

# Диагностика и лечение ГЭРБ у детей

В.В. Троян

Белорусская Медицинская Академия  
Последипломного Образования

# Гастроэзофагеальная рефлюксная болезнь

- Гастроэзофагеальная рефлюксная болезнь (ГЭРБ) – заболевание, в основе которого лежит обратный заброс содержимого из желудка в пищевод, распространено среди детей и взрослых.
- Заболевание вызывает тяжелые осложнения.

## Осложнения ГЭРБ могут быть

- Со стороны пищеварительной системы – эзофагит, пептические стриктуры, эпителий Барретта с исходом в аденокарциному,

# Гастроэзофагеальная рефлюксная болезнь

Осложнения ГЭРБ могут быть:

- В виде респираторные заболеваний – пневмонии, бронхита, бронхиальной астмы, и другой тяжелой патологии.
- В виде нарушений со стороны ротоносоглотки – ларингиты, фарингиты, синуситы, отиты, дисфония, стридоры.
- ГЭРБ вызывает поражение молочных и постоянных зубов и другую патологию.

# Гастроэзофагеальная рефлюксная болезнь

- Изучение проблемы ГЭРБ показывает, что заболевание как бы находится в основании пирамиды, среднюю часть которой составляет пищевод Барретта, а вершину – аденокарцинома пищевода (Труханов и соавт 2000).
- По-видимому это же справедливо в отношении пирамиды: ГЭРБ – респираторная патология – фиброз легких. Возможно построение подобных пирамид и для других осложнений ГЭРБ.
- Большинство исследователей считает, что ГЭРБ – это хроническое, скорее всего пожизненное заболевание, которое начинается в раннем детском возрасте.

# Гастроэзофагеальная рефлюксная болезнь

- Вследствие сложной клинической картины, ГЭРБ часто протекает под маской других заболеваний.
- В зависимости от симптомов больные ГЭРБ могут лечиться у хирургов, терапевтов, педиатров, гастроэнтерологов, пульмонологов, аллергологов, стоматологов, оториноларингологов и врачей других специальностей.

## КЛИНИЧЕСКАЯ КАРТИНА ГЭРБ

- Синдром рвоты
- Синдром эзофагита
- Синдром респираторных заболеваний

ГЭРБ часто встречается :

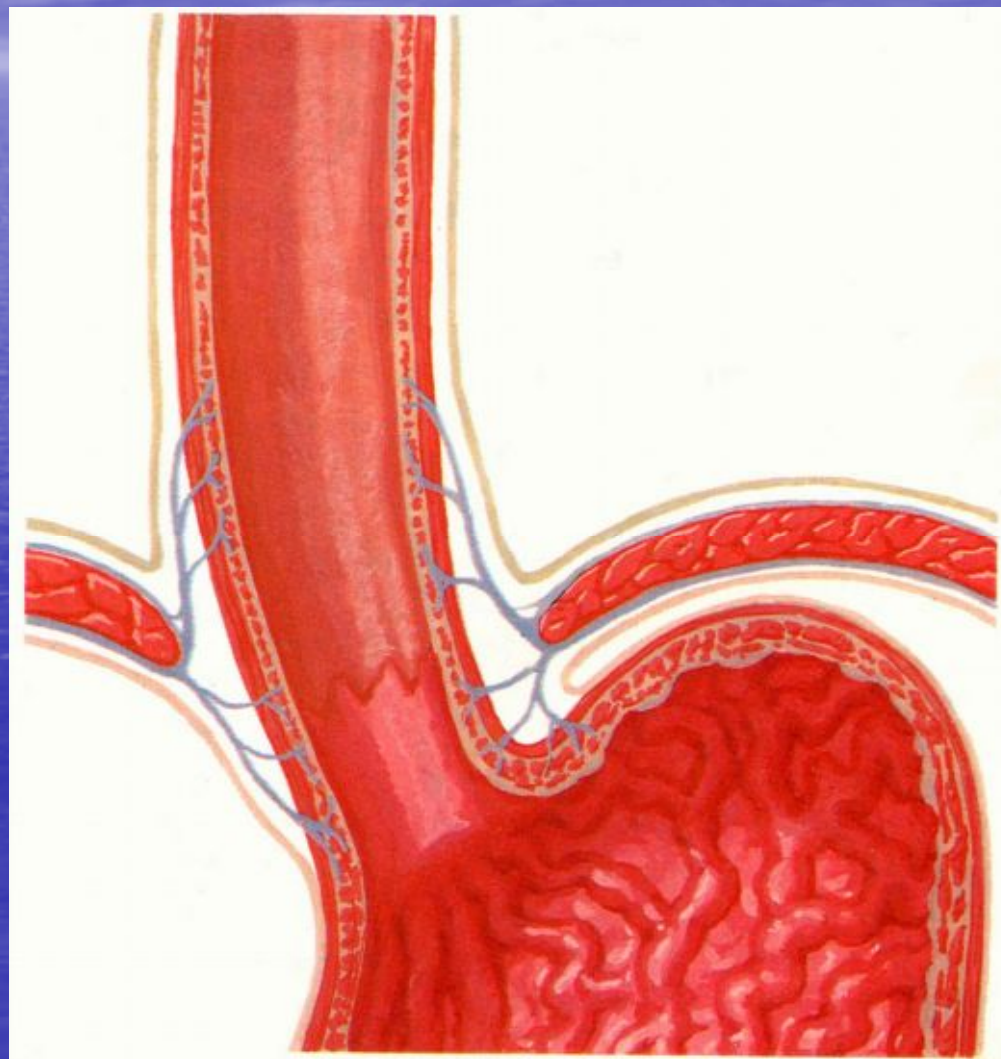
В грудном возрасте;

У детей с врожденными ГПОД

У детей с заболеваниями центральной нервной системы;

У детей ранее оперированных по поводу врожденных пороков развития (атрезия пищевода, ложные грыжи диафрагмы, непроходимость верхних отделов ЖКТ)

# Схема ГЭП



# Группы риска

- Грудные дети
- Неврологические больные
- Больные после коррекции врожденных пороков развития пищевода, диафрагмы, ЖКТ)
- Грыжи пищеводного отверстия диафрагмы



# Синдромы ГЭРБ

- Синдром рвоты;
- Синдром эзофагита;
- Синдром внепищеводных (респираторных, ЛОР, стоматологических) осложнений

# Клиника ГЭРБ у грудных детей

- Рвота, срыгивания
- Потеря веса, гипотрофия
- Анемия
- Респираторные осложнения (пневмонии, отиты)
- Боли в животе, беспокойство

# Клиника ГЭРБ у старших детей

- Синдром рвоты (гипотрофия, анемия)
- Синдром эзофагита (боли в животе, изжога, дисфагия)
- Синдром респираторных осложнений (бронхиты, пневмонии, бронхиальная астма, отиты, фарингиты, кариес и т.д.)

# Осложнения

- Синдром рвоты (гипотрофия, анемия)
- Синдром эзофагита (пептический стеноз, пищевод Барретта)
- Синдром респираторных осложнений (бронхиты, пневмонии, бронхиальная астма, отиты, фарингиты, кариес и т.д.)

# Респираторные осложнения ГЭРБ.

- Респираторные осложнения встречаются у 40-50% детей с ГЭРБ (Н.Р. Foroutan e.a. 2002; А. Jain e.a. 2002).
- С другой стороны, А.С.Тюрина и соавт. (1987) считают, что ГЭРБ можно выявить у 15-20% больных детских пульмонологических и аллергологических стационаров.
- Эти осложнения очень разнообразны: бронхиты, бронхиолиты, хронический

# Респираторные осложнения ГЭРБ.

- Почему ГЭРБ вызывает такие разнообразные осложнения неизвестно.
- Возможно, это связано с индивидуальными особенностями нервной и нейро-гуморальной систем, реактивностью слизистой дыхательных путей, состоянием ВПС (S.M. Harding 1999; R.E. Knight e.a. 2000; A. Saringer e.a. 2000).
- Обнаружено, что у этих больных

# Респираторные осложнения ГЭРБ.

- Бронхиты и пневмонии составляют около 20% всех респираторных осложнений ГЭРБ (G.O. Andze e.a. 1991).
- По другим данным около 40% детей с рецидивной пневмонией имеют ГЭРБ (H.R. Foroutan e.a.2002; A. Jain e.a. 2002).
- Бронхиты и пневмонии могут иметь место в любом возрасте. Однако наиболее часто они встречаются у детей младшего возраста (S. Buderros e.a. 2001; A. Jain e.a. 2002).
- Многие из этих детей не имеют рвоты (A.

# Пневмония вследствие ГЭРБ.

- Пневмония вследствие ГЭРБ может протекать очень тяжело. Иногда симптомы заболевания бывают не выраженными: кашель, хрипы, с небольшими изменениями при рентгенологическом исследовании (P. Vic e.a. 1995; R.F. Yellon e.a. 2000; H.R. Foroutan e.a.2002; P. Mohan 2002).
- Процесс может приобретать хронический характер и при длительном течении осложняться фиброзом легких (R.W. Tobin e.a. 1998; P. Ahrens e.a. 1999; S. Buderros e.a. 2001; A. J. ... 2000).



# Бронхиальная астма при ГЭРБ.

- Бронхиальная астма встречается у 30% больных с респираторными осложнениями ГЭРБ (G.O. Andze e.a.. 1991).
- В то же время 40-50% детей с астмой (G.O. Andze e.a. 1991; M.D.M. Ocamro e.a. 1999;), по другим данным до 75% этих больных (S.J. Sontag 2000; M. Cinquetti e.a. 2002), страдают ГЭРБ.
- Рефлюкс, как причину астмы предполагают, если заболевание протекает нетипично, когда приступы возникают ночью или утром при пробуждении (S.M. Harding 1999; P.G. Gibson e.a. 2000). Возможны короткие приступы в дневное время (C. Astarita e.a. 2000; M.

# Бронхиальная астма при ГЭРБ.

- В литературе нет единого мнения о механизме возникновения бронхиальной астмы при ГЭРБ.
- Одни авторы обнаруживают рефлюкс в проксимальный пищевод и предполагают микроаспирацию с бронхоспазмом (S.J. Sontag 2000; L. Donnato e.a. 2002).
- Возможно, что некоторую роль играет гиперреактивность верхних дыхательных путей у этих больных (K. Wasowska-Krolikowska e.a. 2002).
- Есть мнение, что бронхоспазм может возникать из-за рефлекторных влияний с раздраженных вследствие эзофагита вагусов

# Респираторные осложнения ГЭРБ.

- ГЭРБ может вызывать апноэ и приступы цианоза у детей. Схожесть признаков остановки дыхания с признаками СВСД позволяют предположить, что ГЭРБ может лежать в основе и этой патологии (A.L. Kimbal e.a. 2001; P. Mohan 2002; C.S. Peter e.a. 2002).
- Причины остановки дыхания и СВСД вследствие ГЭРБ неизвестны. Это может быть связано с бронхоспазмом вследствие микроаспирации желудочного содержимого (B.T. Trach 2000; M.M. Carr e.a. 2001; A.L. Kimbal e.a. 2001).

# Респираторные осложнения ГЭРБ.

- У детей, особенно младшего возраста, при ГЭРБ могут иметь место изменения со стороны ротоносоглотки – ларингиты, фарингиты, синуситы, отиты, дисфония, стридоры (J.A. Jailwala e.a. 2000; R.F. Yellon e.a. 2001).
- Причиной данной патологии чаще является прямой рефлюкс в ротоносоглотку, что подтверждается рН-метрией выше ВПС (N. Kalach e.a. 2000; M. Carr e.a. 2001), и индивидуальная гиперчувствительность слизистой этой области (J.S McMurray e.a. 2001).
- Доказательств, что в воспалительном

# Специальные методы диагностики ГЭРБ:

- Рентгеноскопия пищевода и желудка с бариевой взвесью;
- Фиброэзофагогастроскопия с гистологическое исследование биоптата слизистой (по показаниям);
- Внутрипищеводная рН-метрия;
- Эзофагеальная манометрия;
- Гастроэзофагеальная сцинтиграфия

# Методы обследования больных с ГЭРБ

- **Рп-скопия пищевода и желудка (провокационная, нагрузочная и водно-сифонная проба)**
- **ФЭГДС с биопсией слизистой пищевода**
- **Манометрия ГЭП методом открытого катетера с применением функциональных нагрузочных проб (а.с. 1676592 -1991 г.)**
- **Рн-метрия желудочного содержимого**
- **Электромиография пищевода**

# **Предоперационное обследование у больных с ГЭРБ**

- **Rn-скопия пищевода и желудка  
(нагрузочная и водно-сифонная  
проба)**
- **ФЭГДС с биопсией слизистой  
пищевода**
- **Манометрия ГЭП методом  
открытого катетера с применением  
функциональных нагрузочных  
проб (а.с. 1676592 -1991 г.)**

# Рентгенологическое исследование дает возможность:

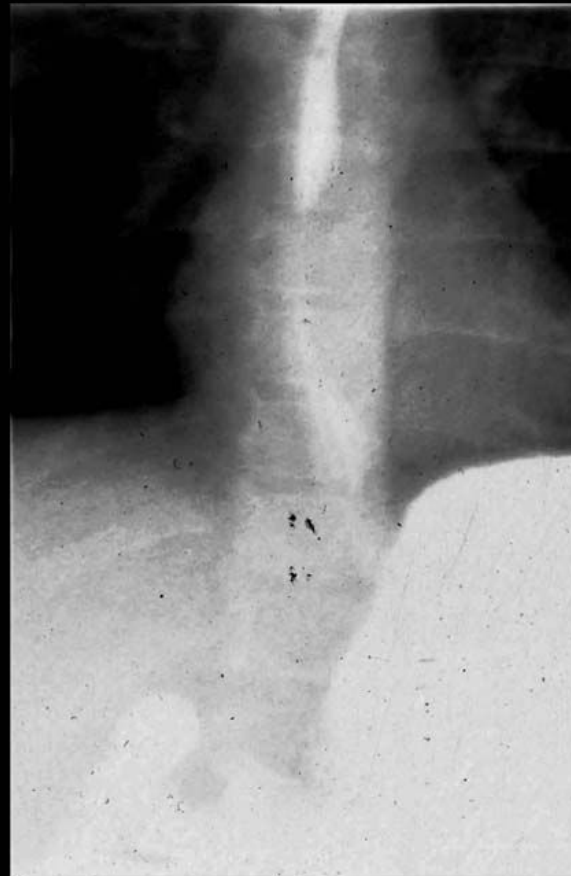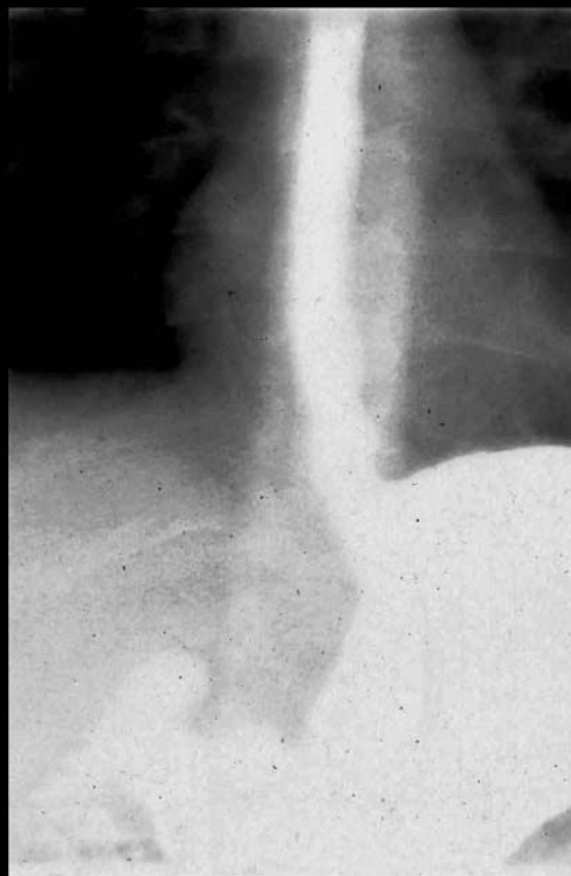- Определить анатомическое и функциональное состояние пищевода
- Определить причины (ГПОД, нарушения эвакуации из желудка);
- Выявить осложнения ГЭРБ (эзофагит, стеноз)



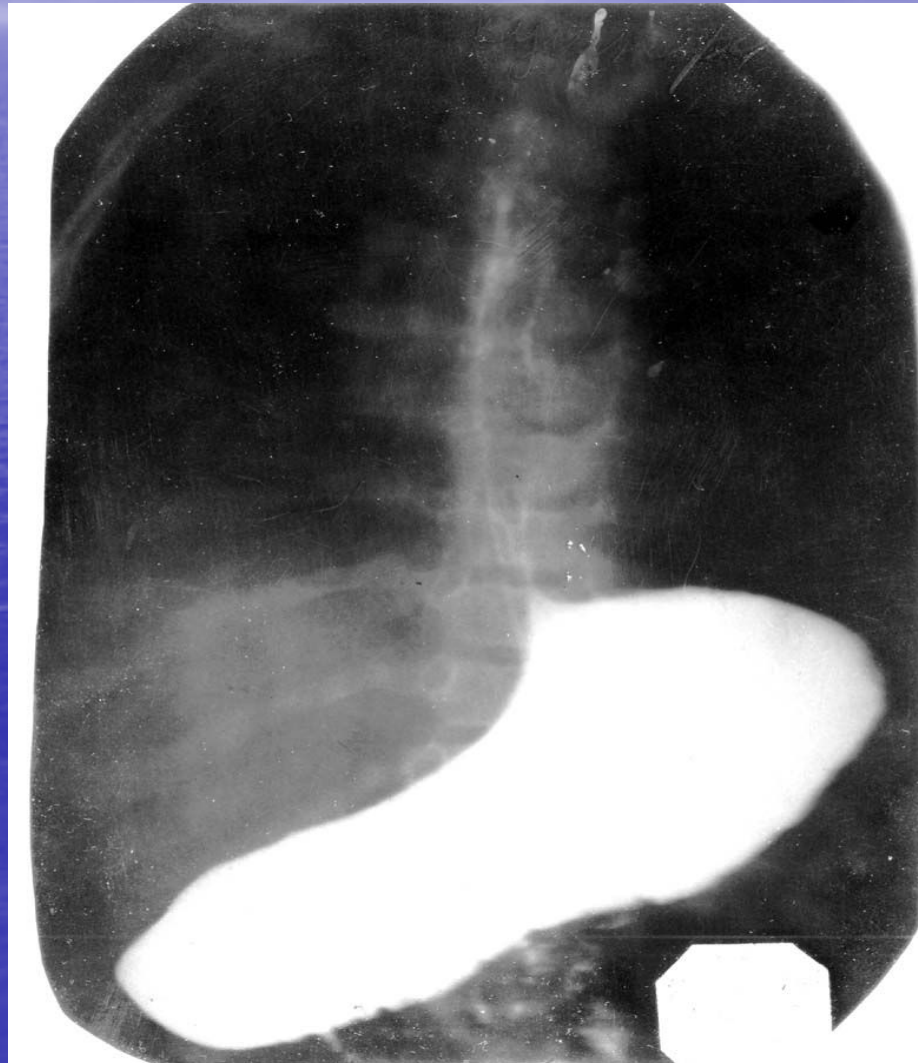
# При рентгенологическом исследовании выполняют:

- Провокационную пробу
- Контрастирование пищевода
- Нагрузочную пробу
- Водно-сифонную пробу

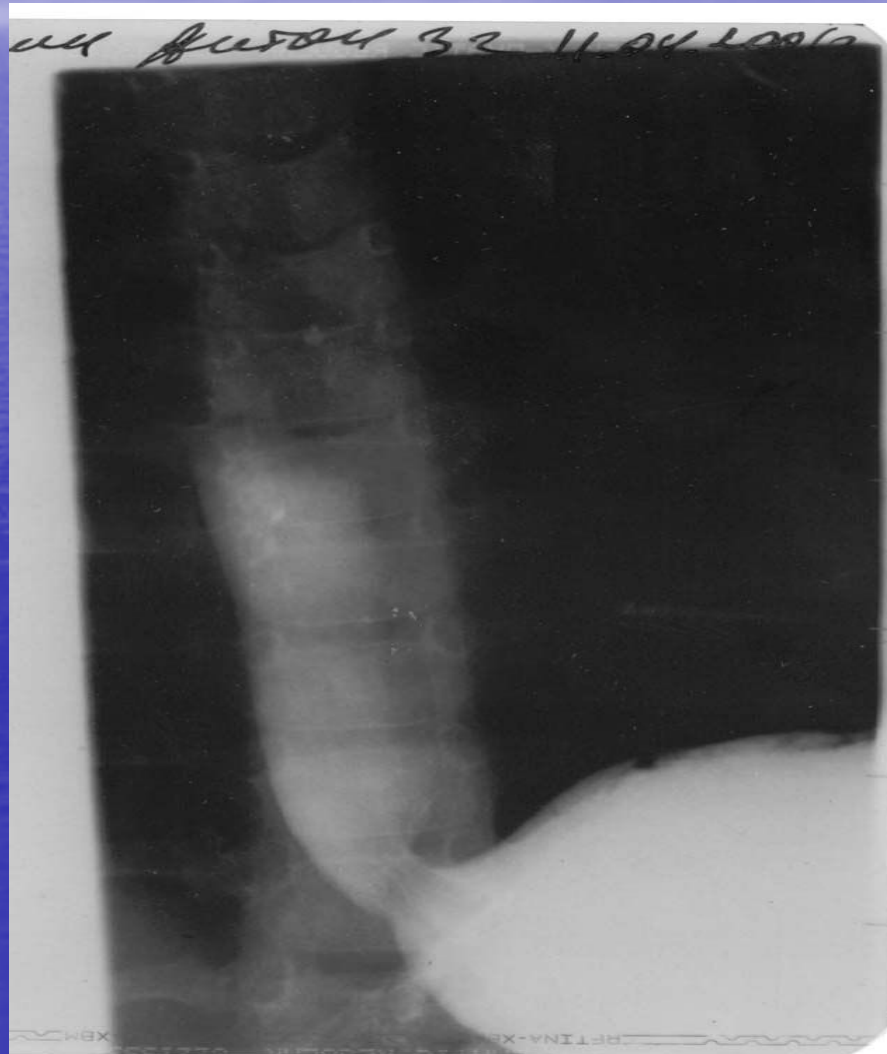
**Рентгенологическое  
обследование  
(спонтанный рефлюкс)**



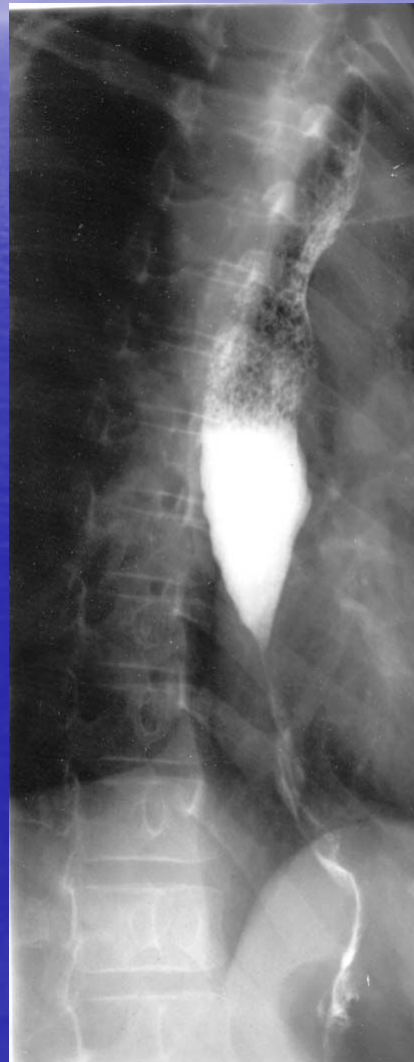
***Рентгенологическое  
обследование  
(провокационная проба)***



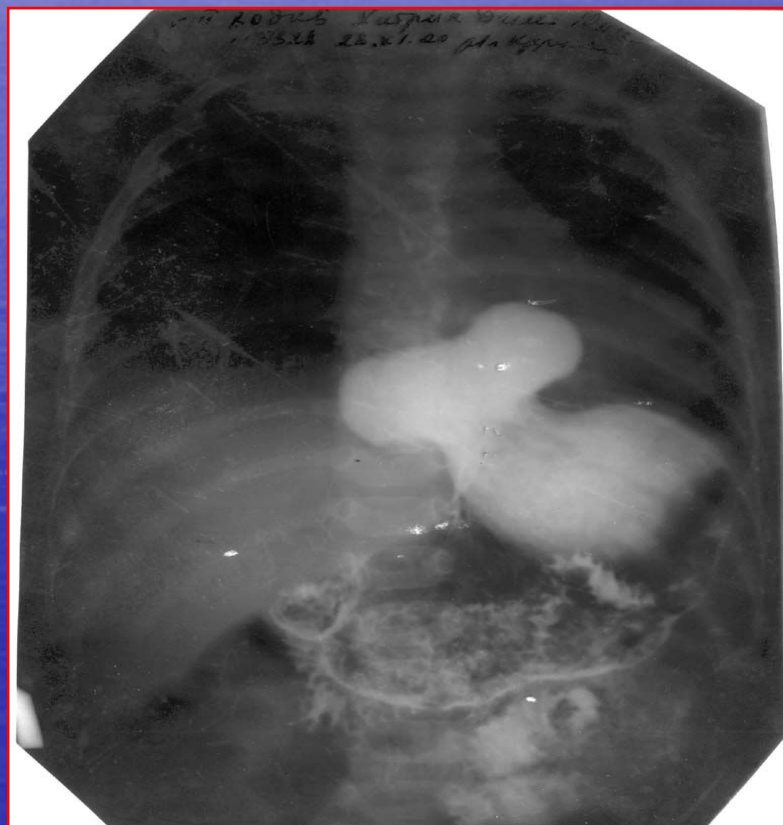
# Рентгенологическое обследование (водносифонная проба)



**Рентгенологическое  
обследование  
(стеноз пищевода)**



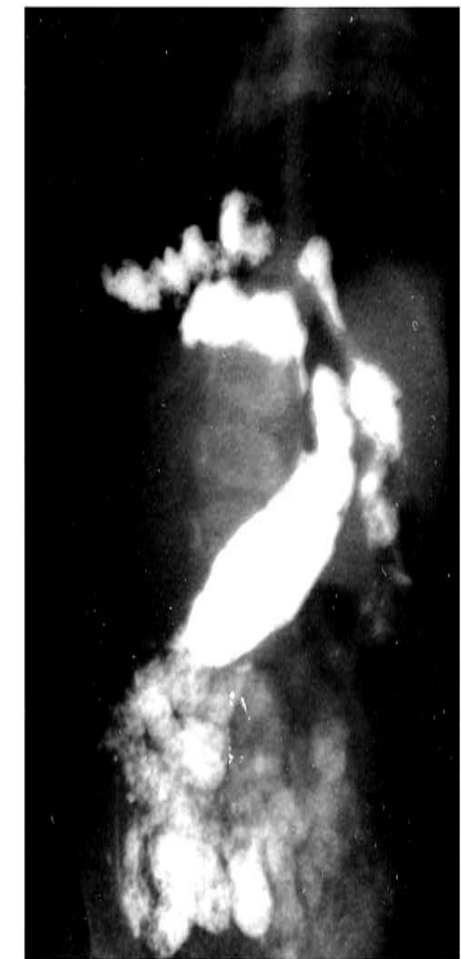
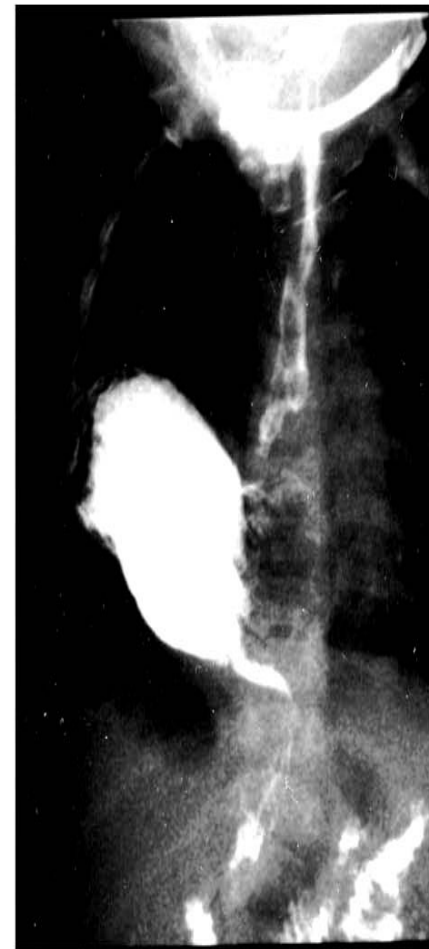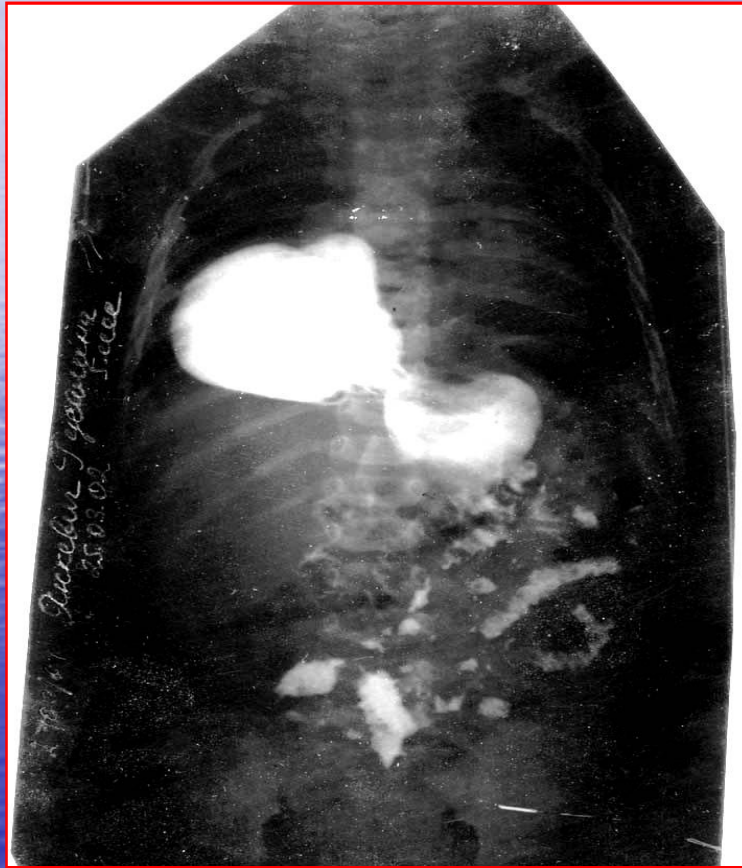# Рентгенологическое обследование (врожденная эзофагеальная грыжа)



В.Троян 2008

# Рентгенологическое обследование (врожденная эзофагеальная грыжа)

В.Троян 2008



# Фиброэзофагогастроскопия

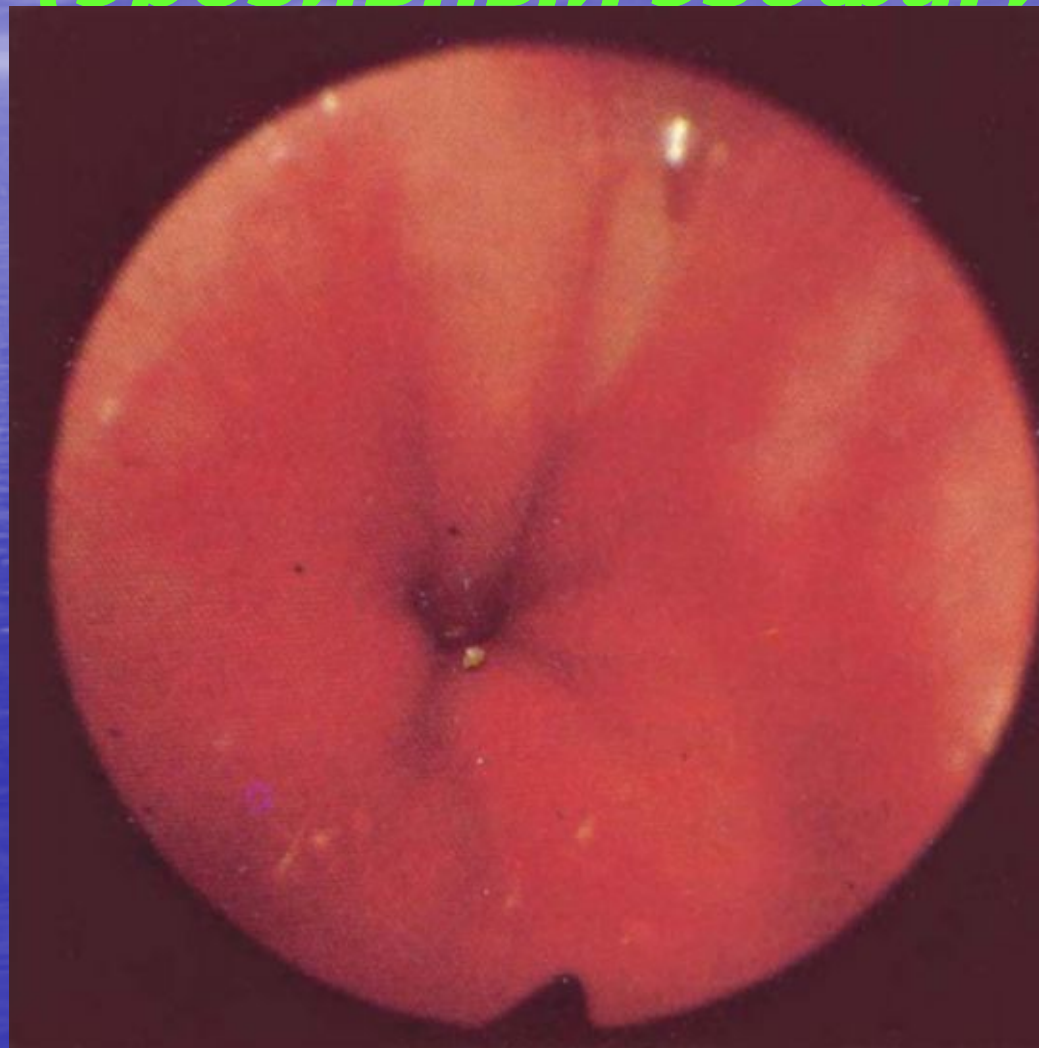
- Позволяет осуществить визуальную оценку внутренней поверхности пищевода на всем его протяжении, а также дает возможность осмотреть слизистую желудка и двенадцатиперстной кишки
- При необходимости взять биопсию слизистой для морфологического и гистохимического исследования




# При ФЭГДС выявляются:

- Гиперемия
- Отек
- Кровоточивость
- Эрозивно-язвенные поражения слизистой пищевода

**Эндоскопическое  
обследование  
(эрозивный эзофагит)**



# *Гистологическое обследование*



## Возможно выявление:

- Утолщение складок слизистой оболочки пищевода
- Изменение тонуса стенок пищевода и его перистальтики
- Исчезновение линии перехода слизистой оболочки пищевода в желудок
- Зияние кардии и заброс содержимого желудка в пищевод
- Пептический стеноз, пищевод Барретта

# Эзофагеальная сцинтиграфия

- Основана на регистрации интенсивности излучения радионуклидов (технеции 99), которые забрасываются вместе с содержимым желудка в пищевод, что позволяет определить **активность рефлюкса** и особенно выявить **аспирацию желудочного содержимого**

# Многоканальная внутрипищеводная и внутрижелудочная рН метрия позволяют определить:

- Интенсивность кислотообразования в желудке
- Нейтрализующую способность внутренней среды антрального отдела желудка
- Изменения реакции в пищеводе и двенадцатиперстной кишке

# При этом регистрируется:

- Общее количество рефлюксов с рН до 4,0 и ниже (норма рН 6,5-7,5)
- Число эпизодов продолжительностью более 5 минут
- Длительность самого продолжительного эпизода
- Средняя продолжительность рефлюкса
- Общее время исследования, в течение которого рН было ниже 4,0

# О патологическом рефлюксе свидетельствуют:

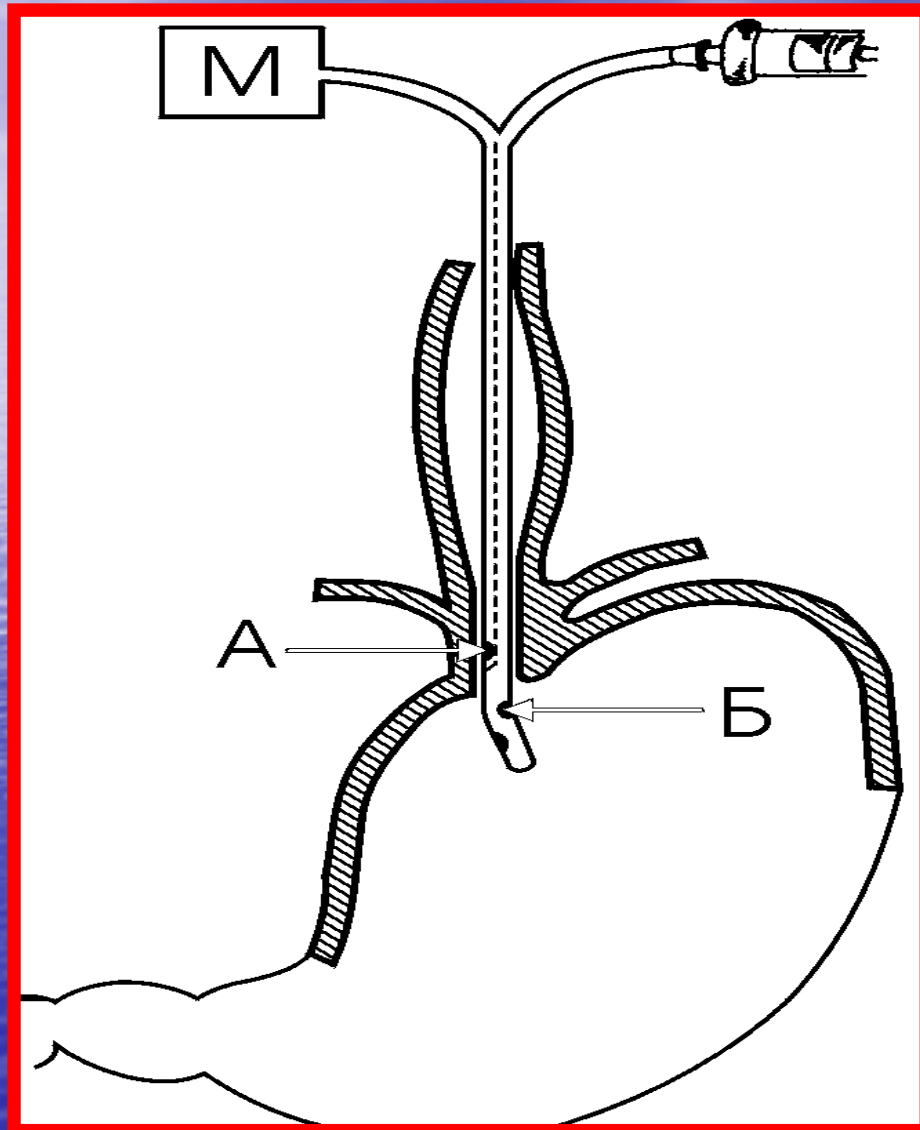
- Общее число эпизодов ГЭР в течение суток более 50

или

- Общая продолжительность регистрации внутрипищеводного рН менее 4,0 превышает 2 часа

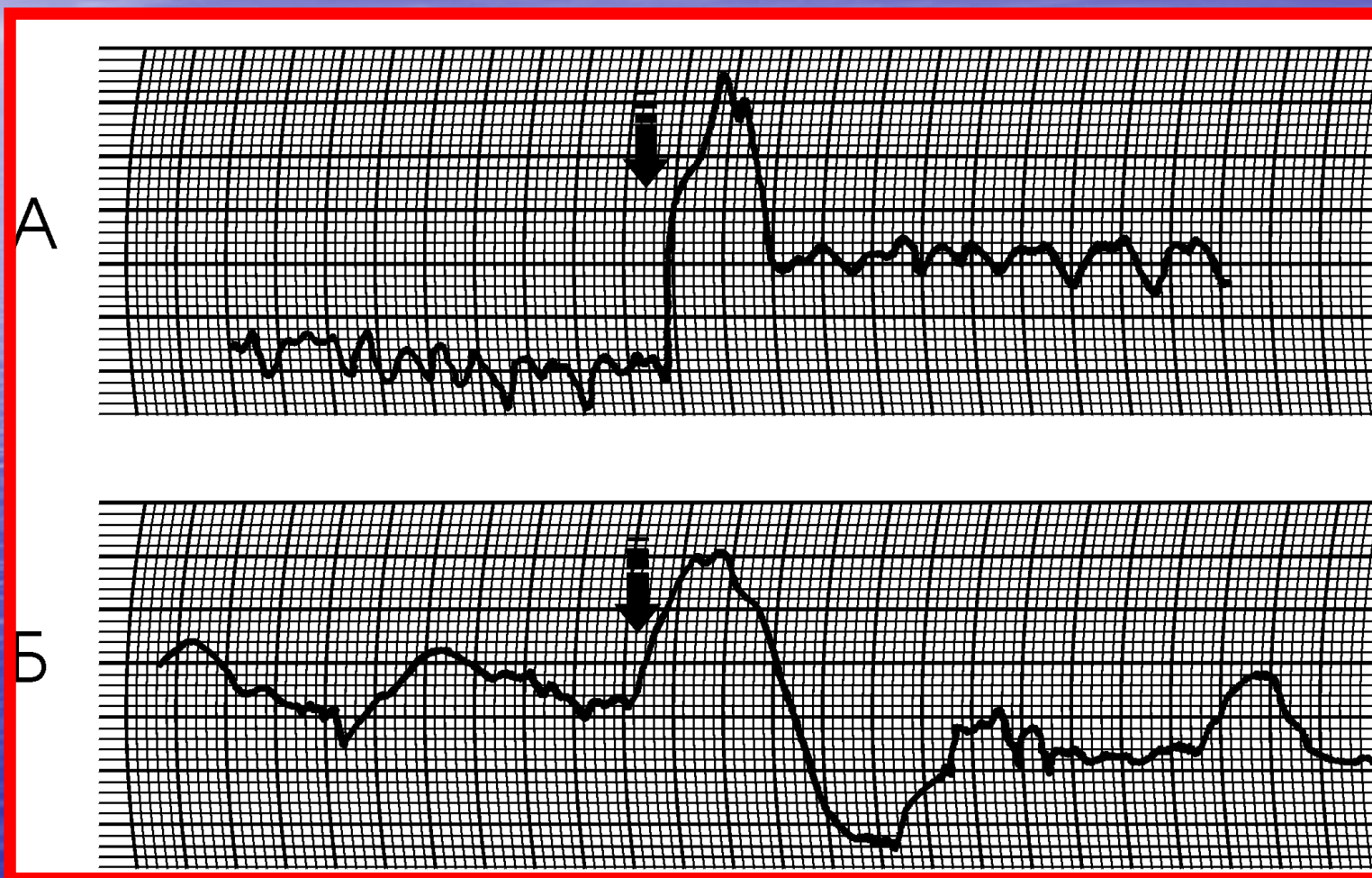


# Манометрия ГЭП

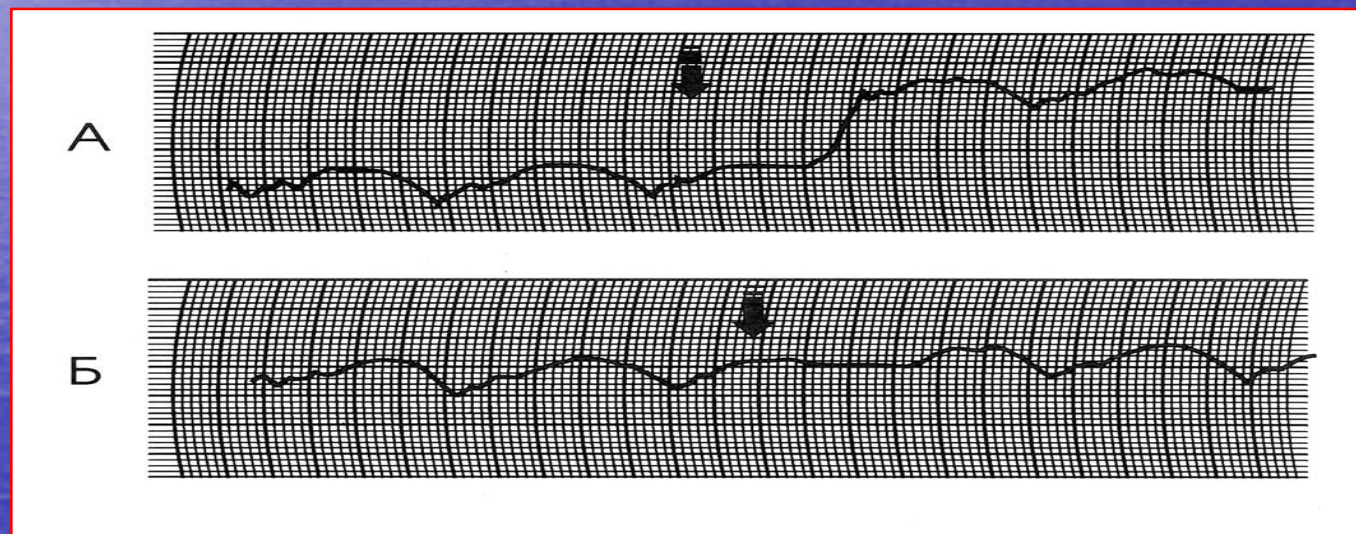


- **М** -Mingograf - 34  
( камера EMT - 33)
- **А** - канал для измерения давления
- **Б** - канал для введения воздуха

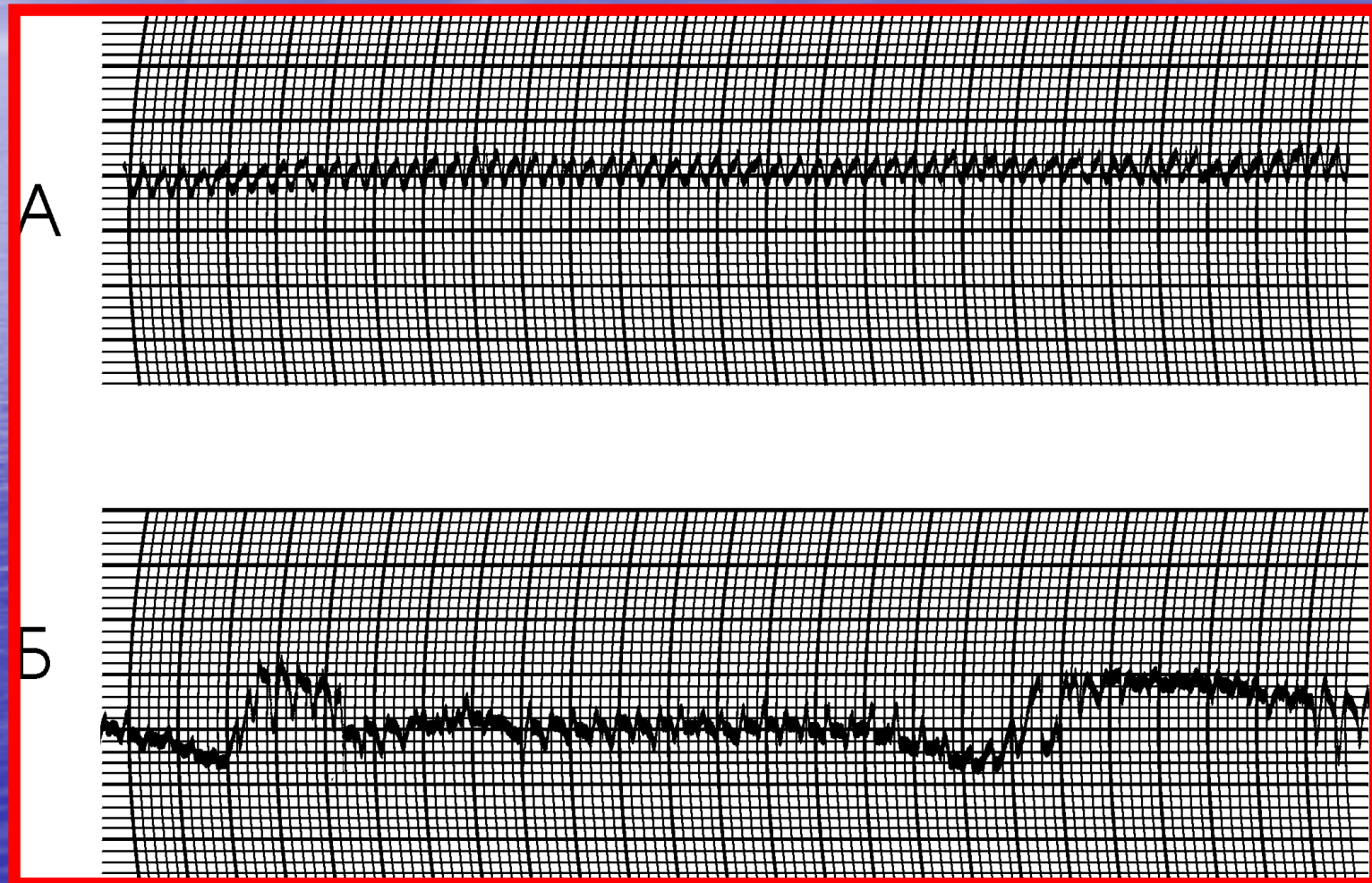# Манометрия ГЭП (реакция НПС на повышение давления в желудке)



# Манометрия ГЭП (реакция НПС на раздражение NaCl)



# Манометрия ГЭП (профиль давления НПС)



# Лечение детей с ГЭР (в том числе амбулаторное) включает:

- Позиционную терапию
- Диетотерапию
- Медикаментозное лечение

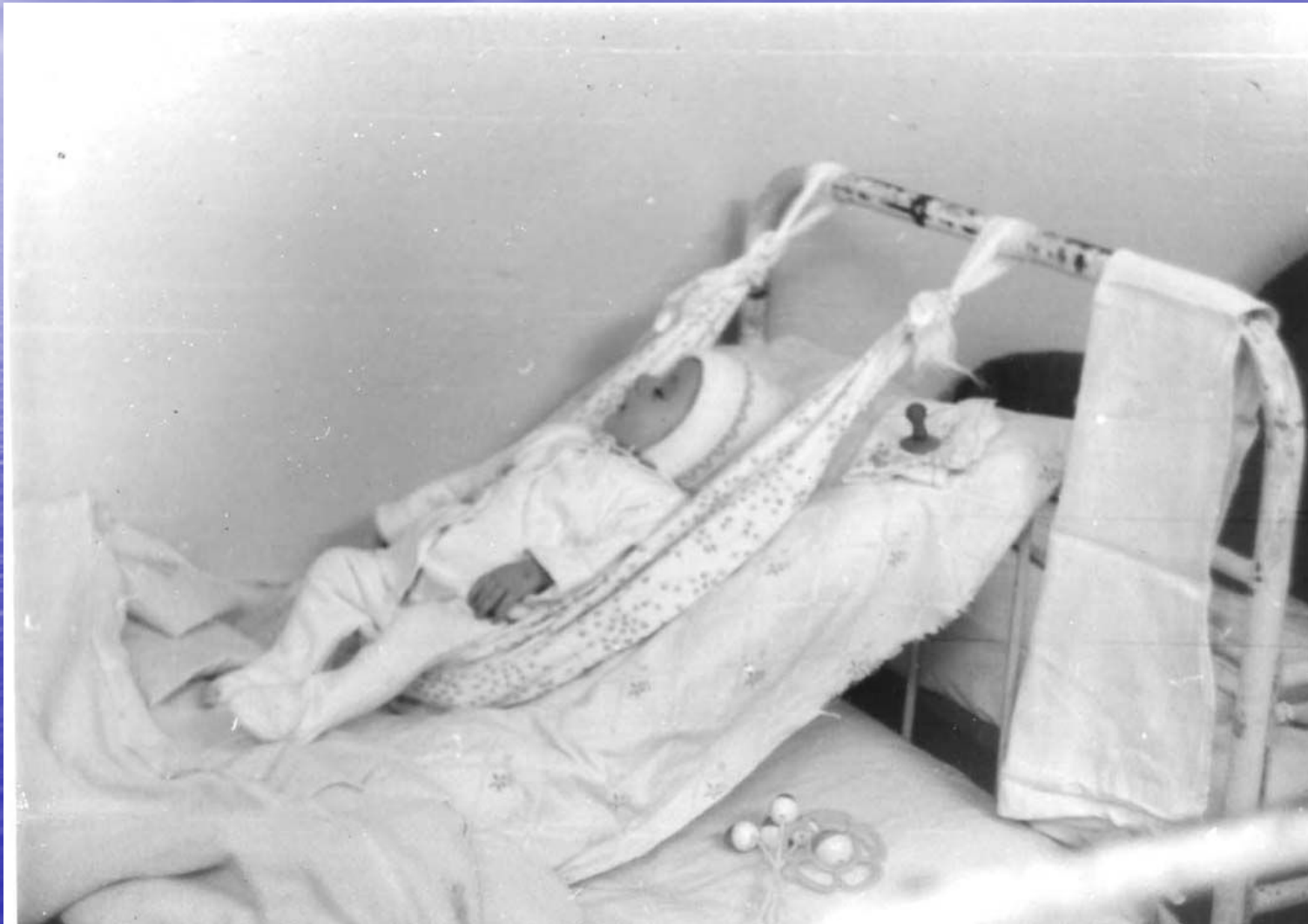# Консервативное лечение ГЭРБ

- Возвышенное (постуральное) положение
- Дробное кормление, диета
- Антирефлюксные смеси для питания
- Прокинетики
- Антациды
- H<sub>2</sub> - блокаторы гистамина

# Позиционная терапия

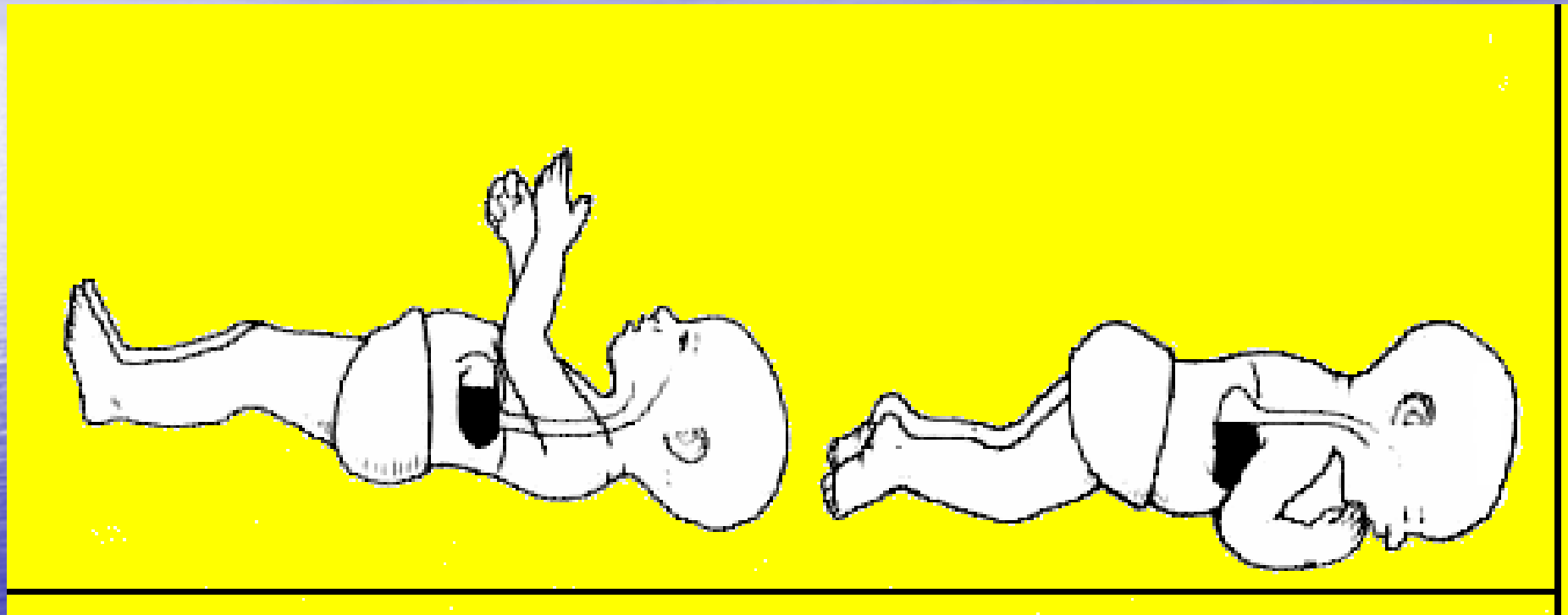


# ***Консервативное лечение ГЭРБ***





# Позиционная терапия



# Профилактика

- В связи с высокой частотой рвоты у грудных детей, мы считаем, что возвышенное положение следует соблюдать для профилактики рефлюкса у всех детей в возрасте до 1 года. Не оказывая вредного влияния на развитие ребенка, данное положение позволит значительно снизить частоту гастроэзофагеальной рефлюксной болезни у детей Беларуси.

# Диетотерапия

- Малый объем одного кормления
- Малый интервал между кормлениями
- Густая консистенция смеси

У старших детей кроме этого:

- Диетический набор продуктов питания
- Способы их кулинарной обработки

# Антирефлюксные питательные смеси

- «Фрисовом»
- «Нутрилон»
- «Лемолак» и др.

# Медикаментозное лечение

- Прокинетики (мотилиум);
- Не всасывающиеся антациды (альмагель, маалокс, фосфалюгель, гастал т .д.)
- H<sub>2</sub> – блокаторы рецепторов гистамина (ранитидин, фамотидин и др.);
- Ингибиторы «протонового насоса» (омепразол, лансопразол и др.)

Возможность длительного применения  
Оказывают пролонгированное действие  
Возможность «бессистемного» применения

# Результаты консервативного лечения

- Позиционная терапия в сочетании с дробным кормлением обеспечивает положительный эффект у 90% грудных детей.
- Лечение нужно начинать рано, в возрасте до 3 месяцев.
- Лечение нужно проводить длительное время – 12 – 15 месяцев.

В Республиканском центре детской хирургии г. Минска за последние 25 лет находилось под наблюдением и обследованием свыше 800 больных ГЭРБ.

Было выполнено более 192 антирефлюксных операций у детей с ГЭРБ по 8 различным методикам.

В большинстве случаев, у 165 больных была использована методика фундопликации по Ниссену, в том

# Операции (121)

пептический стеноз нижней трети пищевода

- 18

хронический эрозивно-язвенный эзофагит

-36

хронические рецидивирующие воспалительные заболевания дыхательных



# *Показания для фундопликации*

**Выявление  
несостоятельности НПС  
двумя или более  
методиками и наличие  
осложнений ГЭРБ**

# Показания к операции при ГЭРБ

## Неэффективность консервативного и медикаментозного лечения

- грыжи пищеводного отверстия диафрагмы (13,5%)
  - эрозивный и язвенный эзофагит и его осложнения (пептический стеноз, пищевод Барретта) 40,1 %
- респираторные осложнения: обструктивные заболевания легких и не аллергическая бронхиальная астма (33%);

Медикаментозное лечение малоэффективно у детей с заболеваниями центральной нервной системы, которые часто требуют, кроме фундапликации, надежного постоянного

# Показания к операции

- Неэффективность консервативного лечения;
  - Наличие ГПОД;
  - Осложнения ГЭРБ (эзофагит, пептический стеноз, Барретт).
- 
- Особенно часто показания к операции возникают:
  - У неврологических больных;
  - У больных после коррекции врожденных пороков развития пищевода, диафрагмы, ЖКТ);
  - При синдроме респираторных осложнений

# Хирургическое лечение

- Антирефлюксные операции (фундопликации):
  - Полные (по Ниссену);
  - Частичные (по Талю, Тупету, Дору)

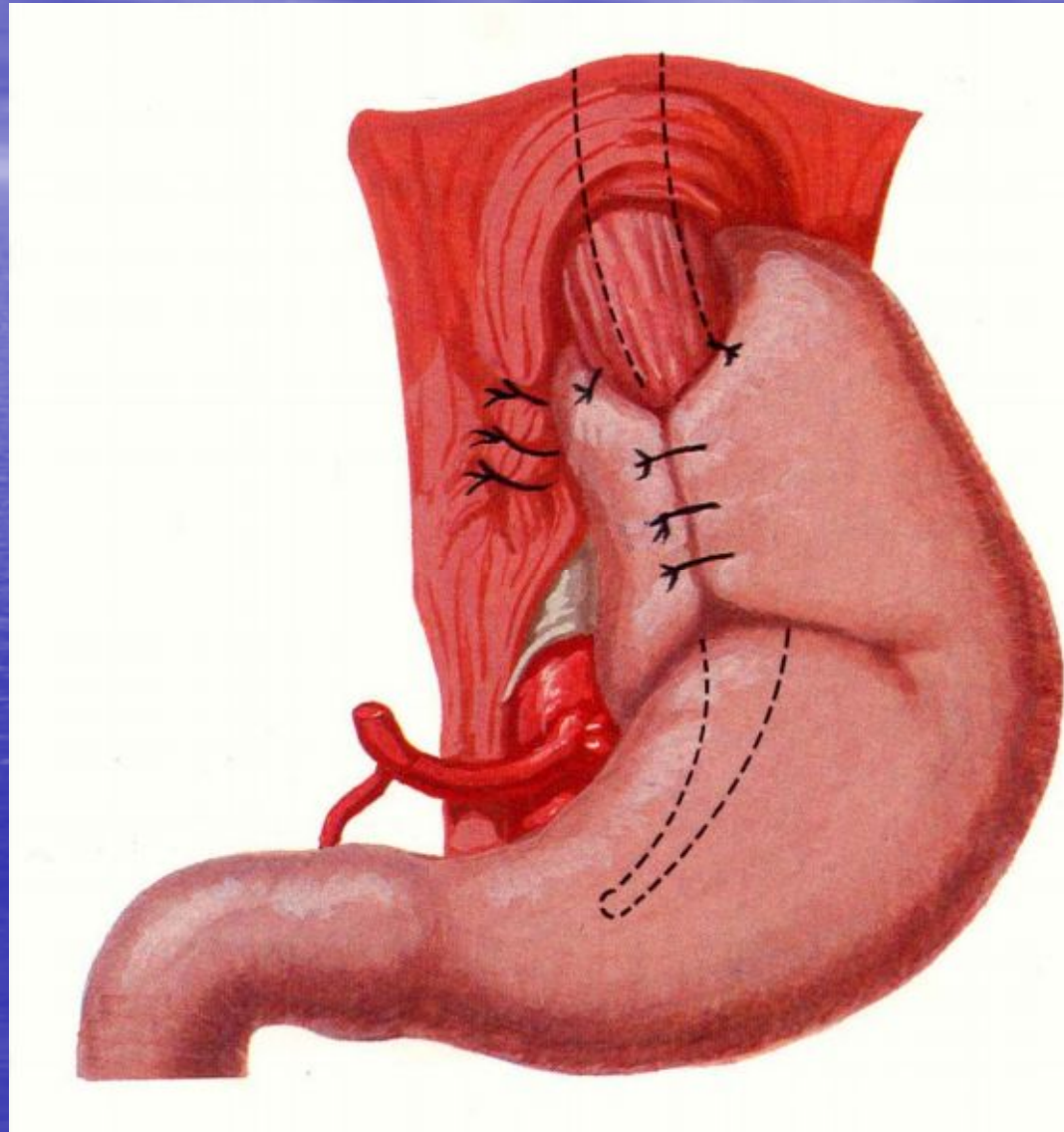
# Оперативное лечение ГЭРБ

- За последние 25 лет в ДХЦ г. Минска было выполнено 192 антирефлюксных операций у детей с ГЭРБ по 8 различным методикам.
- Наш опыт показал малую эффективность методов гастропексии, которые были использованы у 22 больных и частичной фундопликации по Талю (5 операций).
- У большинства больных (165) выполнена фундопликация по Ниссену, в том числе у 85 ребенка лапароскопически.

# Фундопликация по Ниссену

- Выполнена у 165 больных.
- Открытая операция состоит из мобилизации левой доли печени, мобилизации желудка по большой и малой кривизне и наложении полной, на 360°, манжетки на брюшной отдел пищевода
- Наши наблюдения убедительно показали, что наилучшие результаты

# Схема операции Ниссена

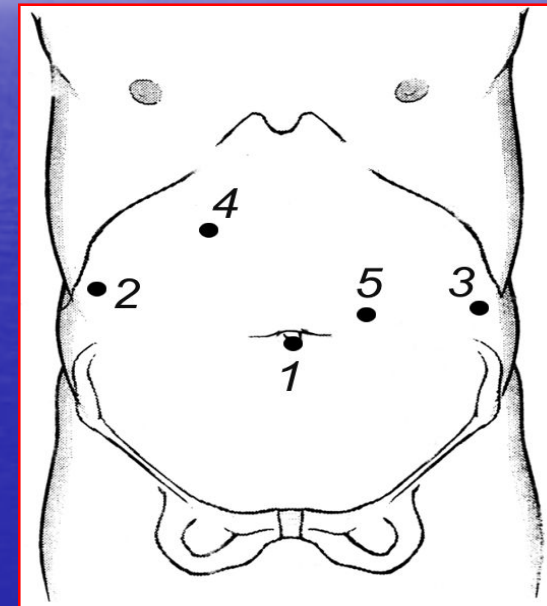
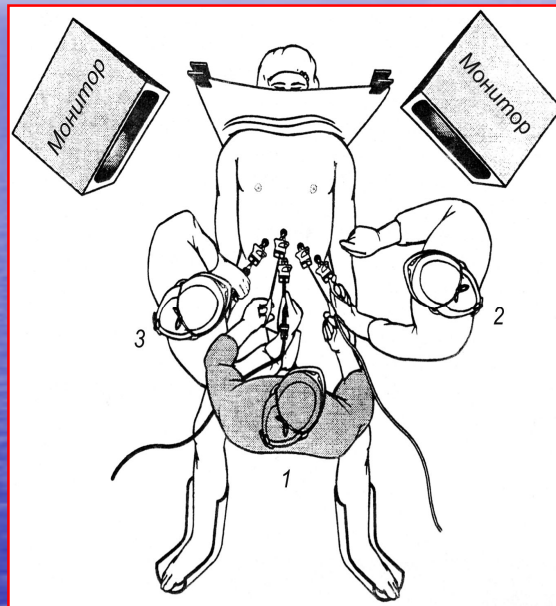


## Лапароскопическая фундопликация по Ниссену

- С 2000 по 2008 г. выполнена у 85 ребенка.
- Самым маленьким, был мальчик 12 дней, страдающий врожденной эзофагеальной грыжей больших размеров.
- Главным противопоказанием к лапароскопической операции были перенесенные ранее вмешательства на брюшной



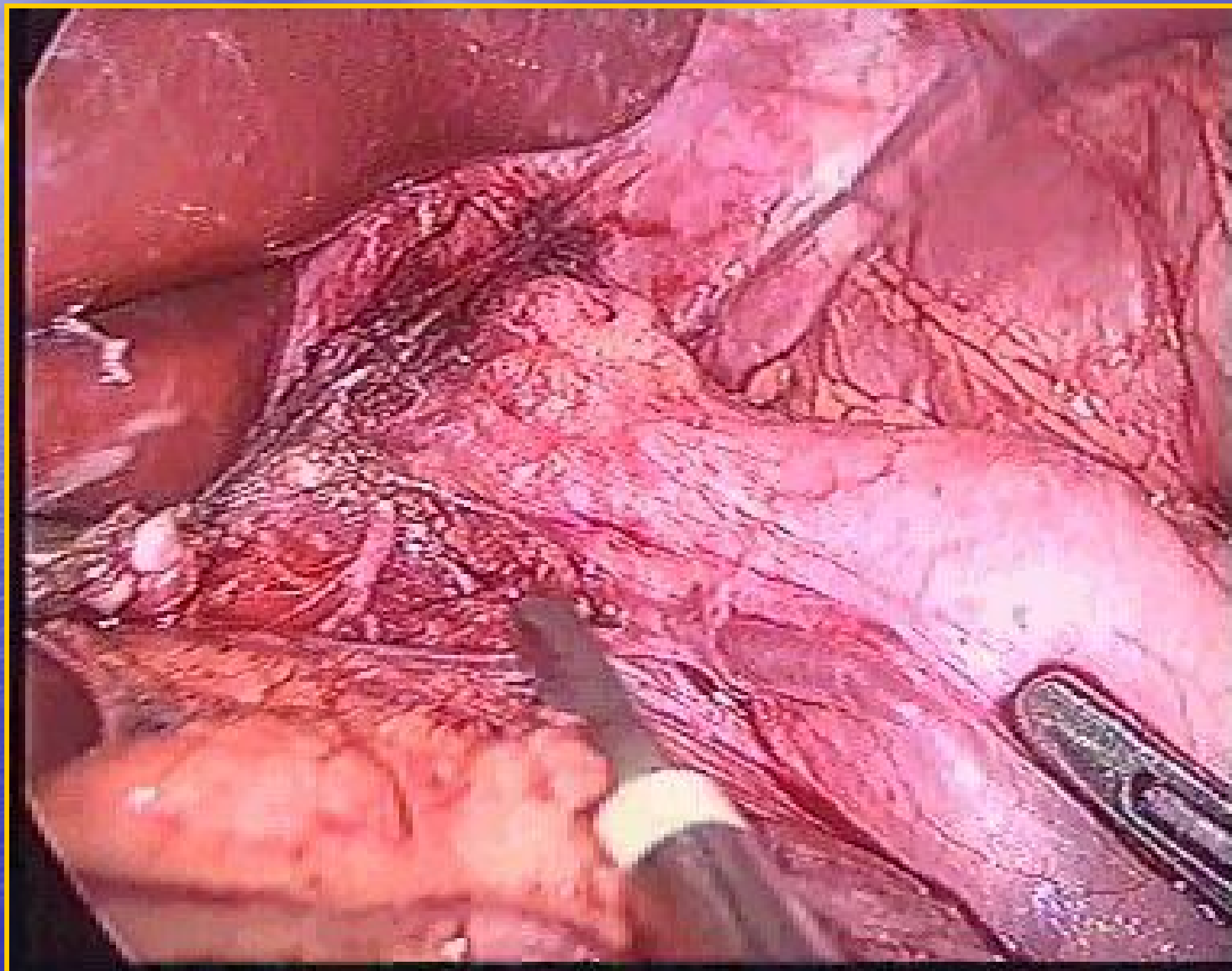
# Методика лапароскопической операции



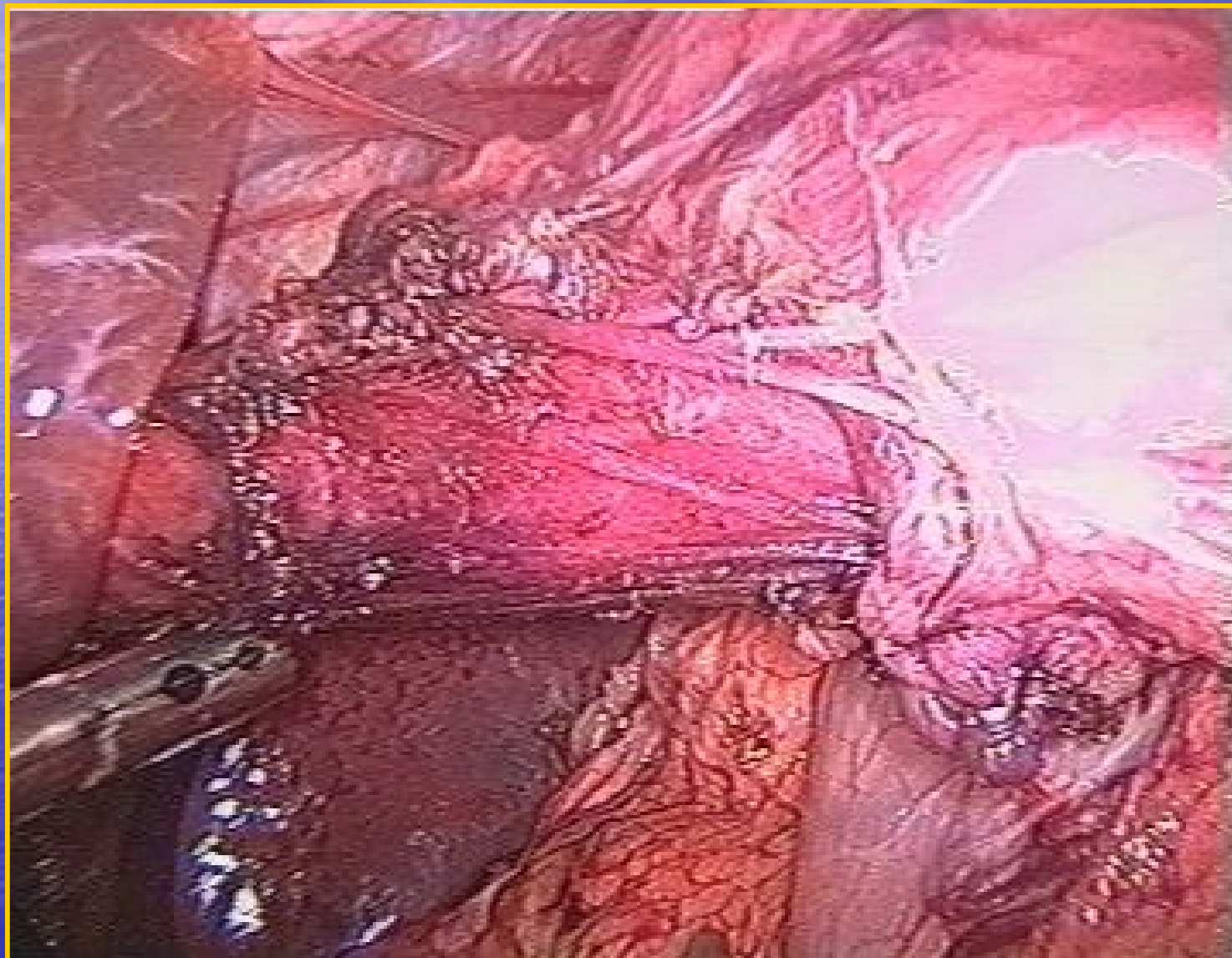
Для выполнения лапароскопической операции у детей мы использовали "французское" расположение бригады.

В.Троян 2008

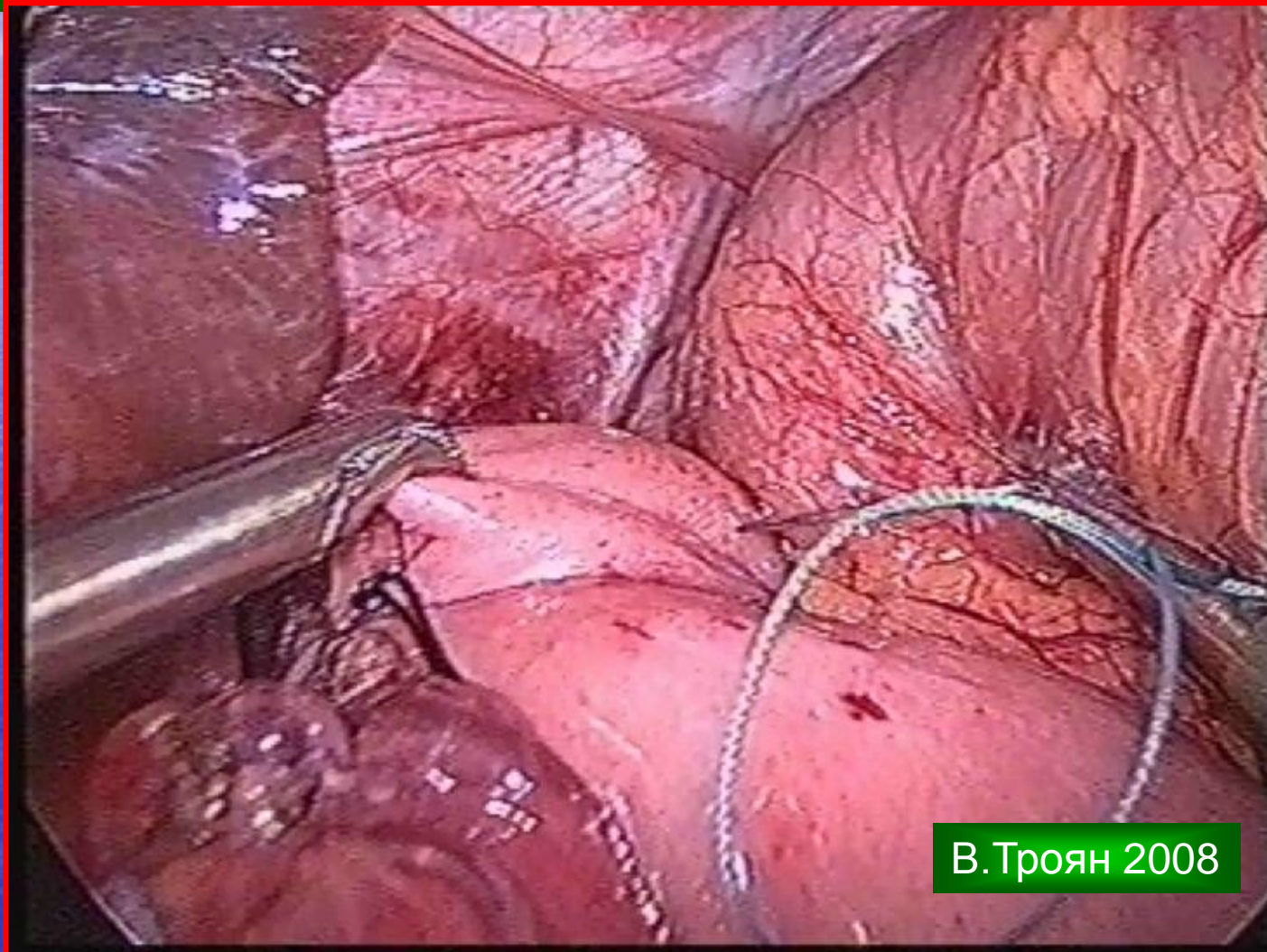
# 1-й этап



## 2-й этап

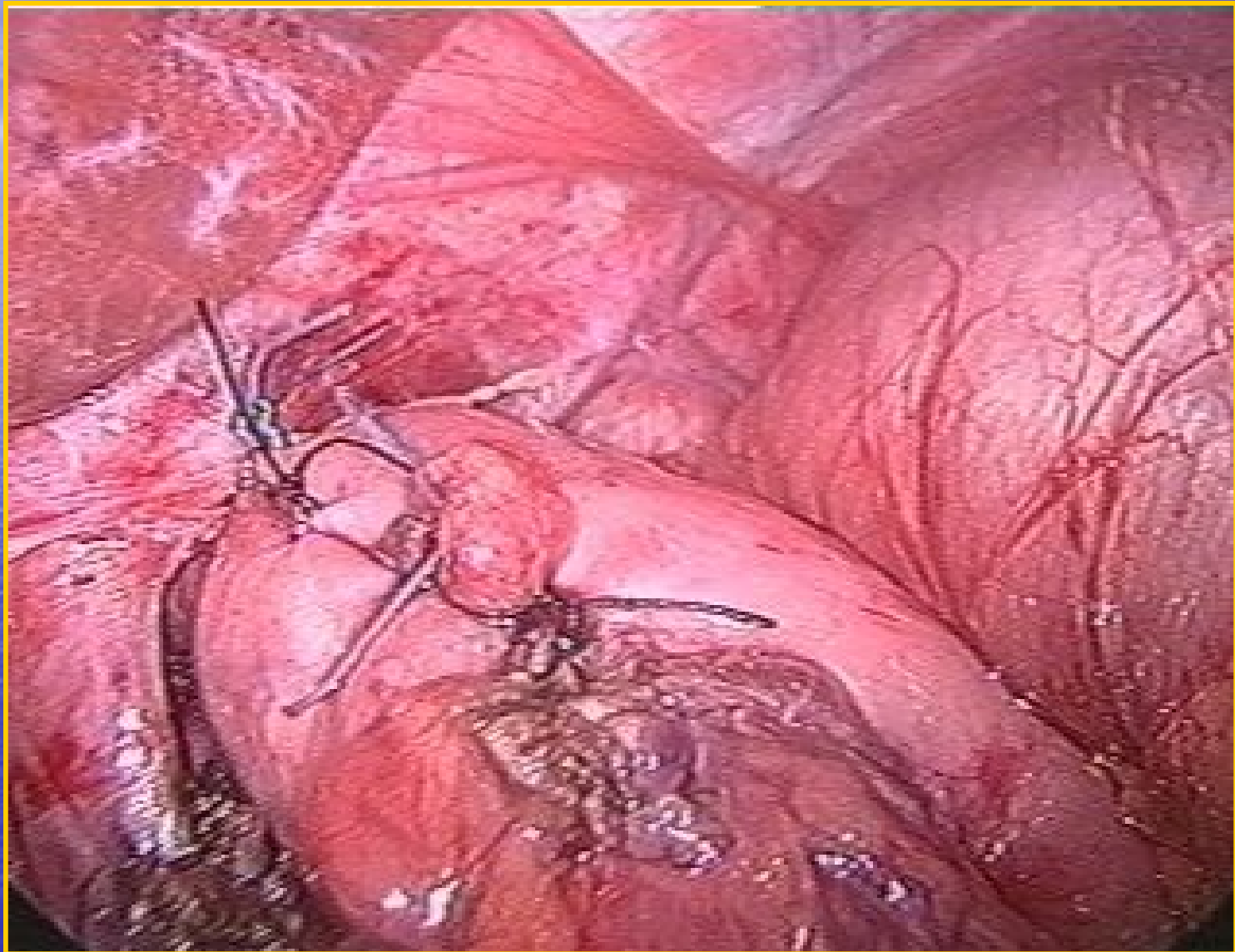


## 3-й этап лапароскопической фундопликации

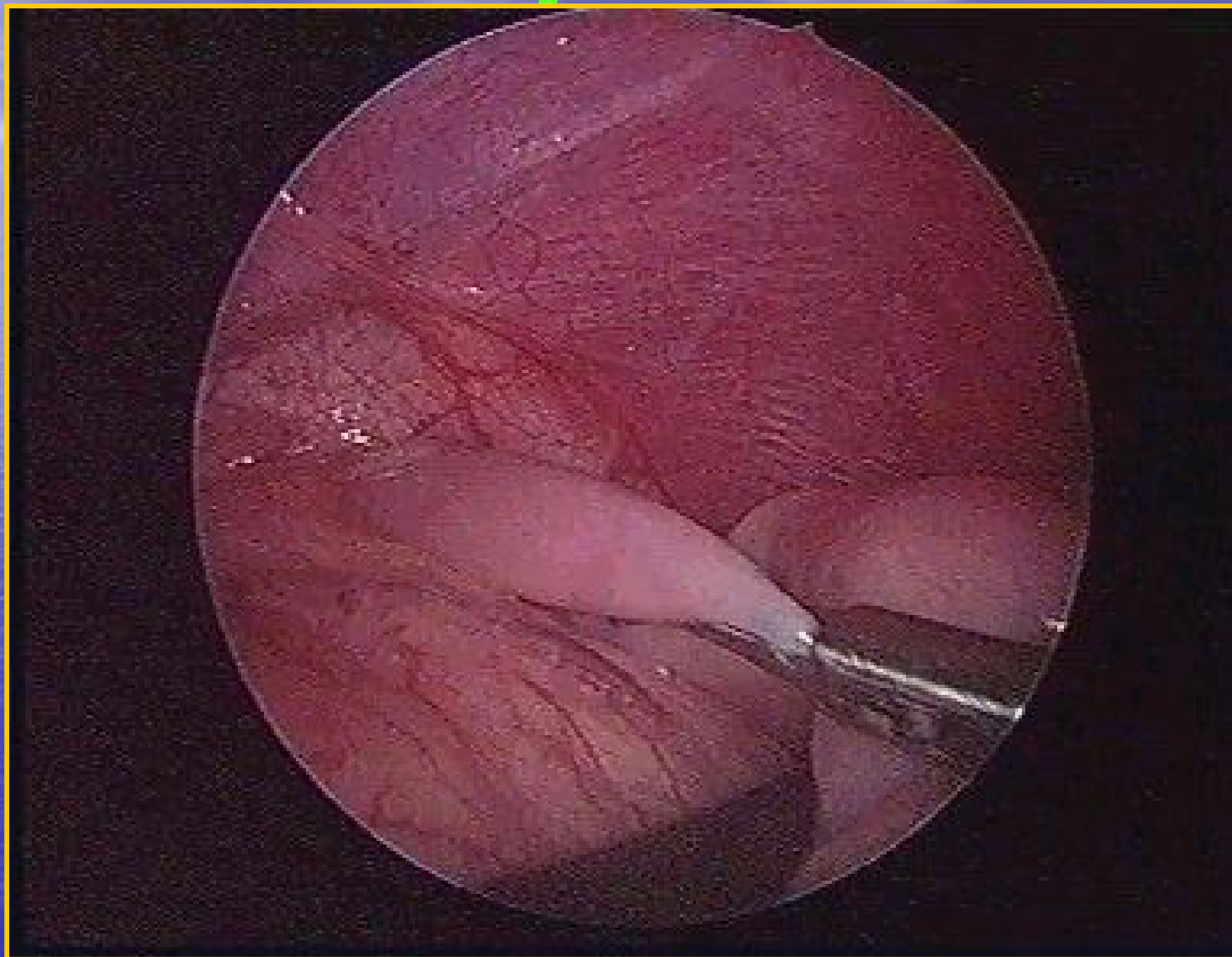


В.Троян 2008

# 3-й этап



# *Параэзофагеальная грыжа*



# *Результаты*

## *(интраоперационные)*

- При операции мы использовали опыт открытого вмешательства, который показал, что наложение свободной манжетки имеет лучшие ближайшие и отдаленные результаты.
- Интраоперационное преимущество - лучшая визуализация тканей (увеличение), отсутствие необходимости мобилизации левой доли печени, более анатомичное наложение манжетки.
- Средняя длительность операции - 1.5-2 часа

# Послеоперационный период

- Больным на одни сутки оставляется желудочный зонд, назначается голод, по показаниям обезболивающие, антибиотики.
- Кормление детей начинают на следующий день, постепенно наращивая объем.
- Очень важно режим питания соблюдать правильно, поскольку при перекармливании детей, на фоне не восстановленной функции желудка, возможен «синдром газового растяжения» .



# Результаты лапароскопического лечения ГЭРБ

Двум больным потребовались  
повторные операции в связи с  
частичным рецидивом эзофагеальной  
грыжи, которые были выполнены  
лапароскопически.

Один ребенок повторно оперирован  
«открытым» способом в связи с  
феноменом «телескопа». Во всех этих  
случаях имел место благоприятный

исход.

В.Троян 2008

# **Результаты (ранний послеоперационный период)**

- **отсутствие выраженного  
болевого синдрома**
- **пребывание в ОИТР -1  
сутки**
- **начало кормления -2  
сутки**
- **выписка домой - 6-7**

# **Результаты (поздний послеоперационный период)**

- **Перед выпиской и через 3 месяца после выписки Rn-обследование (отсутствие заброса, в том числе при нагрузочной и водно-сифонной пробы)**
- **ФЭГДС- купирование явлений воспаления и исчезновение**

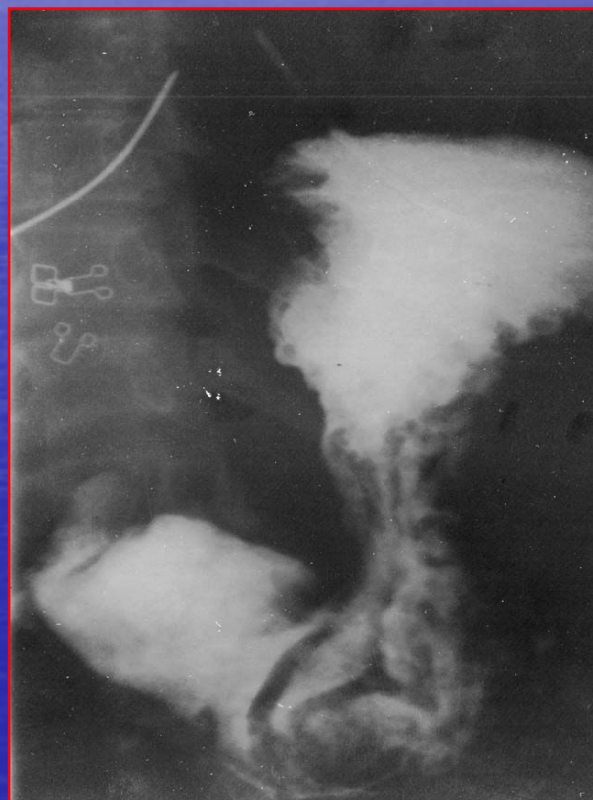# *Результаты*

- **улучшение самочувствия**
- **исчезновение дисфагии и болей**
- **купирование явлений анемии**
- **купирование воспалительного процесса дыхательных путей**

# *Результаты*

- **улучшение самочувствия**
- **исчезновение дисфагии и болей**
- **купирование явлений анемии**
- **купирование воспалительного процесса дыхательных путей**

# Рентгенологическое обследование (20 лет после фундопликации по Ниссену)



В.Троян 2008

# **Выводы**

- **Л.Ф. является высокоэффективным методом лечения ГЭРБ. Ее преимуществом является лучшая визуализация зоны операции, более анатомичное наложение манжетки.**
- **Значительно более легкий послеоперационный период и сокращение времени пребывания в стационаре является существенным аргументом в выборе данной методики.**
- **Наработка методики и использование ультразвукового скальпеля позволит сократить в будущем длительность операции и сделать ее предпочтительней и в этом пункте.**

# Диспансерное наблюдение

- При консервативном лечении – осмотр не реже 2-х раз в год.
- Курсы медикаментозного лечения при обострении;
- После операции – наблюдение в течение 2-х лет.



# Выводы

- ГЭРБ часто встречается у детей и может вызывать тяжелые осложнения
- Лечение ГЭРБ консервативное. Операция показана при отсутствии эффекта и/или развитии тяжелых осложнений
- Высокоэффективным методом лечения ГЭРБ является лапароскопическая фундопликация по Ниссену
- Преимуществом ЛФ является меньшая травматизация, лучшая визуализация зоны операции, более анатомичное наложение манжетки, более легкий послеоперационный

# Заключение

- По видимому, можно согласиться с мнением D.O. Castell 2000, что ГЭРБ является болезнью 21-го века.
- Решенные вопросы ГЭРБ составляют только вершину айсберга, в то время как большинство проблем еще требуют своего изучения.
- Это показывает, насколько велика

ОДДАРЮЮ ЗА ВТНМ  
БЛАМ ТАТМЕ