


**МИНИСТЕРСТВО ЗДРАВООХРАНЕНИЯ РЕСПУБЛИКИ БЕЛАРУСЬ
УЧРЕЖДЕНИЕ ОБРАЗОВАНИЯ
«БЕЛОРУССКИЙ ГОСУДАРСТВЕННЫЙ МЕДИЦИНСКИЙ
УНИВЕРСИТЕТ»**

Кафедра ортопедической стоматологии и ортодонтии

УТВЕРЖДАЮ

Заведующий кафедрой
ортопедической стоматологии и
ортодонтии



Я.И.Тимчук

30.08.2024

**МЕТОДИЧЕСКИЕ РАЗРАБОТКИ ДЛЯ ПРАКТИЧЕСКИХ ЗАНЯТИЙ
СО СТУДЕНТАМИ 5-ГО КУРСА 9 СЕМЕСТРА
ПО ДИСЦИПЛИНЕ ОРТОПЕДИЧЕСКАЯ СТОМАТОЛОГИЯ**

Обсуждено на заседании кафедры
ортопедической стоматологии и
ортодонтии
(протокол № 1 от 30.08.2024)

Минск БГМУ

УТВЕРЖДАЮ

Заведующий кафедрой
ортопедической стоматологии и
ортодонтии

Я.И.Тимчук

Протокол заседания кафедры № 1
от 30 августа 2024

**КРИТЕРИИ ОЦЕНКИ ЗНАНИЙ СТУДЕНТОВ ПО 10-БАЛЬНОЙ ШКАЛЕ
по учебной дисциплине «Ортопедическая стоматология»**

№ п/п	Отметка	Критерии
1	10 (десять) баллов, зачтено	<p>систематизированные, глубокие и полные знания по всем разделам учебной программы по учебной дисциплине «Ортопедическая стоматология», а также по основным вопросам, выходящим за ее пределы;</p> <p>точное использование научной терминологии (в том числе на иностранном языке), грамотное, логически правильное изложение ответов на вопросы, умение делать обоснованные выводы и обобщения;</p> <p>безупречное владение инструментарием учебной дисциплины «Ортопедическая стоматология», умение его эффективно использовать в постановке и решении научных и профессиональных задач;</p> <p>выраженная способность самостоятельно и творчески решать сложные проблемы в нестандартной ситуации;</p> <p>полное и глубокое усвоение основной и дополнительной литературы по изучаемой учебной дисциплине «Ортопедическая стоматология»;</p> <p>умение свободно ориентироваться в теориях, концепциях и направлениях по изучаемой учебной дисциплине «Ортопедическая стоматология» и давать им аналитическую оценку, использовать научные достижения других стоматологических дисциплин;</p> <p>творческая самостоятельная работа на практических занятиях, активное творческое участие в групповых обсуждениях, высокий уровень культуры исполнения заданий</p>
2	9 (девять) баллов, зачтено	<p>систематизированные, глубокие и полные знания по всем разделам учебной программы по учебной дисциплине «Ортопедическая стоматология»;</p> <p>точное использование научной терминологии, (в том числе на иностранном языке), грамотное, логически правильное изложение ответа на вопросы;</p> <p>владение инструментарием учебной дисциплины «Ортопедическая стоматология», умение его эффективно использовать в постановке и решении научных и профессиональных задач;</p> <p>способность самостоятельно и творчески решать сложные проблемы в нестандартной ситуации в рамках учебной программы по учебной дисциплине «Ортопедическая стоматология»;</p> <p>полное усвоение основной и дополнительной литературы, рекомендованной учебной программой по учебной дисциплине «Ортопедическая стоматология»;</p> <p>умение ориентироваться в теориях, концепциях и направлениях по изучаемой учебной дисциплине «Ортопедическая стоматология» и давать им аналитическую оценку;</p> <p>систематическая, активная самостоятельная работа на</p>

		практических занятиях, творческое участие в групповых обсуждениях, высокий уровень культуры исполнения заданий
3	8 (восемь) баллов, зачтено	<p>систематизированные, глубокие и полные знания по всем разделам учебной программы по учебной дисциплине «Ортопедическая стоматология» в объеме учебной программы по учебной дисциплине «Ортопедическая стоматология»;</p> <p>использование научной терминологии (в том числе на иностранном языке), грамотное, логически правильное изложение ответа на вопросы, умение делать обоснованные выводы и обобщения;</p> <p>владение инструментарием учебной дисциплины «Ортопедическая стоматология» (методами комплексного анализа, техникой информационных технологий), умение его использовать в постановке и решении научных и профессиональных задач;</p> <p>способность самостоятельно решать сложные проблемы в рамках учебной программы по учебной дисциплине «Ортопедическая стоматология»;</p> <p>усвоение основной и дополнительной литературы, рекомендованной учебной программой по учебной дисциплине «Ортопедическая стоматология»;</p> <p>умение ориентироваться в теориях, концепциях и направлениях по изучаемой учебной дисциплине «Ортопедическая стоматология» и давать им аналитическую оценку;</p> <p>активная самостоятельная работа на практических занятиях, систематическое участие в групповых обсуждениях, высокий уровень культуры исполнения заданий</p>
4	7 (семь) баллов, зачтено	<p>систематизированные, глубокие и полные знания по всем разделам учебной программы по учебной дисциплине «Ортопедическая стоматология»;</p> <p>использование научной терминологии (в том числе на иностранном языке), грамотное, логически правильное изложение ответа на вопросы, умение делать обоснованные выводы и обобщения;</p> <p>владение инструментарием учебной дисциплины «Ортопедическая стоматология», умение его использовать в постановке и решении научных и профессиональных задач;</p> <p>свободное владение типовыми решениями в рамках учебной программы по учебной дисциплине «Ортопедическая стоматология»;</p> <p>усвоение основной и дополнительной литературы, рекомендованной учебной программой по учебной дисциплине «Ортопедическая стоматология»;</p> <p>умение ориентироваться в основных теориях, концепциях, направлениях по изучаемой учебной дисциплине «Ортопедическая стоматология» и давать их аналитическую оценку;</p> <p>самостоятельная работа на практических занятиях, участие в групповых обсуждениях, высокий уровень культуры исполнения заданий</p>

5	6 (шесть) баллов, зачтено	<p>достаточно полные и систематизированные знания в объеме учебной программы по учебной дисциплине «Ортопедическая стоматология»;</p> <p>использование необходимой научной терминологии, грамотное, логически правильное изложение ответа на вопросы, умение делать обобщения и обоснованные выводы;</p> <p>владение инструментарием учебной дисциплины «Ортопедическая стоматология», умение его использовать в решении учебных и профессиональных задач;</p> <p>способность самостоятельно применять типовые решения в рамках учебной программы по учебной дисциплине «Ортопедическая стоматология»;</p> <p>усвоение основной литературы, рекомендованной учебной программой по учебной дисциплине «Ортопедическая стоматология»;</p> <p>умение ориентироваться в базовых теориях, концепциях и направлениях по изучаемой дисциплине «Ортопедическая стоматология» и давать им сравнительную оценку;</p> <p>активная самостоятельная работа на практических занятиях, периодическое участие в групповых обсуждениях, высокий уровень культуры исполнения заданий</p>
6	5 (пять) баллов, зачтено	<p>достаточные знания в объеме учебной программы по учебной дисциплине «Ортопедическая стоматология»;</p> <p>использование научной терминологии, грамотное, логически правильное изложение ответа на вопросы, умение делать выводы;</p> <p>владение инструментарием учебной дисциплины «Ортопедическая стоматология», умение его использовать в решении учебных и профессиональных задач;</p> <p>способность самостоятельно применять типовые решения в рамках учебной программы по учебной дисциплине «Ортопедическая стоматология»;</p> <p>усвоение основной литературы, рекомендованной учебной программой по учебной дисциплине «Ортопедическая стоматология»;</p> <p>умение ориентироваться в базовых теориях, концепциях и направлениях по изучаемой учебной дисциплине «Ортопедическая стоматология» и давать им сравнительную оценку;</p> <p>самостоятельная работа на практических занятиях, фрагментарное участие в групповых обсуждениях, достаточный уровень культуры исполнения заданий</p>
7	4 (четыре) балла, зачтено	<p>достаточный объем знаний в объеме учебной программы по учебной дисциплине «Ортопедическая стоматология»;</p> <p>усвоение основной литературы, рекомендованной учебной программой по учебной дисциплине «Ортопедическая стоматология»;</p> <p>использование научной терминологии, логическое изложение ответа на вопросы, умение делать выводы без существенных ошибок;</p> <p>владение инструментарием учебной дисциплины «Ортопедическая стоматология», умение его использовать в решении стандартных (типовых) задач;</p> <p>умение под руководством преподавателя решать стандартные (типовые) задачи;</p> <p>умение ориентироваться в основных теориях, концепциях и направлениях по изучаемой учебной дисциплине «Ортопедическая стоматология» и давать им оценку;</p> <p>работа под руководством преподавателя на практических занятиях, допустимый уровень культуры исполнения заданий</p>

8	3 (три) балла, не зачтено	<p>недостаточно полный объем знаний в объеме учебной программы по учебной дисциплине «Ортопедическая стоматология»;</p> <p>знание части основной литературы, рекомендованной учебной программой по учебной дисциплине «Ортопедическая стоматология»;</p> <p>использование научной терминологии, изложение ответа на вопросы с существенными, логическими ошибками;</p> <p>слабое владение инструментарием учебной дисциплины «Ортопедическая стоматология», некомпетентность в решении стандартных (типовых) задач;</p> <p>неумение ориентироваться в основных теориях, концепциях и направлениях изучаемой учебной дисциплины «Ортопедическая стоматология»;</p> <p>пассивность на практических и лабораторных занятиях, низкий уровень культуры исполнения заданий</p>
9	2 (два) балла, не зачтено	<p>фрагментарные знания в объеме учебной программы по учебной дисциплине «Ортопедическая стоматология»;</p> <p>знания отдельных литературных источников, рекомендованных учебной программой по учебной дисциплине «Ортопедическая стоматология»;</p> <p>неумение использовать научную терминологию учебной дисциплины «Ортопедическая стоматология», наличие в ответе грубых, логических ошибок;</p> <p>пассивность на практических и лабораторных занятиях, низкий уровень культуры исполнения заданий</p>
10	1 (один) балл, не зачтено	<p>отсутствие знаний и компетенций в объеме учебной программы по учебной дисциплине «Ортопедическая стоматология», отказ от ответа, неявка на аттестацию без уважительной причины</p>

ОБЩЕЕ ВРЕМЯ ЗАНЯТИЯ – 7 академических часов (280 минут).

ПЛАН ПРОВЕДЕНИЯ ЗАНЯТИЯ
5 курс, 9 семестр

№№ п/п	Этапы практического занятия	Время в мин.
1.	Организационный этап	15
2.	Контроль исходного уровня знаний	25
3.	Обучающий этап	60
4.	Отработка практического навыка	110
5.	Контроль уровня усвоения знаний или освоения практического навыка	55
6.	Заключительный этап	15

СХЕМА написания истории болезни

I. Паспортная часть:

1. Фамилия, имя, отчество;
2. Пол;
3. Возраст;
4. место работы, профессия;
5. Место жительства;
6. Дата обращения;
7. Диагноз.

II. Жалобы пациента.

III. Анамнез заболевания (начало, последующее течение, вид и объем ранее проведенного лечения).

IV. Анамнез жизни (дата и место рождения, социальная среда, этнографическая принадлежность, наследственность, перенесенные заболевания нервно-психические травмы, условия труда, быта, профессиональные вредности).

V. Данные объективного исследования:

1. Внешний осмотр челюстно-лицевой области;
2. Исследование полости рта:
 - а) состояние слизистой оболочки, покрывающей альвеолярные отростки и твердое небо;
 - б) зубная формула;
 - в) вид прикуса;
 - г) состояние твердых тканей зубов:
 - наличие патологической подвижности при пальпации и во время окклюзионных взаимоотношений;
 - наличие десневых карманов, их характеристика;
 - степень обнажения корня;
 - зубные отложения;
 - стираемость;
 - форма зубных дуг;
 - вторичные перемещения зубов;
 - диастемы, тремы;

д) рентгенологическое исследование зубов (состояние твердых тканей коронки и корня, размер пульпарной камеры и корневых каналов, ширина и характер периодонтальной щели, состояние компактной пластинки стенки лунки, костные карманы, состояние костной ткани альвеолярного отростка).

VI. Одонтонтопародонтограмма (расшифровка и анализ).

VII. Предварительный диагноз.

VIII. Дифференциальная диагностика (анализ заболеваний со сходной клинической картиной).

IX. Обоснование окончательного диагноза.

X. Этиология и патогенез заболевания данного пациента.

XI. План ортопедического лечения.

XII. Выбор и обоснование конструкции протеза.

XIII. Дневник лечения.

XIV. Эпикриз.

XV. Литература, используемая при написании истории болезни.

ЛИТЕРАТУРА

Основная литература

1. Лекционный материал
2. Ортопедическая стоматология : учебник. В 2 ч. Ч.1 / С.А. Наумович [и др.] ; под общей ред. С.А. Наумовича, С.В. Ивашенко, С.Н. Пархамовича.- Минск: Вышэйшая школа, 2019.- 300 с.
3. Ортопедическая стоматология : учебник. В 2 ч. Ч. 2 / С.А. Наумович [и др.] ; под общей ред. С.А. Наумовича, А.С. Борунова, С.С.Наумовича.– Минск : Вышэйшая школа, 2020. – 332 с.

Дополнительная литература

4. Аллергические реакции в ортопедической стоматологии : учеб.-метод. пособие / С.А. Наумович и др. – Минск : БГМУ, 2018. – 47 с.
5. Величко Л.С. Гиперестезии полости рта : монография. – Минск : БГМУ, 2019. – 82 с.
6. Клинико-лабораторные этапы изготовления несъемных зубных протезов: учеб.-метод. пособие/ С.А. Наумович и др._ Минск: БГМУ, 2015.- 35 с.
7. Комплексное ортодонтическое лечение аномалий и деформаций зубочелюстной системы в сформированном прикусе: учеб.-метод. пособие.-Минск: БГМУ, 2014.- 36 с.
8. Методы ортопедического лечения заболеваний периодонта : учеб.-метод. пособие / С.А Наумович и др. – 3-е изд., перераб. и доп. – Минск : БГМУ, 2018. – 92 с.
9. Наумович С.А. Непереносимость включений зубных протезов и гальванические проявления в полости рта : учеб.-метод. пособие / С.А. Наумович и др. – Минск : БГМУ, 2019. – 35с.
10. Низкочастотная ультразвуковая терапия: физиологическое и лечебное действие, применение непрерывного и импульсного ультразвука: метод. рекомендации/ С.В. Ивашенко и др.- Минск: БГМУ, 2014.- 24.
11. Определение цвета зубов в клинике ортопедической стоматологии: учеб.-метод. пособие/ С.А. Наумович.- Минск: БГМУ, 2014.- 59 с.
12. Ортопедическая стоматология. Протезирование съемными пластиночными и бюгельными протезами: учеб.-метод. пособие/ С.А. Наумович.- Минск : БГМУ, 2015. - 212 с.
13. Пархамович С.Н. Особенности подготовки к фиксации безметалловых конструкций зубных протезов. Материалы для фиксации : учеб.-метод. пособие. – Минск : БГМУ, 2017. – 20 с.
14. Препарирование зубов под современные виды ортопедических конструкций : учеб.-метод. пособие / Наумович С.А. [и др.] . — Минск : БГМУ, 2020. – 32 с.
15. Применение ультразвука в ортопедической стоматологии : учеб.-метод. пособие / С.А. Наумович и др. – Минск : БГМУ, 2018. – 28 с.
16. Технологии зубного протезирования на денальных имплантатах: учеб.-метод. пособие / С.А. Наумович.- 2-е изд. доп. - Минск: БГМУ, 2017.- 55 с.(3-5 курсы).
17. Челюстно-лицевая ортопедия : учеб.-метод. пособие / С. А. Наумович [и др.]. – 2-е изд., доп. – Минск : БГМУ, 2011. – 91 с.

ЗАНЯТИЕ 1

Тема: Классификация аномалий зубов, зубных рядов и прикуса.

Цель занятия: изучить классификации и характеристики аномалии зубов, зубных рядов и прикуса у подростков и взрослых.

ВОПРОСЫ, НЕОБХОДИМЫЕ ДЛЯ УСВОЕНИЯ ТЕМЫ:

1. Анатомия и морфология зубочелюстной системы.
2. Сроки прорезывания зубов молочного и постоянного прикуса.
3. Прикус и его разновидности.
4. Этиология и патогенез зубочелюстных аномалий.

КОНТРОЛЬНЫЕ ВОПРОСЫ:

1. Классификация аномалий зубов, зубных рядов и прикуса (Энгля, Катца, Курляндского, Калвелиса, ВОЗ).
2. Характеристика аномалий положения отдельных зубов.
3. Характеристика аномалий зубных рядов.
4. Характеристика аномалий прикуса: прогнатия; открытый прикус.
5. Характеристика аномалий прикуса: глубокий прикус; перекрестный прикус.

АНОМАЛИИ ПОЛОЖЕНИЯ ЗУБОВ.

Существуют следующие аномалии положения зубов по отношению к трем взаимоперпендикулярным плоскостям:

- вестибулярное (лабиальное/буккальное);
- оральное (лингвальное);
- медиальное;
- дистальное;
- высокое (супраокклюзия);
- низкое (инфраокклюзия);
- поворот зубов вокруг оси (тортоокклюзия);
- транспозиция.

Следует отличать отклонения коронок зубов при относительно правильном расположении верхушек их корней, корпусное смещение зубов при относительно правильном расположении верхушек их корней и корпусное смещение зубов, т.е. смещение и коронки и корня зуба. Неправильно могут быть расположены отдельные зубы или группы зубов. Аномалии их расположения могут проявляться как самостоятельные отклонения или как симптом неправильного прикуса.

Вестибулярно-оральное положение зубов.

Вестибулярное отклонение чаще наблюдается в области передних зубов в результате недостатка для них места в зубном ряду, вредных привычек и несоответствия размеров зубов и их апикального базиса, а также размеров базисов челюстей.

Среди аномалий положения зубов в отдельную группу выделяют вестибулярное положение клыков и обозначают его следующими терминами: высокое стояние верхних клыков, вестибулярное положение клыков, губощечное прорезывание зубов или супралябиоаномалия. Причинами вестибулярного положения клыков могут быть сужение зубных рядов; медиальное смещение боковых зубов в результате раннего кариозного разрушения; латеральное смещение резцов вследствие диастемы, наличие сверхкомплектных зубов и других причин; неправильная закладка зачатков клыков; несоответствие ширины коронки зубов ширине апикального базиса; задержка смены вторых молочных моляров и др.

Различают оральное расположение зуба или оральный наклон его коронки. В таком положении чаще находятся резцы, клыки, вторые премоляры в результате недостатка для них места, сужения зубного ряда, наличия сверхкомплектных зубов или задержки смены молочных зубов, вредных привычек и других причин. После создания места в зубном ряду

для орального расположения зуба или группы зубов, учитывают степень обратного фронтального перекрытия.

Медиальное или дистальное положение зубов.

Медиальное положение зубов может быть следствием кариозного разрушения коронок зубов, ранней потери молочных или постоянных зубов, адентии и других причин. В результате медиального перемещения боковых зубов получается укорочение зубного ряда.

Латеральное положение передних зубов и дистальное положение боковых, бывает обусловлено препятствием для медиального перемещения этих зубов (сверхкомплектные зубы, задерживающиеся молочные моляры, широкий небный шов и другое). Наиболее часто встречающиеся аномалии этой группы – щель между центральными резцами.

Диастемы и тремы.

Первый вид – латеральное отклонение коронок центральных резцов при правильном расположении вершук их корней. Причинами такого вида диастем часто бывают сверхкомплектные зубы, прорезывание которых предшествовало прорезыванию центральных резцов, вредные привычки, сосание пальцев, языка и др., давление кончиком языка на зубы, что способствует появлению диастемы и трем между зубами. Вредная привычка прикусывания ногтя, карандаша или других предметов нередко является причиной поворота верхних центральных резцов по оси. Неправильное положение нижнего центрального резца, в частности, его поворот по оси препятствует установлению верхнего резца в зубной ряд, что также может быть причиной диастемы. Врожденная расщелина альвеолярного отростка обуславливает поворот центрального резца по оси и отклонение его в сторону дефекта. При диастеме расположение коронок центральных резцов может быть различным: 1) без поворота по оси; 2) с поворотом по оси медиальной поверхности в вестибулярном направлении; 3) с поворотом по оси медиальной поверхности в оральном направлении. Такие разновидности положения центральных резцов встречаются при всех видах диастемы.

Второй вид – корпусное латеральное смещение резцов. Причинами такого вида диастем могут быть частичная адентия – отсутствие зачатков одного или двух верхних боковых резцов, значительное уплотнение костной ткани в области срединной межальвеолярной перегородки, низкое прикрепление уздечки верхней губы, потеря бокового резца, клыка или аномалий их положения, наличие сверхкомплектных зубов – в области центральных резцов (ретенированных или прорезавшихся). Второй вид – нередко является семейной особенностью.

Третий вид – медиальный наклон коронок центральных резцов и латеральное отклонение их корней. Обычно наблюдается при наличии нескольких сверхкомплектных зубов между корнями центральных резцов или сверхкомплектного зуба, расположенного поперечно при одонтоме, множественной адентии. Иногда диастема возникает под влиянием не одной, а нескольких причин.

Первые и вторые виды диастемы встречаются чаще, чем третий вид.

Виды диастемы различают на основании клинического обследования, изучения диагностических моделей челюстей и рентгенограмм области резцов по отклонению к срединной плоскости – равномерного или неравномерного или латерального отклонения или смещения поворотов по оси и учета этиологических и патологических факторов.

Расположение зубов выше или ниже окклюзионной плоскости.

Расположение зубов выше или ниже окклюзионной плоскости относится к числу вертикальных аномалий положения зубов. Недопрорезывание зуба может быть обусловлено недостатком для него места в зубном ряду, вредными привычками и другими механическими препятствиями на пути его прорезывания, нарушением формирования корня зуба или альвеолярного отростка и другими причинами. Зубоальвеолярное укорочение и зубоальвеолярное удлинение в переднем или боковых отделах зубных рядов, обуславливают открытый или глубокий прикус.

Транспозиция зубов.

Это обмен местами двух рядов расположенных зубов, например: боковых резцов и клыков, клыков и первых премоляров (встречается относительно редко). Этиологическим фактором такой аномалии является неправильное положение зачатков зубов.

АНОМАЛИИ ЗУБНЫХ РЯДОВ.

По отношению к трем взаимно перпендикулярным плоскостям различают следующие аномалии зубных дуг:

- 1) в сагиттальном направлении:
 - а) удлинение зубных дуг;
 - б) укорочение зубных дуг.
- 2) в вертикальном направлении:
 - а) зубоальвеолярное укорочение в отдельных сегментах зубных дуг;
 - б) зубоальвеолярное удлинение в отдельных сегментах зубных дуг.
- 3) в трансверзальном направлении:
 - а) сужение зубных дуг;
 - б) расширение зубных дуг.

Удлинение зубных рядов.

Удлинение зубных рядов выявляют по их общей длине и длине переднего отрезка зубной дуги. Причины этой аномалии — нарушение носового дыхания или ротовое дыхание, вредные привычки (сосание пальца, карандаша и др.), макродентия, сверхкомплектные зубы (расположенные в зубной дуге), нарушение глотания, неправильная артикуляция языка и протрузия передних зубов.

Передние зубы выступают из-под губы, между ними нередко имеются тремы или зубы, расположенные тесно, губа находится в области сагиттальной щели между резцами. Нарушения обычно сочетаются с сагиттальными, трансверзальными и вертикальными аномалиями прикуса.

Укорочение зубных рядов.

Укорочение зубного ряда может быть следствием аномалий формы, величины, числа и расположения зубов, а также недоразвития челюсти. Оно может быть односторонним или двусторонним. Из этиологических факторов следует назвать вредные привычки.

Медиальное смещение премоляров и последующее укорочение зубного ряда чаще всего бывает обусловлено несколькими причинами: кариозным разрушением проксимальных поверхностей коронок зубов, ранней потерей молочных моляров или постоянных зубов, частичной адентией, ретенцией зубов, неправильным расположением зачатков постоянных зубов или прорезыванием вне зубной дуги, что приводит к перемещению зубов в медиальном направлении. При этих нарушениях артикуляция зубных рядов может получиться скученной группой зубов с вытеснением отдельных зубов из зубного ряда или ретенция их. Такие аномалии способствуют возникновению кариеса и периодонтитов, а также нарушению функции жевания, глотания и речи. Укороченный нижний зубной ряд нередко наблюдается при дистальном прикусе, укороченный верхний зубной ряд — при медиальном прикусе.

Аномалии зубных дуг в вертикальном направлении.

Зубоальвеолярное укорочение или зубоальвеолярное удлинение выявляется в отдельных сегментах зубных дуг. Такие нарушения сочетаются с вертикальными аномалиями прикуса — открытым и глубоким. Следует подчеркнуть, что в различных сегментах одного зубного ряда могут совмещаться различные виды нарушений. Например, при открытом прикусе в переднем участке зубных дуг, обусловленном зубоальвеолярным укорочением, может наблюдаться зубоальвеолярное удлинение в боковых участках верхней зубной дуги, а при глубоком прикусе — наоборот. Наиболее частая причина зубоальвеолярного удлинения в переднем сегменте зубного ряда — кариозное или некариозное поражение твердых тканей боковых зубов, в том числе неравномерная их стираемость, ранняя потеря молочных моляров, первых постоянных

моляров или других боковых зубов. Вредные привычки сосания или прикусывания пальцев, различных предметов вызывают отклонение передних зубов, нарушение их проксимальных контактов с противостоящими зубами, что приводит к снижению высоты прикуса, установлению первых постоянных моляров на неправильном окклюзионном уровне и недоразвитию альвеолярных отростков в боковых участках.

Нарушение контактов между передними зубами приводит к зубоальвеолярному удлинению в этой области. Причины нарушения роста альвеолярных отростков по вертикали – протрузия или ретрузия передних зубов на одной челюсти, изменение их расположения на обеих челюстях, смещение нижней челюсти, неравномерное развитие базисов челюстей, укорочение ветвей нижней челюсти, уменьшение ее углов.

Функциональные нарушения при зубоальвеолярном удлинении выражаются в снижении эффективности жевания, перегрузке пародонта передних зубов и, нередко, травмировании слизистой оболочки, что способствует возникновению и развитию заболеваний пародонта, стиранию режущих краев резцов и бугров других зубов. Ротовое дыхание, неправильное глотание и нарушение речи способствуют сужению зубных дуг, изменению расположения передних зубов и углублению резцового перекрытия.

Сужение зубных рядов.

Сужение зубных рядов характеризуется изменением их формы, обусловленным уменьшением расстояния между срединной плоскостью и латерально расположенными от нее зубами.

Трансверзальные аномалии прикуса определяются на верхней челюсти по отношению к плоскости, проходящей через срединный небный шов, на нижней челюсти – по отношению к срединной плоскости лица и верхней челюсти. Сужение зубных рядов наблюдается при нейтральном, дистальном или медиальном соотношении боковых зубов, а также при вертикальных аномалиях прикуса.

Принято различать сужение зубной дуги альвеолярной, базальной или сочетанной формы. Эти нарушения особенно четко выявляются на поперечных распилах диагностических моделях челюстей. Различают также общее сужение зубного ряда, V-образную форму (сужение выражено больше в области моляров), оно может быть симметричным (односторонним) и, нередко, сочетаться с тесным положением фронтальных зубов, поворотами их по оси, вытеснением одного или нескольких зубов из зубного ряда в вестибулярном или небном направлениях с ретенцией отдельных зубов. По степени выраженности различают сужение зубных рядов первой, второй и третьей степени.

Сужение зубных рядов и недостаток места для передних зубов можно объяснить слабым давлением на зубы малоподвижного языка при его укороченной уздечке и превалирующим воздействием мышц губ и щек. Верхняя зубная дуга без достаточного давления языка суживается в области премоляров и клыков и обычно удлиняется в переднем участке.

Характерные признаки сужения зубных рядов.

1. Затрудненное носовое дыхание (дыхание через рот), при этом язык занимает неправильное положение в полости рта и не оказывает давления на верхнюю челюсть. Нарушается форма купола неба, дна носовой полости, откуда развитие придаточных пазух верхней челюсти и лобной кости. Ротовое дыхание, нередко сочетается с нарушением осанки.

2. Сосание большого пальца руки, другие пальцы и предметы, прикусывание нижней губы усиливают давление щек на зубные ряды в результате приоткрывания рта.

3. Нарушение функции глотания и речи, парафункция мимических и жевательных мышц, также мышц языка. Это приводит к развитию и закреплению неправильного нервно-мышечного стереотипа. Вследствие напряжения мимических мышц и давления их сухожилий, соединяющихся в области углов рта на зубные ряды, происходит деформация последних, наиболее выраженных в области премоляров и клыков.

4. Вялое жевание, а также пережевывание пищи на одной стороне не уменьшает площадь соприкосновения жевательных поверхностей боковых зубов и не стимулирует роста челюстей. Сужение зубных дуг в свою очередь затрудняет боковые жевательные движения нижней челюсти.

5. Раннее разрушение зубов кариесом (особенно молочных) и их потеря способствуют перемещению боковых зубов в медиальном направлении, т.е. в сторону более узкой части зубной дуги, что обуславливает ее общее сужение.

6. Общие заболевания. Большое значение в формировании сужения зубных рядов является рахит, диспепсия, инфекционные и хронические болезни, влияющие на обмен и ослабляющие организм в целом.

Различают несколько видов сужения верхней зубной дуги: 1) с протрузией передних зубов без трем между ними; 2) с протрузией передних зубов и скученным их наложением; 3) с протрузией передних зубов и тремами между ними.

Расширение зубных рядов.

Расширение зубных дуг характеризуется увеличением расстояния между срединной плоскостью и латерально расположенными от нее зубами. Основные этиологические факторы расширения зубных рядов и их апикального базиса следующие: при зубоальвеолярных формах патологии – вредные привычки, неправильная закладка зачатков зубов, задержка смены временных зубов, при гнатических формах – макрогнатия наследственная или приобретенная, опухоли (например: тератома), смещение нижней челюсти в сторону, аномальное положение нижних боковых зубов.

Расширение зубной дуги встречается значительно реже, чем сужение; наблюдается при сагиттальных и вертикальных аномалиях прикуса. Оно может быть односторонним, двусторонним, симметричным, асимметричным, на одной челюсти, на обеих челюстях, без нарушения смыкания зубных рядов или с нарушением.

АНОМАЛИИ ПРИКУСА.

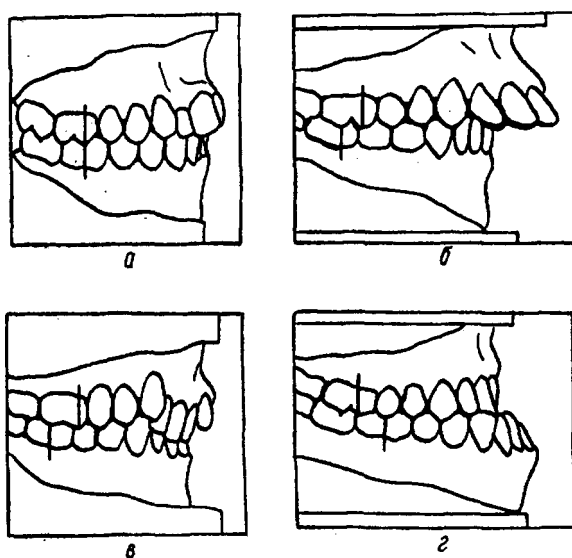


Рис. 1. Классификация аномалий прикуса по Энглю: а — нейтральный прикус (I класс); б — дистальный прикус (II класс — I подкласс); в — дистальный прикус (II класс—II подкласс); г — мезиальный прикус (III класс).

I класс, нейтральный прикус.

Если челюсти находятся в мезио-дистальной гармонии к моменту прорезывания первых постоянных моляров, то аномалии зубных дуг относятся к первому классу, то есть при нейтральном соотношении шестых зубов, когда мезиально-щечный бугорок верхнего первого моляра находится в межбугорковой фиссуре одноименного нижнего. К этому классу можно отнести аномалии зубных рядов в переднем участке, аномалии отдельных зубов и другие отклонения от нормы, если они находятся мезиальнее первых моляров при их нейтральном смыкании.

Прогнатия (дистальный прикус, II класс по Энгло).

Относится к сагиттальным аномалиям прикуса и характеризуется несоответствием верхней и нижней челюстей в сагиттальном направлении. Степень сагиттального смещения определяется по орбитальной (фронтальной) плоскости. Прогнатия довольно распространенная аномалия, встречающаяся в период молочного, сменного и постоянного прикуса.

Причины возникновения прогнатии — внутриутробные и нейрогуморальные факторы, нарушение функционального равновесия мышц, искусственное вскармливание, болезни раннего детского возраста (особенно рахит), воспалительные процессы челюстей, нарушенное носовое дыхание, вредные привычки, раннее удаление молочных зубов. Прогнатия может быть обусловлена чрезмерным развитием верхней челюсти или верхней зубной и альвеолярной дуг, недоразвитием нижней челюсти или нижней зубной дуги, дистальным положением или смещением всей нижней челюсти с ее зубным рядом при чрезмерно развитой верхней челюсти. Соотношение боковых зубов в сагиттальном направлении характеризуется тем, что медиально-щечный бугор верхней челюсти смыкается с одноименным нижним или ложится в промежуток между вторым премоляром и передне-щечным бугром первого моляра.

Существуют различные формы прогнатии. Как самостоятельная прогнатия встречается редко. Чаще всего она сочетается с аномалиями положения отдельных зубов, открытым или глубоким прикусом, сужением челюстей, которые в свою очередь усугубляют прогнатию.

Характерные признаки:

Первая форма — прогнатия имеет несоответствие между верхними и нижними зубными рядами в сагиттальном направлении, которое выражается различными расстояниями между небной поверхностью верхних резцов и губной поверхностью нижних. Верхние передние зубы веерообразно выступают вперед. В одном случае нижние резцы выдвигаются вверх и травмируют слизистую оболочку неба (глубокий травмирующий прикус), в другом — отклоняются наружу, но между верхними и нижними резцами появляется пространство. Отмечается также сужение, сдавливание или искривление зубных дуг, дистальное положение нижней челюсти. К первой форме прогнатии также относится сужение верхней челюсти или зубного ряда с вестибулярным отклонением передних зубов, нередко вместе с альвеолярным отростком. При этой форме наблюдаются характерные лицевые изменения — укороченная верхняя губа, обычно выступает вперед, из-под нее видны зубы, которые иногда ложатся на нижнюю губу, оставляя отпечаток на ней. Губы не смыкаются, а нижняя челюсть отодвинута назад. При наличии глубокого прикуса усилена подбородочная складка. Напряженное выражение лица и сглаженность его контуров наблюдается при сочетании прогнатии с открытым прикусом. Функциональные расстройства выражаются в затруднении откусывания и разжевывания пищи, нарушены функции дыхания и речи.

Вторая форма — при этой форме прогнатии зубные дуги уплощены в переднем участке. Верхние передние зубы вместе с альвеолярным отростком наклонены орально и их режущие края повреждают слизистую оболочку десны около шеек нижних зубов. Альвеолярный отросток часто хорошо выражен, достаточно развит и апикальный базис. Иногда не все верхние передние зубы, а только некоторые из них, например, центральные резцы, наклонены в небную сторону, боковые же отклонены вестибулярно даже с поворотом по оси. Нижняя челюсть и нижний зубной ряд обычно сужены, зубы стоят тесно. Нижние резцы чаще всего находятся в положении супраокклюзии и касаются слизистой оболочки неба, на которой нередко видны отпечатки их режущих краев. Отмечается слабое развитие альвеолярных отростков в боковых участках обеих челюстей. При данной форме также может наблюдаться зубной или скелетный тип дистального прикуса. Вторая форма прогнатии всегда сочетается с глубоким прикусом. Ее еще называют глубоким блокирующим или перекрывающим прикусом. Нарушением функции выражается в затруднении сагиттальных и трансверсальных движений нижней челюсти. В

основном преобладают шарнирные движения. При односторонней и двусторонней гингивоокклюзии резко нарушена функция жевания, речь иногда бывает неясной. При второй форме прогнатии отмечается нарушение внешнего вида, верхняя губа выступает вперед, нижняя вывернута и отодвинута назад, резко выражена подбородочная складка. Это создает впечатление, что нижняя часть лица как бы укорочена. Укорочение или уменьшение нижней челюсти лица наблюдается при значительной потере зубов или при их патологической стираемости.

Прогения (медиальный прикус, III класс по Энгля).

Относится к сагиттальным аномалиям и характеризуется медиальным (передним) расположением нижней челюсти. Причинами, вызывающими эту аномалию является болезни матери в период беременности, недоразвитие межчелюстной кости, атипичное положение зубов, болезни раннего детского возраста (рахит и др.), нарушение функции эндокринных желез, нарушение носового дыхания, макроглоссия, вредные привычки, остеомиелиты верхней челюсти, расщелины твердого и мягкого неба. Причиной прогении, особенно истинной, является наследственность.

При осмотре отмечается нарушение конфигурации лица, что особенно заметно по профилю: верхняя губа и средняя часть лица западают, подбородок и нижняя губа выступают вперед, угол нижней челюсти развернут, зубной ряд нижней челюсти смещен вперед по сравнению с зубным рядом верхней челюсти, а нижние передние зубы перекрывают верхние. При сохранении контакта между ними фронтальное перекрытие может быть нормальным или глубоким. Если отсутствует контакт, то в области передних зубов определяется щель. В боковых участках чаще всего отмечается нарушение соотношения коренных зубов, медиально-щечный бугор первого постоянного моляра верхней челюсти располагается позади межбугорковой бороздки первого постоянного моляра верхней челюсти (третий класс по Энгля). Соотношение боковых зубов в трансверзальном направлении может быть нормальным. При резко выраженной прогении наблюдается обратное (перекрестное) соотношение зубных рядов. Прогения нередко сочетается с недоразвитием и сужением верхней челюсти, чрезмерным развитием нижней, аномальным положением отдельных зубов, глубоким или открытым прикусом, а также со смещением нижней челюсти в сторону. Различают 2 основные формы прогении – истинную и ложную.

Истинная прогения возникает вследствие чрезмерного развития нижней челюсти. При этом резко выступает вперед подбородок и нижняя губа. Над верхней губой под носом выражена поперечная складка, отмечается западение средней части лица и верхней губы. В большинстве случаев эта форма прогении характеризуется длинным телом нижней челюсти, разворачиванием ее угла (от 120° до 140° и более), а восходящие ветви могут быть удлинены или укорочены. Верхняя челюсть при этом бывает нормального размера или недоразвита, или сужена. Однако, во всех случаях верхняя зубная дуга меньше нижней, а зубы нижней челюсти обычно наклонены вперед. В переднем участке обнаруживаются различные варианты обратного перекрытия: от глубокого с наличием контактов, до открытого прикуса, с различной степенью сагиттального расхождения между передними зубами. Различают так называемую физиологическую истинную прогению, которая характеризуется множественными контактами в области как боковых, так и передних зубов. Эта форма прогении лечению не подлежит.

Ложная прогения развивается вследствие нарушения (задержки) роста всей верхней челюсти или только ее переднего участка при наличии нормальной верхней челюсти. Этому способствует раннее удаление молочных зубов или адентия постоянных, травмы, атипичное положение нижней челюсти. Прогения может также возникнуть вследствие смещения всей челюсти (нижней) вперед. При прогении функциональные нарушения сводятся в основном к затруднению откусывания пищи и ее разжевыванию. Преобладают шарнирные движения нижней челюсти. Нарушение нормальной артикуляции может способствовать возникновению артропатий. При прогении отмечается также нарушение функции дыхания, глотания и произношения, звуков речи.

Перекрестный прикус.

При перекрестном прикусе щечные бугры верхних боковых зубов укладываются в продольные бороздки нижних или проскальзывают мимо них с язычной стороны. Обратное соотношение верхнего и нижнего зубного ряда чаще всего начинается от клыков, иногда от резцов. Различают односторонний и двусторонний перекрестный прикус. Выделяют следующие его формы.

Первая форма – буккальный или перекрестный прикус:

- без смещения нижней челюсти в сторону;
- односторонний, обусловлен односторонним сужением верхней челюсти или расширением нижней челюсти, или сочетанием этих признаков;
- со смещением нижней челюсти в сторону:
 - параллельно срединно-сагиттальной плоскости;
 - диагонально.

Вторая форма – лингвальный перекрестный прикус:

- односторонний, обусловлен неравномерно расширенным верхним зубным рядом или неравномерно суженным нижним или сочетанием этих признаков;
- двусторонний, чрезмерно широкая верхняя челюсть или резко сужена нижняя или сочетание этих признаков.

Третья форма – смешанный буккально-лингвальный: перекрестный прикус, обусловлен сочетанием признаков разновидностей буккального и лингвального перекрестного прикуса.

Возникновению перекрестного прикуса могут способствовать следующие факторы: наследственность, неправильное положение во время сна (подкладывание руки, кулака или подушки под щеку), вредные привычки, нарушение носового дыхания, атипичное положение зачатков отдельных зубов, заболевания раннего детского возраста (рахит), нарушение последовательности прорезывания зубов, неправильная их артикуляция, травма, остеомиелиты, воспалительные процессы в области височно-нижнечелюстного сустава.

Обусловлен несоответствием ширины и нижнего зубных рядов в трансверзальном направлении. При всех формах перекрестного прикуса значительно нарушена функция жевания. При лингвальном перекрестном прикусе исключается возможность боковых движений нижней челюсти. Отмечается также нарушение речи. При буккальном перекрестном прикусе со смещением нижней челюсти в сторону нарушения, нормальная функция ВНЧС, что в дальнейшем может явиться причиной их заболевания в виде деформирующего артроза.

Глубокое фронтальное (резцовое) перекрытие.

Перекрытие нижних передних зубов верхними более чем на 1/3 высоты коронок, при сохранении режуще-бугоркового контакта, называют глубоким резцовым перекрытием. Глубокое перекрытие наблюдается в молочном, сменном и постоянном прикусе при нейтральном взаимоотношении зубных рядов, а также при прогнатии или прогении. Оно может быть обусловлено недоразвитием и сужением нижней челюсти, дистальным ее смещением или тесным положением нижних передних зубов.

При глубоком резцовом перекрытии без его сочетания с другими аномалиями прикуса не отмечается значительных эстетических или функциональных нарушений и лечение в постоянном прикусе проводится не всегда. При правильном соотношении челюстей и интактных зубах лечение не обязательно, за исключением сочетания глубокого перекрытия с заболеванием ВНЧС. После потери одного или нескольких боковых зубов на нижней челюсти необходимо протезирование для предупреждения глубокого прикуса.

Если глубокое перекрытие наблюдается на фоне прогнатии, то необходимо комплексная терапия основной деформации. Глубокое резцовое перекрытие следует устранять еще в молочном и сменном прикусе, чтобы предупредить дальнейшее его закрепление и возможность перехода в глубокий прикус.

Глубокий прикус.

Глубокий прикус – это такое соотношение зубных рядов в переднем участке, когда верхние резцы перекрывают нижние более чем на $1/3$ высоты их коронок, при отсутствии режуще-бугоркового контакта. Режущие края нижних резцов в состоянии центральной окклюзии проскальзывают мимо зубных бугорков верхних передних зубов и соприкасаются с их небными поверхностями у шеек. В более тяжелых случаях нижние передние зубы своими режущими краями касаются слизистой оболочки твердого неба, оставляя на ней отпечатки (глубокий травмирующий прикус). При этом в переднем участке отмечается различной величины расхождение между верхними и нижними зубными рядами в сагиттальном направлении. Во фронтальном отделе диагностируется зубоальвеолярное удлинение, в боковых участках – зубоальвеолярное укорочение.

Этиология и патогенез глубокого прикуса мало изучен. Окклюзионная кривая нижнего зубного ряда имеет атипичную форму в области боковых зубов, она низка и резко искривляясь, поднимается кверху в области передних зубов. Нижняя челюсть иногда бывает суженной, зубы могут располагаться тесно.

Относится к вертикальным аномалиям.

Открытый прикус.

Наблюдается при молочном, сменном, постоянном прикусе. Может выступать как самостоятельная форма аномалии и как симптом, осложняющий другие деформации прикуса, в частности, прогнатию и прогению.

Причинами являются наследственность, болезни матери во время беременности, активное положение зачатков зубов, болезни раннего детского возраста (особенно рахит), нарушение функции эндокринных желез, минерального обмена, носового дыхания, функции и величины языка, неправильное положение ребенка во время сна, вредные привычки. В этиологии и патогенезе открытого прикуса большое внимание уделяется рахиту и деформирующему действию жевательной мускулатуре на патологически измененную костную ткань. Нижняя челюсть при этом изгибается кверху у места расположения моляров вследствие воздействия мышц, поднимающих челюсть. В области подбородка она прогибается книзу за счет тяги мышц опускающих нижнюю челюсть. Верхняя челюсть при этом может сдавливаться в боковых участках и вытягиваться вперед. Нарушение акта глотания также участвует в развитии открытого прикуса, зубы разомкнуты, и кончик языка отталкивается для отпывного толчка от губ и щек. Это приводит к чрезмерному сокращению нижней губы, подбородочной и др. мимических мышц. При осмотре между передними зубами имеется щель до 1 см и более. В одних случаях щель является следствием недоразвития верхней челюсти в области межчелюстной кости, в других – следствием выраженной деформации нижней челюсти.

Относится к вертикальной аномалии, но может проявляться как в вертикальном, так и в горизонтальном направлении.

СИТУАЦИОННЫЕ ЗАДАЧИ

1. Пациент Е., 19 лет, обратился с жалобами на неполное смыкание передних зубов, на наличие щели между зубами около 1 см. Объективно: смыкание происходит только на молярах, щель между верхними и нижними передними зубами 1 см. Определить форму аномалии и дать ее характеристику.

2. Пациент А., 16 лет, жалобы на наличие постоянной травмы в области твердого неба за передними верхними зубами от нижних зубов. Объективно: на небе за передними зубами видны травматические ссадины слизистой твердого неба. Определить форму аномалии. Дать ее характеристику.

3. Пациент К., 18 лет, наличие сильно выраженной нижней челюсти. Объективно: нижние зубы перекрывают верхние на $2/3$ длины коронок зуба. Нижняя челюсть выдвинута вперед, между зубами верхней и нижней челюстей имеется расстояние в 2 мм. Определить форму аномалии и дать ее характеристику.

4. Пациент Ф., 20 лет, обратился к врачу-ортодонт по поводу верхнего клыка, резко выступающего вестибулярно из зубной дуги. Объективно: верхний клык выступает за дугу окклюзии на $\frac{1}{2}$ толщины зуба. Определить форму аномалии и дать ее характеристику.

5. Пациентка Т., 25 лет, жалобы на сильное перекрытие боковых зубов с левой стороны и нижних боковых зубов с правой стороны. Объективно: верхние левые моляры перекрывают на $\frac{1}{3}$ в вестибулярную сторону нижние, а правые нижние моляры – левые верхние моляры настолько же. Определить форму аномалии и дать ее характеристику.

ЛИТЕРАТУРА

Основная литература

1. Лекционный материал
2. Ортопедическая стоматология : учебник. В 2 ч. Ч. 2 / С.А. Наумович [и др.] ; под общей ред. С.А. Наумовича, А.С. Борунова, С.С.Наумовича.– Минск : Вышэйшая школа, 2020. – С.195

Дополнительная литература

3. Комплексное ортодонтическое лечение аномалий и деформаций зубочелюстной системы в сформированном прикусе: учеб.-метод. пособие.-Минск: БГМУ, 2014.- 36 с.

ЗАНЯТИЕ 2

Тема: Методы обследования ортодонтических пациентов. Постановка диагноза, определение плана и задач ортодонтического лечения.

Цель занятия: научить студентов методам обследования ортодонтических пациентов, постановке диагноза и составлению плана ортодонтического лечения.

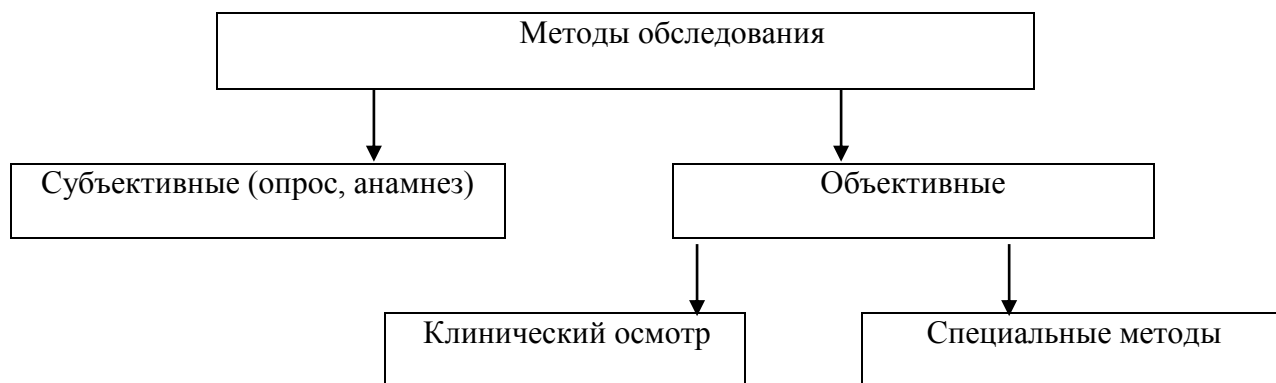
ВОПРОСЫ, НЕОБХОДИМЫЕ ДЛЯ УСВОЕНИЯ ТЕМЫ:

1. Возрастная морфология зубочелюстной системы.
2. Прикус, характеристика (физиологические и патологические виды прикуса).
3. Обследование пациента в клинике ортопедической стоматологии.

КОНТРОЛЬНЫЕ ВОПРОСЫ:

1. Клиническое обследование ортодонтических пациентов (опрос, осмотр).
2. Специальные методы исследования ортодонтических пациентов (изучение диагностических моделей, рентгенологическое исследование зубов, челюстей и ВНЧС, кефалометрические методы исследования пациентов).
3. Исследования функционального состояния зубочелюстно-лицевой системы.
4. Постановка диагноза.
5. Определение плана и задач ортодонтического лечения пациентов.

Схема ООД по теме: «Методы обследования ортодонтических пациентов»



При осмотре пациента обращается внимание на телосложение, физическое развитие, форму рук, головы. Изучаются особенности конфигурации лица: выраженность носогубных и подбородочных складок, сглаженность контуров лица, зияние ротовой щели, выстояние альвеолярной части, губ и подбородка, укорочение нижней части лица, асимметрии лица.

Путем пальпации определяется мышечный тонус губ и толщина слоя мягких тканей. Осанка пациента и его манера держаться, осанка также должны быть учтены врачом.

Следующим этапом осмотра является пальпация височно-нижнечелюстных суставов, в частности, через наружные слуховые проходы. Обращается внимание на возможное щелканье и хруст во время открывания рта, а также на характер щелчка (в начальный или конечный момент открытия рта). Полезно обратить внимание на характер движения нижней челюсти (прямо, равномерно, поступательно, толчкообразно, ступенчато, со смещением в сторону) при открывании и закрывании рта, а также возможность перемещения ее вперед, назад или в сторону. Обращается также внимание на смещение или, наоборот, выравнивание межрезцовых линий во время открывания рта. Врач оценивает высоту ротовой щели при максимально открытом рте. При необходимости проводится аускультация височно-нижнечелюстных суставов.

Затем исследуют полость рта пациента: слизистую оболочку, положение и степень развития уздечек верхней и нижней губ, языка, форму и величину языка, размах его движений, глубину свода твердого неба, развитие альвеолярных частей челюстей и

апикального базиса по сравнению с зубной и альвеолярной дугой. Подробному изучению подлежит форма, величина и количество зубов, их состояние и расположение в зубных рядах, форма зубных дуг, соотношение челюстей и зубных рядов, вид прикуса. Практически безразлично, в каком порядке обследовать: начать с верхней или нижней челюсти, с правой или левой стороны, но следует приучаться проводить обследование по определенной системе. Обычно начинают с групп резцов, дальше осматривают клыки, премоляры и, наконец, моляры. После этого заполняют зубную формулу.

Представляет интерес вид прикуса близких родственников, так как возможно наследование зубочелюстных аномалий. Данные анамнеза, клинического осмотра и специальных исследований заносятся в соответствующие графы амбулаторной карты.

1. Изучение диагностических моделей.
2. Рентгенологическое исследование.
3. Кефалометрические исследования:
 - а) изучение гнатостатических моделей;
 - б) измерения на лице пациента;
 - в) фотограмметрия.
4. Исследование функционального состояния:
 - а) жевательная проба;
 - б) электромиография;
 - в) мастикоциография;
 - г) риноскопия, ринометрия, ринопневмография.

ИЗУЧЕНИЕ ДИАГНОСТИЧЕСКИХ МОДЕЛЕЙ:

- 1) подготовка модели – отливка, оформление цоколя модели, подписывание модели;
- 2) определение трансверзальных, вертикальных и сагиттальных отклонений соответственно трем плоскостям (срединно-сагитальной, окклюзионной и туберальной);
- 3) измерения моделей и сравнение с показателями при ортогнатическом соотношении зубных рядов по методам Пона, Коркгауза и др.

Измерения на моделях проводят при помощи циркулей различных конструкций, симметроскопов, симметрографов и других приборов.

РЕНТГЕНОЛОГИЧЕСКОЕ ИССЛЕДОВАНИЕ:

- а) внутриротовая рентгенография зубов;
- б) внутриротовая рентгенография срединного небного шва;
- в) панорамная рентгенография и ортопантомография челюстей;
- г) рентгенография и томография височно-нижнечелюстного суставов;
- д) телерентгенография лицевого скелета.

А. Внутриротовая рентгенография зубов предназначена для изучения состояния зубов, тканей периодонта и их изменений, наличия зачатков зубов, направления их прорезывания, степени формирования их коронок и корней, соотношения корней молочных и коронок постоянных зубов, а также для уточнения наличия аномалий числа и формы зубов. Такие снимки производятся с помощью денальных рентген-аппаратов.

Б. Внутриротовая рентгенография срединного небного шва производится для определения его строения, степени окостенения, оценки изменений, происходящих при медленном или быстром раскрытии шва в процессе расширения верхней челюсти. Кроме того, такие снимки позволяют уточнить показания к хирургической пластике уздечки верхней губы (если ее волокна вплетаются в срединный небный шов и препятствуют устранению диастемы). Рентгенография срединного небного шва производится с помощью денальных рентгеновских аппаратов.

В. Панорамная рентгенография и ортопантомография челюстей. На панорамной рентгенограмме верхней челюсти можно получить отображение ее зубной, альвеолярной и базальной дуг, полостей носа, верхнечелюстных пазух, скуловых костей; на снимке нижней челюсти – отображение ее зубной, альвеолярной и базальной дуг, края нижней челюсти, ее углов, ветвей. В связи со значительной областью обзора можно

получить ценные диагностические сведения. Снимки производят специальным аппаратом. Они получаются в среднем в 2 раза больше. Лучевая нагрузка при этом виде исследования почти в 10 раз меньше, чем при внутриротовой рентгенографии. Преимущество этой методики – возможность идентификации получаемых снимков, что позволяет производить динамическое наблюдение. Ортопантомография челюстей (панорамная томография) производится с помощью ортопантомографа, принцип действия, которого заключается в получении изображения изогнутой поверхности на плоской пленке. Достигается одновременным круговым движением рентгеновской трубки и пленки. На этих снимках можно получить:

- 1) взаимоотношение зубных рядов в прикусе в мезиодистальном и вертикальном направлениях;
- 2) степень минерализации коронок и корней зубов;
- 3) степень рассасывания корней молочных зубов и их соотношение с зачатками постоянных зубов;
- 4) наклоны прорезавшихся и ретенированных зубов по отношению к соседним зубам и срединной плоскости;
- 5) зубоальвеолярную высоту в переднем и боковых участках челюстей;
- 6) глубину резцового перекрытия;
- 7) приблизительную величину тела челюстей, ветвей и углов нижней челюсти;
- 8) асимметрию правой и левой половин верхней и нижней частей лицевого скелета;
- 9) степень искривления носовой перегородки и величину носовых раковин;
- 10) величину носовой полости и гайморовых пазух;
- 11) форму и расположение врожденной расщелины альвеолярного отростка и тела верхней челюсти;
- 12) латеральное смещение нижней челюсти;
- 13) расположение суставных головок в суставных ямках.

Г. Рентгенография и томография височно-нижнечелюстных суставов. Для рентгенологического изучения суставов предложено более 30 методов. Наиболее популярный метод Шюллера и метод Парма. Это близкофокусная рентгенография. Кассету с пленкой устанавливают на исследуемой стороне головы пациента, рентгеновскую трубку – с противоположной стороны. Суставная головка нижней челюсти лучше видна, если снимок сделан при открытом рте. С помощью рентгенограмм можно определить отклонения в соотношении элементов сустава. Однако для дифференциальной топической диагностики необходимо изучение томограмм сустава. Изучают срезы на глубине 2см от наружной поверхности головы. Методика получения томограмм такая же, как и ортопантомограмм. Известно, что при физиологических видах прикуса и центральной окклюзии суставные головки располагаются в середине суставной ямки. Изучение томограмм проводят по методике Рабухиной. Проводят горизонтальную линию АВ. Из различных точек опускают перпендикуляры на линию АВ и определяют высоту, ширину и величину суставной впадины.

Д. Телерентгенография лицевого скелета – ведущий метод (из специальных) обследования в ортодонтии. Этот метод позволяет определить размеры и расположение челюстей по отношению к основанию черепа, изучить направление и динамику роста челюстей, проследить изменения, происходящие в процессе ортодонтического лечения. Метод имеет такое название за счет значительного отстояния рентгеновской трубки от головы (2м) обследуемого пациента, что сделано для снижения искажения изображения, получаемого на рентгенограмме. Для получения необходимой информации на телерентгенограмме головы производят измерение линейных и угловых параметров.

КЕФАЛОМЕТРИЧЕСКИЕ МЕТОДЫ ИССЛЕДОВАНИЯ.

Эти методы исследования позволяют выявить закономерности строения лицевого и мозгового черепа, пропорциональность соотношения различных отделов и отношения их к определенным плоскостям. Целью исследований является выяснение связей зубочелюстных

аномалий с лицом, головой. Эта связь изучается на гнатостатических моделях челюстей, на лице больного, на фотографиях и на телерентгенограммах.

Измерения на лице пациента. В ортодонтии проводят различные измерения на лице пациента (определения типов и высоты частей лица, величины углов нижней челюсти длины ее тела и ветвей) с помощью циркулей и миллиметровых линеек. Лицо человека чаще всего определяется как прямоугольное, коническое или обратноконическое в зависимости от соотношения ширины между углами нижней челюсти и между передними участками козелка. Измерения частей лица (верхней, средней и нижней) полезно проводить до и после лечения. Эти измерения позволяют выявить соотношение отдельных частей при различных зубочелюстных аномалиях и установить изменение высоты нижней части лица по отношению к другим после проведенного лечения. Углы нижней челюсти (справа и слева) измеряют у больных, чтобы установить их величину при различных зубочелюстных аномалиях. Измерения проводят до и после лечения. Для прямого измерения на лице применяют измерители — угломеры. Косвенным способом угол нижней челюсти измеряют на фотографии, телерентгенограмме, на рентгенограмме или томограмме угла нижней челюсти. Данные, полученные при измерении частей лица и углов нижней челюсти прямым или косвенным способами, условны, так как не всегда можно установить их настоящую величину, из-за толщины слоя мягких тканей, неодинаковой выраженности углов нижней челюсти и возможных проекционных искажений. Несмотря на относительную достоверность этих данных, они все же способствуют более подробному изучению конфигурации лица и жевательно-речевого аппарата. Соотношение верхней, при аномалиях средней и нижней трети лица. Некоторые измерения можно провести на масках лица.

Для изучения конфигурации лица до ортодонтического лечения и после него пользуются фотоснимками фаса и профиля (размером 9x12 см). Фотографии фаса лица имеют диагностическое значение при сужении челюстей, резко выраженной протрузии переднего участка верхнего зубного ряда, при глубоком или открытом прикусе, в случаях асимметрии лица. Фотографии профиля помогают уточнить степень выраженности таких аномалий, как дистальный, медиальный, глубокий или открытый прикус. Пациентов фотографируют в трех проекциях: в фас с сомкнутыми губами, в фас с обнаженными и сомкнутыми в положении центральной окклюзии зубными рядами и в профиль. Голову при взгляде вперед устанавливают прямо, чтобы воображаемая сагиттальная и орбитальная плоскости были перпендикулярны полу фотокабинета, а франкфуртская горизонталь — параллельна ему. Губы и мышцы подбородка не должны быть напряжены. Не всегда можно придать голове описанное положение, так как при различных асимметриях лица и неодинаковой глубине и высоте залегания височно-нижнечелюстных суставов меняется направление франкфуртской горизонтали. На фотографиях также изучают форму, величину носа, подбородка, лба, высоту и выраженность губ, профиль рта (по линии от точки «nasion» к подбородку). Фотографии во многих случаях облегчают диагностику и составление плана лечения. Однако этот метод не дает представления о форме и строении лицевого скелета и расположении в нем челюстей, а также взаимоотношении костной основы и мягких тканей. Недостатком фотографий является пространственное искажение, а также плоское изображение лица пациента, поэтому фотографии следует сопоставлять с телерентгенограммами, дополнять использованием стереофотограмметрии или голографии. Но, несмотря на это, фотографирование пациента перед ортодонтическим лечением в профиль, в фас с сомкнутыми губами, в фас при улыбке, а также фотографирование сомкнутых зубных рядов в передней проекции, справа и слева, фотографирование изображений верхнего и нижнего зубных рядов, полученных с помощью специального зеркала, является обязательной процедурой. Так как полученные фотографии, наряду с ортопантограммой, телерентгенограммой и диагностическими моделями являются необходимой документацией перед началом лечения. Подобная информация должна также быть собрана и после завершения ортодонтического лечения пациента.

ИССЛЕДОВАНИЯ ФУНКЦИОНАЛЬНОГО СОСТОЯНИЯ ЖЕВАТЕЛЬНО-РЕЧЕВОГО АППАРАТА.

При изучении функционального состояния мышц челюстно-лицевой области используются электромиографические и электромиотонометрические методы исследования. Исследования жевательной и мимической мускулатуры в норме и при аномалиях развития зубочелюстной системы имеют большое значение: они помогают выявить индивидуальные особенности функции мышц, обусловленные зубочелюстными аномалиями.

Электромиография. Под электромиографией понимают исследование жевательно-речевого аппарата путем регистрации биопотенциалов скелетных (жевательных) мышц. Миотонометрия – метод основан на определении функциональной активности мышц по измерению их тонуса специальным прибором — электромиотонометром. Артрофонометрия – метод, определяющий состояние сустава по шумам, возникающим при его функционировании. Реография – метод, позволяющий судить о состоянии гемодинамики ВНЧС. Мاستикоциография — графическая регистрация движений нижней челюсти. Кроме того, функциональное состояние жевательно-речевого аппарата можно оценить путем проведения функциональных жевательных проб, ринопневмометрии (изучение нарушения носового дыхания), периотестометрии (изучение функционального состояния периодонта). Для исследования величины, формы и положения языка, а также его функции во время разговора или глотания при различных аномалиях прикуса и установления их взаимосвязи пользуются телерентгенографией (покрывают спинку языка контрастным веществом), палатографией, глоссографией, рентгенокинематографией.

СХЕМА ООД ПО ТЕМЕ: «ДИАГНОСТИКА, ПЛАНИРОВАНИЕ И ЛЕЧЕНИЕ АНОМАЛИЙ»

Обоснование диагноза и плана лечения.

На основании обобщения обследования пациентов формируется диагноз и избирается план лечения. Лечение сложных зубочелюстных аномалий может быть длительным и многоэтапным. В амбулаторную карту должны быть внесены все намеченные врачом мероприятия и их последовательность. В процессе работы этот план может быть изменен. Однако в таких случаях необходимо сделать мотивированную запись в амбулаторную карту. В ортодонтии сохраняется тот же принцип построения диагноза. Таким образом, диагноз должен состоять из двух частей: 1) основное заболевание и его осложнения; 2) сопутствующие заболевания — стоматологические и общие.

В первой части диагноза должны быть определены морфологические, функциональные и эстетические нарушения в зубочелюстной области, а также, по возможности, указана их этиология. К основным заболеваниям относятся те, которые подлежат лечению ортодонтическими методами. Осложнениями следует считать те, которые патогенетически связаны с основными заболеваниями. К сопутствующим стоматологическим заболеваниям (вторая часть диагноза) относятся те, которые должны лечить врачи-стоматологи других профилей — ортопеды, терапевты и хирурги. Из общих сопутствующих заболеваний в диагноз вносятся те, которые следует учитывать в процессе ортодонтического лечения. К морфологическим нарушениям относятся аномалии или деформации всех элементов зубочелюстной системы — зубных рядов, челюстей, прикуса, ВНЧС, а также дефекты зубов и зубных рядов, заболевания периодонта, слизистой оболочки полости рта.

К функциональным нарушениям относятся: неэффективное жевание, неправильное глотание, ротовое дыхание, нечеткое произношение звуков речи, парафункция мышц ротовой и околоротовой областей, в том числе языка, связанная с перечисленными выше нарушениями и различными вредными привычками.

К эстетическим нарушениям относятся такие, которые отрицательно влияют на внешний вид зубов, прикуса и лица.

Диагноз формируется в такой последовательности:

- 1) аномалии прикуса: прикус дистальный (постериальный); медиальный (антериальный); перекрестный (латеральный) глубокий; открытый — со смещением нижней челюсти или без него (можно указать в скобках класс по Энглу) и, по возможности, этиология;
- 2) дополнительные аномалии (сужение зубных рядов, неправильное положение зубов и др.);
- 3) морфологические отклонения со стороны мягких тканей (языка, губ, щек, уздечек);
- 4) дефекты зубов и зубных рядов, сопутствующие нарушения и их этиология;
- 5) нарушения функций (по возможности этиология и патогенез, в том числе вредные привычки);
- б) эстетические нарушения.

Пример: медиальный (антериальный) прикус со смещением нижней челюсти (ложная прогения, принужденная); оральный наклон верхних передних зубов, вестибулярное отклонение нижних зубов с наличием трем. Отсутствие зубов 16, 26, 36, 46 вследствие кариеса, укорочение уздечки языка. Неправильная речевая артикуляция (шепелявость), нарушение внешнего вида — «капризное» выражение лица. Сопутствующие заболевания: кариес, хронический ринит. План лечения: рассечь уздечку языка, назначить гимнастику для языка и занятия с логопедом, переместить нижнюю челюсть дистально, верхние резцы поставить вестибулярно, нижние — орально аппаратом Брюкля, заместить отсутствующие зубы 16, 26, 36, 46.

В процессе лечения в первоначальный план при необходимости могут быть внесены изменения, о которых должна быть сделана мотивировка — запись в историю болезни. Этим повышается ответственность врача за выполнение намеченного плана и обеспечивается возможность последовательного продолжения лечения в случае его перерыва по тем или иным причинам.

СИТУАЦИОННЫЕ ЗАДАЧИ

1. Пациентка Л., 20 лет, обратилась в клинику с жалобами на выступление верхних фронтальных зубов вперед. Внешний осмотр: фронтальные зубы верхней челюсти веерообразно выступают вперед, оттягивая верхнюю губу. Ротовая щель постоянно зияет. Губы смыкаются с трудом. Высота нижнего отдела лица в покое 73 мм, в положении центральной окклюзии — 68 мм. Промежутки между фронтальными зубами верхней челюсти 1-3 мм, зубной ряд нижней челюсти имеет правильную величину и форму, режущие края фронтальных зубов верхней челюсти сместились вестибулярно на 6 мм. Составьте план диагностических мероприятий. Поставьте предварительный диагноз.

2. Пациент П., 25 лет, обратился по поводу неправильного соотношения челюстей (нижняя челюсть больше верхней, нижние зубы перекрывают верхние). Объективно: нарушена конфигурация лица, нижняя губа выступает вперед. Угол нижней челюсти развернут интраорально. Зубной ряд нижней челюсти смещен вперед по сравнению с зубным рядом верхней челюсти, а нижние передние зубы перекрывают верхние. Поставьте диагноз и обоснуйте его. Какие дополнительные методы исследования необходимо провести для уточнения диагноза?

3. Пациентка Б., 24 лет, обратилась в клинику с жалобами на эстетический недостаток, неровное положение центральных резцов на верхней челюсти. Внешний осмотр: наблюдается укороченная верхняя губа, выступает вперед, из-под нее видны зубы. Губы не смыкаются, а нижняя челюсть отодвинута назад, усилена подбородочная складка. Зуб 2.1 накладывается на зуб 1.1, перекрывая его на половину. Составьте план диагностических мероприятий. Поставьте предварительный диагноз.

4. Пациент П., 35 лет, обратился по поводу неправильного соотношения челюстей, в связи с этим, постоянно травмируется небо в области центральных зубов на верхней челюсти. Объективно: нарушена конфигурация лица, соотношение зубных рядов в

переднем участке, верхние резцы перекрывают нижние более чем на 2/3 высоты их коронок, отсутствует режуще-бугорковый контакт. Режущие края нижних резцов в состоянии центральной окклюзии своими режущими краями касаются слизистой оболочки твердого неба, оставляя на ней отпечатки. Во фронтальном отделе диагностируется зубоальвеолярное удлинение, в боковых участках – зубоальвеолярное укорочение. Нижняя челюсть сужена, зубы располагаются тесно. Составьте план диагностических мероприятий. Поставьте предварительный диагноз.

5. Пациентка Л., 27 лет, обратилась в клинику с жалобами на асимметрию лица. Внешний осмотр: нарушена конфигурация лица со смещением вправо. При осмотре в полости рта: щечные бугры 2.7,2.6,2.5,2.4 зубов укладываются в продольные бороздки нижних. Обратное соотношение верхнего и нижнего зубного ряда начинается от клыков. Составьте план диагностических мероприятий. Поставьте предварительный диагноз.

ЛИТЕРАТУРА

Основная литература

1. Лекционный материал
2. Ортопедическая стоматология : учебник. В 2 ч. Ч. 2 / С.А. Наумович [и др.] ; под общей ред. С.А. Наумовича, А.С. Борунова, С.С.Наумовича.– Минск : Вышэйшая школа, 2020. – С.195

Дополнительная литература

3. Комплексное ортодонтическое лечение аномалий и деформаций зубочелюстной системы в сформированном прикусе: учеб.-метод. пособие.-Минск: БГМУ, 2014.- 36 с.

ЗАНЯТИЕ 3

Тема: Ортодонтические аппараты, их характеристика. Устройство, показания к их применению.

Цель занятия: изучить конструкции ортодонтических аппаратов и показания к их применению при ортодонтическом лечении.

ВОПРОСЫ, НЕОБХОДИМЫЕ ДЛЯ УСВОЕНИЯ ТЕМЫ:

1. Возрастная морфология зубочелюстной системы.
2. Прикус, характеристика (физиологические и патологические виды прикуса).
3. Обследование пациента в клинике ортопедической стоматологии.

КОНТРОЛЬНЫЕ ВОПРОСЫ:

1. Ортодонтические аппараты, их характеристика.
2. Аппараты механического действия: виды, устройство и показания к их применению.
3. Аппараты функционального действия: виды, устройство и показания к их применению.
4. Аппараты комбинированного действия и активаторы: виды, устройство и показания к их применению.
5. Изменения в периодонте и тканях зуба под влиянием ортодонтического лечения.
6. Величина сил, применяемых в ортодонтии.

В результате воздействия на зубочелюстную систему силы, развиваемой ортодонтическими аппаратами, изменяется соотношение челюстей, форма зубных дуг и положение отдельных зубов. При этом возникают силы, которые стремятся восстановить первоначальную (исходную) форму, либо положение. Они называются силами упругости. Упругость проявляется и в челюстных костях при воздействии на них силы ортодонтических аппаратов.

В процессе лечения зубочелюстных аномалий развиваемая аппаратами механическая сила или преобразованная ими функциональная сила (сила жевательной мускулатуры) вызывает определённые тканевые преобразования. Таким образом, ортодонтические аппараты являются специфическими раздражителями или стимуляторами, вызывающими тканевую перестройку и закрепляющими изменённую форму элементов зубочелюстной системы и их взаимоотношений.

Тканевые преобразования, возникающие как ответная реакция организма, являются биологическим проявлением жизнедеятельности организма. Таким образом, сталкиваются два разных явления: действие ортодонтического аппарата в виде механической силы и ответная биологическая реакция организма в форме тканевой перестройки. Законы механики применимы к ортодонтии в особых условиях взаимодействия механизмов с живыми тканями, с учётом их ответной биологической реакции, поэтому действие ортодонтических аппаратов принято называть биомеханическим.

В современном понимании биомеханики ортодонтического перемещения зубов следует считать, что фактор тканевой перестройки – резорбция и новообразование кости – имеет основное значение, но большую роль играет также эластическая деформация кости и последующая внутрикостная перестройка. При воздействии на коронку зуба силой давления или тяги зуб перемещается в направлении действующей силы; на месте давления периодонт подвергается сдавливанию (образуется зона давления) на противоположной стороне периодонтальная щель расширяется, периодонтальные волокна натягиваются (образуется зона тяги). В зоне давления происходит резорбция стенки альвеолы, и зуб продвигается по направлению приложенной силы. В зоне тяги на стенке альвеолы происходит новообразование кости и, таким образом, по мере перемещения зуба новообразование кости следует за ним. В результате перемещения зуб находится в лунке

нормальной ширины, сохраняет устойчивость, и в стадии ретенции происходят лишь выравнивающие преобразования стенок альвеолы.

Решающим фактором при ортодонтическом перемещении зуба является адекватная действующая сила, вызывающая резорбцию стенки альвеолы в зоне давления и новообразование кости в зоне тяги. В практической работе редко встречается такое перемещение зубов. Чаще применяются неадекватные, т. е. слишком большие силы. Нецелесообразность или даже вредность большой силы выражается в том, что в зоне давления сильно сдавливается периодонт и нарушается или даже полностью прекращается кровообращение. В этом участке резорбции стенки альвеолы не происходит, и зуб не сможет передвигаться. Из этого положения вытекает важная закономерность: чтобы вызвать целесообразные тканевые изменения, требуется сила определённой величины. Оптимальная сила равна 20–26 г/см², что несколько меньше кровяного капиллярного давления.

При чрезмерном сдавливании периодонта в зоне давления резорбции стенки альвеолы не отмечается. В таких случаях резорбционные тканевые преобразования происходят со стороны жизнеспособных тканей периодонта и костномозговых полостей. Рассасываются ущемлённый периодонт, стенки альвеолы, а иногда и цемент корня зуба, и только после этого зуб может перемещаться. Следовательно, путём применения большой силы нельзя ускорить перемещение зуба.

В связи с упомянутыми выше положениями ортодонтического лечения в практической работе возникает ряд вопросов: во-первых, величина (дозировка) применяемой силы, во-вторых, выбор характера силы – перемежающейся или постоянно действующей, с учетом положения зуба, возраста и индивидуальных особенностей пациента и др. Ортодонтическое лечение основывается на возбуждении и стимуляции перестройки костной ткани челюстей, вызываемой действием аппаратов.

Все ортодонтические аппараты по своему назначению делятся на профилактические, лечебные и ретенционные.

Профилактические аппараты применяют для предотвращения зубочелюстных аномалий и деформаций, которые могут возникнуть вследствие вредных привычек (сосание пальцев), неправильного положения языка, ротового дыхания, а так же при ранней потере молочных и постоянных зубов. Они могут быть съёмными и несъёмными.

Ретенционные или удерживающие аппараты используют для закрепления результатов лечения и предупреждения рецидивов. Применение их связано с тем, что процессы гистологической тканевой перестройки происходят медленнее, чем анатомические изменения, достигнутые в процессе лечения. Ретенционные аппараты бывают съёмными и несъёмными. Лечебные аппараты составляют самую большую группу. При помощи лечебных аппаратов устраняют сформировавшиеся деформации. Их действие основано на использовании сил давления и тяги.

По конструкции ортодонтический лечебный аппарат представляет собой рациональное сочетание активнорействующих, функциональных и опорно-фиксирующих элементов в зависимости от целей лечения и имеющихся клинических и лабораторных условий.

Применяя различные ортодонтические аппараты можно:

- 1) переместить один или несколько зубов в одном или нескольких направлениях: вертикально (вниз или вверх, вперёд, кзади, повернуть зуб вокруг оси);
- 2) привести к норме форму зубной дуги, расширив, сузив, удлинив или укоротив её;
- 3) регулировать развитие челюстей, задерживая или стимулируя их рост;
- 4) нормализовать соотношение зубных рядов, перемещая один по отношению к другому.

При тяжёлых формах аномалий часто приходится применять несколько различных по действию ортодонтических аппаратов, так как нет всеобъемлющих аппаратов,

пригодных для всех возрастных периодов, в силу чего первоначально сконструированный аппарат становится непригодным.

Лечебные аппараты, применяемые в ортодонтии, можно условно разделить на 4 группы по принципу действия.

1 группа — механически-действующие аппараты – это аппараты, действие которых зависит от упругости составляющих его частей. Они могут действовать лишь после создания врачом в определённом участке напряжения путём наложения резиновой тяги, лигатуры, пружин или приведения в действие стягивающего или расширяющего винта. Создание определённой силы может быть достигнуто и наложением пружинящей металлической дуги.

2 группа — функционально-направляющие – это аппараты с наклонной плоскостью, накусочной поверхностью или окклюзионными накладками. Действие аппаратов этой группы основано на концентрации жевательного давления на отдельных зубах, которые перемещаются в направлении, созданном на наклонной плоскости. С помощью наклонной плоскости можно частично перемещать и всю нижнюю челюсть. Чтобы создать благоприятные условия для роста челюсти или отдельных её участков и вывести зубы из образующихся вследствие неправильного развития челюстей блоков, применяют разобщающие пластинки с накусочными поверхностями или окклюзионными накладками. Эти же пластинки, концентрируя жевательное давление по вертикали на отдельных зубах, способствуют их погружению и выравниванию зубной дуги по окклюзионной плоскости.

3 группа — функционально-действующие – это различные сочетания дуг, базисных пластинок, губных пелотов и щёчных щитов, объединённых в моноблок и получивших название активаторов или регуляторов. Лечение этими видами аппаратов основано на фиксации нижней челюсти в необходимом положении, в активировании или сдерживании роста челюсти или отдельных участков, использовании или уравнивании действия на зубные ряды различных групп мышц.

4 группа — сочетанные – сочетаются элементы аппаратов первой и второй или первой и третьей групп.

Для успешного перемещения зуба, группы зубов или влияния на рост челюсти необходима достаточная сила и соответствующая опора.

Сила аппаратов 1 группы обусловлена активными действующими элементами: тягой дуги, металлической лигатуры, резинового кольца, винта, пружины.

Источником силы при применении 2 группы аппаратов является сила сокращения жевательных мышц, которая передаётся на перемещаемые зубы через наклонную плоскость, накусочную площадку, окклюзионные накладки.

Аппараты 3 группы создают условия для нормализации дыхания, глотания, речи, жевания и восстановления миодинамического равновесия в челюстно-лицевой области. Они обеспечивают условия для нормального роста челюстей.

Кроме силы, прилагаемой к перемещаемым зубам и называемой активной силой действия, необходимо учитывать и силу отдачи, называемую силой противодействия, т.е. реактивной. Активные и реактивные силы могут быть направлены по отношению друг к другу или в противоположные стороны. Они могут действовать в пределах одной челюсти или активная сила передаётся на одну челюсть, а реактивная на противоположную.

Имеются также аппараты, где активная сила воздействует на зубы и челюсть, реактивная на опорные ткани головы и шеи (внеротовые аппараты). Часть аппарата, перемещающая зубы, называется мобильной, другая, неподвижная часть – опорно-фиксирующей.

По способу и месту действия:

Одночелюстные, одночелюстные межчелюстного действия, двучелюстные, внеротовые, сочетанные.

По виду опоры:

Взаимодействующие (реципрокные), стационарные.

По месту расположения:

Внутриротовые – оральные (небные, язычные), вестибулярные, челюстные, сочетанные.

По способу фиксации:

Несъемные, съемные, сочетанные.

По виду конструкции:

Дуговые, капповые, пластиночные, блоковые, каркасные.

СИТУАЦИОННЫЕ ЗАДАЧИ

1. Пациентка Д., 22 года, обратилась к врачу-стоматологу с жалобами на эстетический недостаток: наличие щели между фронтальными зубами верхней челюсти. Ортодонтическое лечение ранее не проводилось. Подобная аномалия прикуса имеется у матери. При внешнем осмотре: конфигурация лица не изменена. Высота нижнего отдела лица в состоянии физиологического покоя равна 84 мм, в положении ЦО – 82 мм, среднего отдела – 82 мм. Угол нижней челюсти слева и справа – 125°. При осмотре полости рта – слизистая оболочка полости рта и щек без видимых патологических изменений. Уздечки губ и языка в виде тонких тяжей слизистой, в межзубные сосочки не вплетаются. Зубные ряды верхней и нижней челюстей интактны. Между центральными резцами верхней челюсти имеется промежуток. Прикус нейтральный в сагиттальной плоскости. Поставьте диагноз. Какие дополнительные методы исследования необходимо провести? Какими ортодонтическими аппаратами возможно проводить лечение?

2. Пациентка Л., 25 лет, обратилась с жалобами на эстетический недостаток: наличие промежутков между передними зубами на верхней челюсти. Ортодонтическое лечение ранее не проводилось. При внешнем осмотре выявлено: носогубные складки сглажены, верхняя губа натянута, верхние фронтальные зубы выступают из-под верхней губы и перекрывают нижние, нижняя губа западает. Высота нижнего отдела лица в состоянии физиологического покоя равна 80 мм, в положении ЦО – 78 мм, среднего отдела лица – 77 мм. Угол нижней челюсти слева и справа – 123°. При осмотре полости рта: слизистая оболочка десен и щек без изменений. Зубные ряды верхней и нижней челюстей интактны. Верхние передние зубы нормальных размеров, устойчивы. Верхний зубной ряд имеет форму полуэллипса, нижний – параболы. Имеются тремы во фронтальном участке верхней челюсти. Медиально-щечный бугор верхней челюсти лежит в промежутке между вторым премоляром и медиально-щечным бугром первого моляра. Сагиттальная щель – 5,5 мм. Поставьте и обоснуйте диагноз. Какими ортодонтическими аппаратами возможно проводить лечение?

3. Пациент Н., 27 лет, обратился с жалобами на эстетический недостаток: не выраженность подбородка. Из вредных привычек отмечал сосание губы. В возрасте 10–12 лет проводилось ортодонтическое лечение, но оно было безуспешным. При внешнем осмотре резко выражена подбородочная складка. Подбородок находится в дистальном положении. Высота нижнего отдела лица в состоянии физиологического покоя – 76 мм, в положении ЦО – 74 мм, среднего отдела – 74 мм. При осмотре полости рта: слизистая оболочка полости рта без видимых патологических изменений. Зубные ряды верхней и нижней челюстей интактны. Сагиттальная щель 4,5 мм. Соотношение первых моляров верхней и нижней челюстей по II классу Энгля. Зубы устойчивы. Имеется скученность фронтальных зубов нижней челюсти. Поставьте диагноз. Какими ортодонтическими аппаратами возможно проводить лечение?

4. Пациент П., 32 лет, обратился в клинику с жалобами по поводу неправильного соотношения челюстей, в связи с этим, постоянно травмируется небо в области центральных зубов на верхней челюсти. Объективно: нарушена конфигурация лица, соотношение зубных рядов в переднем участке, верхние резцы перекрывают нижние более чем на 2/3 высоты их коронок, отсутствует режуще-бугорковый контакт. Режущие края нижних резцов в состоянии центральной окклюзии своими режущими краями касаются слизистой оболочки твердого неба, оставляя на ней отпечатки. Во фронтальном

отделе диагностируется зубоальвеолярное удлинение, в боковых участках – зубоальвеолярное укорочение. Нижняя челюсть сужена, зубы располагаются тесно. Зубы 3.6, 3.7, 3.8,4.6, 4.7, поражены кариесом. Поставьте диагноз. Какие дополнительные методы исследования необходимо провести? Какой предварительный план лечения?

5. Пациент Ф., 20 лет, обратился к врачу по поводу верхнего клыка, резко выступающего вестибулярно из зубной дуги. Объективно: верхний клык выступает за дугу окклюзии на $\frac{1}{2}$ толщины зуба. Определить форму аномалии и дать ее характеристику. Поставьте диагноз. Какие дополнительные методы исследования необходимо провести? Какой предварительный план лечения?

ЛИТЕРАТУРА

Основная литература

1. Лекционный материал
2. Ортопедическая стоматология : учебник. В 2 ч. Ч. 2 / С.А. Наумович [и др.] ; под общей ред. С.А. Наумовича, А.С. Борунова, С.С.Наумовича.– Минск : Вышэйшая школа, 2020. – 332 с.

Дополнительная литература

3. Комплексное ортодонтическое лечение аномалий и деформаций зубочелюстной системы в сформированном прикусе: учеб.-метод. пособие.-Минск: БГМУ, 2014.- 36 с.

ЗАНЯТИЕ 4

Тема: Принципы и особенности патогенетического лечения зубочелюстных аномалий в сформированном прикусе. Применение хирургических, физических и физико-фармакологических методов в комплексном лечении зубочелюстных аномалий.

Цель занятия: изучить принципы и особенности патогенетического лечения зубочелюстных аномалий в сформированном прикусе, ознакомить студентов с хирургическими, физическими и физико-фармакологическими методами в комплексном лечении зубочелюстных аномалий.

ВОПРОСЫ, НЕОБХОДИМЫЕ ДЛЯ УСВОЕНИЯ ТЕМЫ:

1. Методика обследования ортодонтического пациента.
2. Постановка диагноза и его обоснования.
3. Виды прикуса и их характеристика.

КОНТРОЛЬНЫЕ ВОПРОСЫ:

1. Особенности лечения зубочелюстных аномалий в сформированном прикусе.
2. Методы лечения зубочелюстных аномалий (хирургический, физический, физико-фармакологический) в сформированном прикусе.
3. Комплексный подход в лечении зубочелюстных аномалий в сформированном прикусе как путь оптимизации ортодонтического лечения взрослых.
4. Рецидивы при ортодонтическом лечении аномалий зубочелюстной системы в сформированном прикусе.
5. Ретенционный период. Варианты ретенционных мероприятий.

Лечение аномалий прикуса у взрослых представляет определенные трудности, которые связаны не столько с проведением ортодонтического лечения, сколько с частыми рецидивами. Это во многом связано с возрастными анатомо-физиологическими и морфологическими особенностями сформированного прикуса. С возрастом увеличивается плотность костной ткани, снижается ее пластичность, и замедляются обменные процессы в ней. Помимо резорбции и аппозиции в перестройке костной ткани, большое значение имеет ее эластичность, которая с возрастом снижается. Все это создает трудности в перестройке костной ткани, и применение только ортодонтических аппаратов не всегда дает желаемый результат. В этом случае целесообразно проводить комплексное лечение, то есть наряду с ортодонтическим применять хирургический, фармакологический, физический и физико-фармакологический методы. Так из хирургических методов применяют метод компактостеотомии, который заключается во множественном повреждении компактного слоя кости на обширной поверхности в области зубов, подлежащих перемещению. Предварительная компактостеотомия рассчитана не только на ослабление механической прочности кости, но и стимулирование биологической активности костной ткани. Усиление регенеративно-пролиферативных процессов в ответ на хирургическое вмешательство создает благоприятные условия для ортодонтического лечения. Вновь образованная костная ткань становится ретенционным фактором в процессе лечения зубочелюстных аномалий у взрослых.

В ретенционном периоде, как правило, используют физические факторы (излучение гелий-неонового лазера) или фармакологические (хлорид или глюконат кальция)

План комплексного лечения взрослых пациентов с аномалиями прикуса должен включать:

1. Создание условий для более быстрой перестройки костной ткани и предупреждения рецидивов.
2. Проведение аппаратного ортодонтического лечения.
3. Оптимизация условий оппозиции костной ткани в ретенционном периоде.
4. Протетические мероприятия по показаниям.

Рецидив — это тенденция к перемещению зубов из позиции, достигнутой в ходе ортодонтического лечения; ретенция — это удержание зубов в положении, достигнутом ортодонтическим лечением, в течение периода времени, необходимого для стабилизации результата.

Особенности лечения зубочелюстных аномалий у взрослых

Лечение зубочелюстных аномалий у взрослых имеет свои особенности, которые обусловлены рядом следующих факторов:

- ортодонтическое лечение проводится в период законченного формирования лицевого скелета;
- костная ткань в этом возрасте менее податлива и труднее перестраивается в процессе ортодонтического лечения;
- зубочелюстные деформации усугубляются дефектами и вторичной деформацией зубных рядов;
- ортодонтическое лечение более продолжительное, чем у детей;
- после ортодонтического лечения аномалий часто наступают рецидивы;
- взрослые пациенты труднее привыкают к ортодонтическим аппаратам;
- не все виды зубочелюстных аномалий у взрослых поддаются чисто ортодонтическому лечению;
- иногда лечение может проводиться на фоне пораженного периодонта.

Указанные факторы побудили разрабатывать и использовать комплексные методы лечения зубочелюстных аномалий и деформаций у взрослых.

Сокращение сроков и повышение качества ортодонтического лечения зубочелюстных аномалий в сформированном прикусе возможно благодаря оптимизации не только активного, но и ретенционного периода.

Костная ткань чутко реагирует на различные физические и фармакологические воздействия. Основой перестройки костной ткани являются ее резорбция и аппозиция. Большое значение имеют различные методы и средства, влияющие на минеральный и клеточный состав костной ткани. За счет изменения минерального и клеточного состава можно добиться ускорения физиологической и репаративной регенерации костной ткани. С этой целью предложены различные физические методы и лекарственные средства, действующие как местно, так и на весь организм в целом, стимулируя активность обменных процессов.

Вопросу стимулирования регенерации костной ткани посвящено большое количество исследований. К физическим факторам стимулирования относятся облучение ультрафиолетовыми лучами, воздействие электрическим полем ультравысокой частоты (УВЧ), применение гелий-неонового лазера, магнитотерапия. Применяют также постоянный электрический ток, лазеротерапию, дозированный вакуум, ультразвук.

Для указанной цели используют различные лекарственные средства (тирокальцитонин, ванадий, сернокислый марганец в комбинации с витамином В₁). Весьма перспективным оказался и такой метод, как лекарственный электрофорез.

Из лекарственных средств использовали витамины и гормоны, влияющие на общий фосфорно-кальциевый обмен и синтез коллагена в костной ткани, а также местно - различные кальцийсодержащие препараты. Кальциевая соль фитиновой кислоты обладает хорошей способностью к восстановлению содержания кальция в тканях и положительно влияет на формирование костной ткани. Остеокеа восполняет дефицит кальция, ускоряет минерализацию костной ткани. Глюконат кальция применяют при дефиците ионов кальция для восстановления костной ткани, он оказывает меньшее местное раздражающее действие, а метаболизм ионов кальция лучше проходит на фоне приема витамина D.

Результаты ортодонтического лечения могут быть нестабильны из-за следующих факторов:

- физиологическое мезиальное перемещение зубов;
- состояние десны и тканей периодонта;
- нервно-мышечное воздействие;

– прорезывание третьих моляров.
Период ретенции необходим, чтобы:

1. Предоставить тканям пародонта и десны достаточно времени для перестройки.
2. Способствовать нейромышечной адаптации к правильному положению зубов.
3. Удерживать нестабильное еще положение зубов.

СИТУАЦИОННЫЕ ЗАДАЧИ

1. Пациент А., 16 лет, обратился с жалобами на сильно выступающий вперед левый верхний клык. Объективно: зуб 23 находился в супраокклюзии. Прикус ортогнатический. Дефекты зубных рядов отсутствуют. Поставить диагноз и обосновать план ортодонтического лечения.

2. Пациентка Р., 13 лет, обратилась с диастемой между зубами 11 и 21. Объективно: в области зубов 11 и 21 имеется ярко выраженная диастема (расстояние между ними 6 мм). Прикус ортогнатический. Дефекты зубных рядов отсутствуют. Поставить диагноз и обосновать план ортодонтического лечения.

3. Пациентка Х., 20 лет, обратилась с жалобами на наличие сильно суженной верхней челюсти. Объективно: в боковых отделах верхней челюсти имеется сильное сужение, нижние боковые зубы перекрывают верхние. Во фронтальном отделе верхние зубы перекрывают нижние. Дефекты зубных рядов отсутствуют. Поставить диагноз и обосновать план ортодонтического лечения.

4. Пациентка П., 34 года, обратилась с жалобами на скученность зубов нижней челюсти. 5 лет назад лечилась у ортодонта с помощью мультибондинговой системы. Объективно: Скученность фронтальной группы зубов нижней челюсти, рецессия 3.3 и 4.3. Прикус ортогнатический. Дефекты зубных рядов отсутствуют. Ретенционный аппарат отсутствует. Поставить диагноз и обосновать план ортодонтического лечения. Какие рекомендации можно дать пациентке?

5. Пациентка Т., 19 лет, обратилась с жалобами на боль в ретромалярном пространстве, появление которых отметила 10 дней назад, также заметила появление скученность во фронтальном отделе зубного ряда. Объективно: прикус ортогнатический. Дефекты зубных рядов отсутствуют. Интактный зубной ряд. Поставить диагноз и план лечения. Какие рекомендации можно дать пациентке. Какие дополнительные методы исследования необходимо провести?

ЛИТЕРАТУРА

Основная литература

1. Лекционный материал
2. Ортопедическая стоматология : учебник. В 2 ч. Ч. 2 / С.А. Наумович [и др.] ; под общей ред. С.А. Наумовича, А.С. Борунова, С.С.Наумовича.– Минск : Вышэйшая школа, 2020. – С.196-204.

Дополнительная литература

3. Комплексное ортодонтическое лечение аномалий и деформаций зубочелюстной системы в сформированном прикусе: учеб.-метод. пособие.-Минск: БГМУ, 2014.- 36 с.
4. Низкочастотная ультразвуковая терапия: физиологическое и лечебное действие, применение непрерывного и импульсного ультразвука: метод. рекомендации/ С.В. Ивашенко и др.- Минск: БГМУ, 2014.- 24.
5. Применение ультразвука в ортопедической стоматологии : учеб.-метод. пособие / С.А. Наумович и др. – Минск : БГМУ, 2018. – 28 с.

ЗАНЯТИЕ 5

Тема: Особенности ортодонтического лечения аномалий зубочелюстной системы в сформированном прикусе при заболеваниях периодонта.

Цель занятия: изучить особенности ортодонтического лечения аномалий зубочелюстной системы в сформированном прикусе при заболеваниях периодонта.

ВОПРОСЫ, НЕОБХОДИМЫЕ ДЛЯ УСВОЕНИЯ ТЕМЫ:

1. Строение периодонта зуба.
2. Функциональная выносливость.
3. Одонтопародонтограмма.

КОНТРОЛЬНЫЕ ВОПРОСЫ:

1. Аномалии прикуса как один из этиологических факторов заболеваний тканей периодонта.
2. Показания к ортодонтическому лечению при заболеваниях периодонта.
3. Особенности ортодонтического лечения взрослых при заболеваниях периодонта.
4. Сочетание ортодонтических и ортопедических мероприятий при заболеваниях периодонта.
5. Особенности ретенционного периода.

Ортодонтическое лечение взрослых при заболеваниях периодонта имеет свои особенности в связи с морфологическими изменениями у них челюстных костей:

1. Лечение проводится при отсутствии выраженных воспалительных явлений, после тщательно проведенной профессиональной гигиены полости рта при подвижности зубов, не превышающей I степени, и при резорбции лунки до $\frac{1}{2}$ длины корня зуба.
2. Показания к ортодонтическому лечению базируются на основании данных обязательного рентгенологического исследования.
3. Силы ортодонтических аппаратов (небольшие силы) должны строго дозироваться для предотвращения вывихивания и расшатывания зубов.
4. Необходимо создание стабильной опоры.
5. Нежелательно применение функционально-действующих аппаратов, так как при заболеваниях периодонта нарушается его сенсорная функция.
6. Следует часто посещать врача-стоматолога для предупреждения и своевременного выявления осложнений.
7. Необходимо сочетание ортодонтического лечения с комплексной терапией заболеваний периодонта.
8. Поддержание идеальной гигиены полости рта на весь период ортодонтического лечения. При лечении надо отдавать предпочтение ортодонтическим аппаратам, которые меньше накапливают зубной налет и меньше раздражают периодонт.
9. При длительном лечении обязательно проведение рентгенологического контроля уровня костной ткани.
10. Необходим длительный, зачастую пожизненный, ретенционный период для профилактики рецидивов.

Качественно проведенное ортодонтическое лечение позволяет не только скорректировать положение зубов и зубных рядов, но также устраняет фактор окклюзионной травмы, нормализуя передачу нагрузок на зубы. Стабильный результат лечения может быть достигнут поддерживающей терапией заболеваний периодонта, включающей регулярные осмотры с оценкой состояния, профессиональную гигиену и, при необходимости, хирургическое лечение.

Ортодонтическое лечение также нередко проводится в сочетании с хирургическим лечением и последующим протезированием. План такого лечения и конструкция аппарата

составляются с учетом формы аномалии прикуса или вторичной деформации, а также степени поражения периодонта и дефектов зубных рядов.

Особо сложной и трудноразрешимой задачей для врача-стоматолога-ортопеда является лечение отраженного травматического узла (форма прогнатическая, прогеническая, бипрогнатическая). Перемещение зубов при отраженном травматическом узле возможно при отсутствии выраженных воспалительных явлений, подвижности зубов в пределах первой степени, атрофии костной ткани стенок их лунок до $\frac{1}{2}$ корня. При резко выраженном воспалении в периодонте и обусловленной им подвижности зубов с резорбцией стенок лунок не более $\frac{1}{2}$ корня зуба ортодонтическое лечение возможно только после устранения воспалительного состояния терапевтическими методами. Лечение данной патологии осуществляется с учетом:

1. Степени атрофии стенок лунок смещенных зубов.
2. Угла наклона фронтальных зубов по отношению к горизонтальной плоскости.
3. Артикуляционных взаимоотношений зубных рядов.
4. Состояния периодонта фронтальных зубов противоположной челюсти.
5. Высоты нижнего отдела лица в положении центральной окклюзии.

СИТУАЦИОННЫЕ ЗАДАЧИ

1. Пациент Н., 40 лет, обратился в клинику с жалобами на подвижность резцов верхней и нижней челюстей. Прикус глубокий. Все зубы интактны. Зубы 12, 11, 21, 22 имеют подвижность 1 степени. На рентгенограмме в области резцов атрофия вершин межзубных перегородок на $\frac{1}{4}$. Составьте план лечения.

2. Пациентка З., 48 лет, обратилась в клинику с жалобами на веерообразное расхождение верхних фронтальных зубов. Объективно: зубы 13, 12, 11, 21, 22, 23 имеют первую степень подвижности, выдвинуты вперед. Имеются тремы, диастемы. Зубная формула: на верхней челюсти сохранены только зубы — 13,12,11,21,22,23. Нижний зубной ряд интактный. Поставить диагноз и обосновать план лечения.

3. Пациент Ф., 28 лет, обратился с жалобами на рецессию десны, которую заметили в терапевтическом стоматологическом кабинете. Объективно: Прикус глубокий, отмечается генерализованная рецессия 2–3мм. Зубной ряд интактный. Поставить диагноз и составить план лечения. Какие рекомендации можно дать пациенту. Какие дополнительные методы исследования необходимо провести?

4. Пациент Л., 48 лет, обратился с жалобами на подвижность зубов. Объективно: Прикус мезиальный. Обратная сагиттальная щель отсутствует. Зубы 1.4, 1.3, 1.1., 2.1, 2.2, 2.3,2.4, 2.5, 3.5,3.4, 3.2, 3.1, 4.1, 4.2, 4.4 имеют первую степень подвижности. Протезы в полости рта отсутствуют. Поставить диагноз и составить план лечения. Какие рекомендации можно дать пациенту. Какие дополнительные методы исследования необходимо провести?

5. Пациент Д., 37 лет, обратился с жалобами на отсутствие зубов 1.4, 2.4. Объективно: Прикус нейтральный. Зубы 1.3, 2.3 находятся в супрапозиции. В области зубов 3.6, 4.6, 1.6 имеются патологические карманы по 4 мм глубиной. Поставить диагноз и составить план лечения. Какие рекомендации можно дать пациенту.

ЛИТЕРАТУРА

Основная литература

1. Лекционный материал
2. Ортопедическая стоматология : учебник. В 2 ч. Ч. 2 / С.А. Наумович [и др.] ; под общей ред. С.А. Наумовича, А.С. Борунова, С.С.Наумовича.– Минск : Вышэйшая школа, 2020. – С.198-199.

Дополнительная литература

3. Комплексное ортодонтическое лечение аномалий и деформаций зубочелюстной системы в сформированном прикусе: учеб.-метод. пособие.-Минск: БГМУ, 2014.- 36 с.

ЗАНЯТИЕ 6

Тема: Протезирование при аномалиях зубочелюстной системы у взрослых.

Цель занятия: изучить и освоить методы протезирования аномалий зубочелюстной системы у взрослых.

ВОПРОСЫ, НЕОБХОДИМЫЕ ДЛЯ УСВОЕНИЯ ТЕМЫ:

1. Анатомия и морфология зубочелюстной системы.
2. Прикус и его разновидности.
3. Патогенез зубочелюстных аномалий.
4. Обследование пациента в клинике ортопедической стоматологии.

КОНТРОЛЬНЫЕ ВОПРОСЫ:

1. Показания к ортопедическому методу лечения при аномалиях зубочелюстной системы в сформированном прикусе.
2. Ортопедическое лечение при аномалиях положения отдельных зубов у взрослых.
3. Ортопедическое лечение при вертикальных аномалиях прикуса (глубокий прикус, открытый прикус).
4. Ортопедическое лечение при сагиттальных аномалиях прикуса (прогнатия, прогения).
5. Ортопедическое лечение при трансверзальных аномалиях прикуса (перекрестный прикус).

Показания к применению ортопедического метода лечения:

1. Скелетные формы аномалии, не подлежащие ортодонтическому лечению, и отказ пациента от хирургического вмешательства.
2. Сочетание аномалии с отсутствием большого количества зубов.
3. Невозможность проведения ортодонтического лечения.
4. Неэффективность ранее проведенного ортодонтического лечения.
5. Отказ от ортодонтического лечения.
6. Сочетание аномалии прикуса с выраженным системным заболеванием.

Ортопедическое лечение глубокого прикуса.

Основными задачами ортопедического лечения пациентов с глубоким прикусом являются устранение повреждений слизистой оболочки твердого неба и десневого края в области нижних передних зубов; создание скользящей окклюзии зубных рядов; уменьшение функциональной перегрузки зубов; создание опоры для передних зубов, восстановлению высоты нижнего отдела лица.

Перед протезированием выравнивают окклюзионную поверхность зубных рядов путем сошлифовывания твердых тканей передних зубов и острые бугры премоляров и моляров. При отсутствии части зубов в зависимости от величины и топографии дефекта применяют съемные протезы с литым базисом и окклюзионными накладками или цельнолитые мостовидные протезы. Ортопедический метод применяется и при интактных зубных рядах. Наиболее он эффективен при глубоком скелетном прикусе 1 формы. Уменьшение высоты нижнего отдела лица и наличие большого межокклюзионного расстояния позволяет устранить повреждение слизистой оболочки твердого неба путем протезирования с восстановлением высоты нижнего отдела лица.

У пациентов с глубоким скелетным прикусом 2 формы данный метод применяется в случае необходимости протезирования передних зубов коронками. Изменяя осевое направление зубов, добиваются уменьшения глубины перекрытия и в некоторых случаях создания режущего-бугоркового контакта.

Ортопедическое лечение открытого прикуса.

Ортопедическое лечение показано при открытом скелетном прикусе, обусловленном изменением положения верхней челюсти, деформацией нижней челюсти и

недостаточной высотой альвеолярных отростков. К ортопедическим методам относят уменьшение межальвеолярной высоты за счет сошлифовывания зубов, удерживающих ее, и протезирование с увеличением высоты клинических коронок зубов, находящихся вне окклюзии.

При целостности зубных рядов протезирование заключается в создании контакта зубов антагонистов с помощью несъемных и съемных протезов. К несъемным протезам относятся фарфоровые и металлокерамические коронки, к съемным – бюгельные протезы с окклюзионными накладками. Протезирование при сочетании аномалии с отсутствием части зубов заключается в восстановлении непрерывности зубных рядов с одновременным созданием окклюзионного контакта оставшихся зубов.

Ортопедическое лечение перекрестного прикуса.

Ортопедическое лечение проводится в случае скелетной формы аномалии и отказ пациента от других видов лечения. При целостности зубных рядов и перекрестном прикусе, обусловленном неправильной их формой, проводят протезирование боковых зубов искусственными коронками (цельнолитыми комбинированными или металлокерамическими). Если глубина перекрытия зубов в том месте, где наблюдается аномалия, значительная, то возникает необходимость в укорочении клинической коронки с депульпированием или без него. При отсутствии зубов протезирование осуществляют цельнолитыми мостовидными протезами.

Ортопедическое лечение прогнатического прикуса.

Основными задачами ортопедического лечения прогнатического прикуса является устранение повреждения слизистой оболочки твердого неба и десневого края передних нижних зубов, создание скользящей окклюзии зубных рядов, уменьшение функциональной перегрузки периодонта зубов, создание опоры для передних зубов, восстановление непрерывности зубного ряда.

Методика лечения взрослых пациентов определяется величиной межальвеолярного расстояния, величиной межокклюзионного пространства и высотой нижней трети лица, состоянием периодонта зубов, а также величиной и топографией дефекта. При целостности зубных рядов и нормальной высоте нижнего отдела лица возможно два варианта лечения. Их выбор зависит от возможности передних нижних зубов перемещаться в вертикальном направлении после их сошлифовывания. При наличии условий для их перемещения, лечение будет направлено на сошлифовывание зубов, находящихся в супраокклюзии, и шинировании передних зубов. В противном случае можно ограничиться только сошлифовыванием зубов.

Протетическое лечение при уменьшении высоты нижнего отдела лица и интактных зубных рядах заключается в увеличении межальвеолярной высоты путем протезирования съемными протезами с окклюзионными накладками.

Ортопедическое лечение прогенического прикуса.

Показанием к ортопедическому лечению прогенического прикуса у взрослых являются: нижнечелюстная макрогнатия при отказе больного от хирургического лечения или при наличии противопоказаний к нему и верхнечелюстная микрогнатия в тех случаях, когда невозможно проведение ортодонтического лечения.

Задачами ортопедического лечения прогенического прикуса являются: улучшение внешнего вида пациента, нормализация окклюзионных взаимоотношений, устранение функциональной перегрузки периодонта зубов, восстановление непрерывности зубного ряда.

План лечения определяется величиной сагиттального несоответствия зубных рядов, величиной и топографией дефектов, состоянием периодонта оставшихся зубов, величиной нижней трети лица и межальвеолярного расстояния. Лечение заключается в коррекции окклюзии и протезировании дефектов зубных рядов. У пациентов с интактными зубными рядами без изменения высоты нижнего отдела лица протезирование проводят в первую очередь для улучшения внешнего вида и нормализации откусывания пищи. При уменьшении высоты нижнего отдела лица в результате повышенной стираемости зубов

необходимо произвести восстановление межальвеолярной высоты. Одним из способов состоит в протезировании верхней челюсти съемным протезом с окклюзионными накладками на боковые зубы и дублированием передних зубов.

СИТУАЦИОННЫЕ ЗАДАЧИ

1. Пациент О., 25 лет, жалобы на эстетический недостаток. Внешний осмотр без особенностей. Объективно: в полости рта слизистая оболочка обычной окраски. Зубные ряды верхней и нижней челюстей интактны. Зубы устойчивы. Зубы 12, 22 находятся в небном положении (место для них отсутствует менее чем на половину ширины коронки). Коронки зубов 11, 21 широкие. Соотношение первых моляров по I классу Энгля. Поставьте диагноз. Составьте план лечения.

2. Пациент Ж., 27 лет, жалобы на эстетический недостаток, травму слизистой оболочки в области зубов 12; 11; 21; 22, боли в ВНЧС. Носогубные и подбородочная складки резко выражены, верхние зубы лежат на нижней губе. Высота нижнего отдела лица в состоянии физиологического покоя – 66 мм, в положении ЦО – 60, величина угла нижней челюсти слева и справа 125°. При осмотре полости рта установлено: верхний зубной ряд интактный, на нижней челюсти отсутствуют зубы 36, 35, 46. Глубина резцового перекрытия на 2/3 длины нижних резцов. Слизистая оболочка в области зубов 21; 12 гиперемирована, отечна, при дотрагивании кровоточит. Соотношение первых моляров по II классу Энгля. Поставьте диагноз, составьте план лечения.

3. Пациентка Е., 32 года, обратилась с жалобами на затрудненное пережевывание пищи. Объективно: Прогнатический прикус, сужение верхней челюсти в боковых отделах, протрузия верхних резцов и дистальное положение нижней челюсти. Отсутствуют зубы 1.6, 4.6. Поставьте диагноз и составьте план лечения.

4. Пациент К., 24 года, обратился с жалобами на эстетический недостаток наличие диастемы между зубами 1.1, 2.1. Объективно: в области зубов 1.1, 2.1 имеется ярко выраженная диастема (расстояние равно 5мм), микрогнатия, прогенический прикус, все зубы интактны. Поставьте диагноз и составьте план лечения.

5. Пациентка М., 25 лет, жалобы на эстетический недостаток. Объективно: Открытый прикус. Носогубные складки сглажены. Рот полуоткрыт. При смыкании зубных рядов в центральной окклюзии видно, во фронтальном отделе сагиттальная щель шириной 4 мм. Поставьте предварительный диагноз, составьте план лечения.

ЛИТЕРАТУРА

Основная литература

1. Лекционный материал
2. Ортопедическая стоматология : учебник. В 2 ч. Ч. 2 / С.А. Наумович [и др.] ; под общей ред. С.А. Наумовича, А.С. Борунова, С.С.Наумовича.– Минск : Вышэйшая школа, 2020. – 332 с.

Дополнительная литература

3. Клинико-лабораторные этапы изготовления несъемных зубных протезов: учеб.-метод. пособие/ С.А. Наумович и др. _ Минск: БГМУ, 2015.- 35 с.
4. Комплексное ортодонтическое лечение аномалий и деформаций зубочелюстной системы в сформированном прикусе: учеб.-метод. пособие.-Минск: БГМУ, 2014.- 36 с.
5. Ортопедическая стоматология. Протезирование съемными пластиночными и бюгельными протезами: учеб.-метод пособие/ С.А. Наумович.- Минск : БГМУ, 2015. - 212 с.
6. Пархамович С.Н. Особенности подготовки к фиксации безметалловых конструкций зубных протезов. Материалы для фиксации : учеб.-метод. пособие. – Минск : БГМУ, 2017. – 20 с.
7. Препарирование зубов под современные виды ортопедических конструкций :учеб.-метод.пособие / Наумович С.А. [и др.] . — Минск : БГМУ, 2020. – 32 с.

ЗАНЯТИЕ 7

Тема: Принципы комплексного лечения огнестрельных и неогнестрельных переломов верхней челюсти.

Цель занятия: обучить студентов ортопедическим методам лечения огнестрельных и неогнестрельных переломов верхней челюсти. Дать характеристику и определить показания к применению шинирующих, репонирующих и формирующих аппаратов. Изучить клинико-лабораторные этапы их изготовления.

ВОПРОСЫ, НЕОБХОДИМЫЕ ДЛЯ УСВОЕНИЯ ТЕМЫ:

1. Мышечная система челюстно-лицевой области.
2. Особенности кровоснабжения и иннервации челюстно-лицевой области.

КОНТРОЛЬНЫЕ ВОПРОСЫ:

1. Классификация огнестрельных и неогнестрельных переломов верхней челюсти.
2. Клиника и диагностика переломов верхней челюсти.
3. Первая помощь при огнестрельных и неогнестрельных переломах челюстей, транспортировка пострадавшего.
4. Ортопедические методы лечения переломов верхней челюсти.
5. Характеристика и клинико-лабораторные этапы изготовления шин и протезов, применяемых при переломах верхней челюсти (Порта, Гунинга, Оксмана).

Классификация неогнестрельных переломов верхней челюсти:

1. **Ле Фор I** (перелом, при котором его линия проходит поперечно через основание носа, дно полости глазницы, наружный край глазницы, скуловую дугу и крыловидный отросток основной кости).
2. **Ле Фор II** (перелом, при котором его линия проходит поперечно через носовые кости в области корня носа, дно глазницы, спускается к нижнеглазничному краю и идет вниз по скулочелюстному шву, а далее к крыловидному отростку основной кости).
3. **Ле Фор III** (перелом, при котором его линия проходит горизонтально от основания грушевидного отверстия кзади к крыловидному отростку основной кости).

Классификация огнестрельных переломов верхней челюсти по Курляндскому:

1. Переломы альвеолярного отростка:
 - 1.1. Частичный перелом альвеолярного отростка;
 - 1.2. Полный отрыв альвеолярного отростка.
2. Суборбитальные переломы:
 - 2.1. В пределах зубного ряда со вскрытием верхнечелюстной пазухи и дефектом неба;
 - 2.2. Односторонний перелом со вскрытием верхнечелюстной пазухи и дефектом неба;
 - 2.3. Двусторонний перелом со вскрытием верхнечелюстной пазухи;
 - 2.4. Дырчатый перелом.
3. Суббазальные переломы:
 - 3.1. Отрыв всей челюсти;
 - 3.2. Отрыв и раздробление всей челюсти.
4. Переломы отдельных костей лицевого скелета:
 - 4.1. Перелом (дефект) носовых костей;
 - 4.2. Перелом (дефект) скуловой дуги.

Клиника и диагностика переломов верхней челюсти:

Клиническая картина сопровождается болевым синдромом, смещением отломков, их подвижностью, изменением прикуса, нарушением речи и жевания, обильным слюнотечением. Тяжесть клинической картины при переломах верхней челюсти определяется особенностью анатомического строения челюсти, связью с основанием

череп, близостью верхнечелюстных пазух. Одним из ведущих симптомов при переломе верхней челюсти является ее подвижность.

Ле Фор I — происходит полный отрыв верхней челюсти вместе с носовыми костями и скуловой костью. Линия перелома проходит по внутренней стенке глазницы на ее наружную стенку, пересекает скуловую дугу. Отмечается подвижность всей верхней челюсти, костей носа, скуловой кости. Смещение фрагментов наблюдается кзади и под своей тяжестью книзу. Сопровождается повреждением мозговых оболочек, повреждение решетчатого лабиринта ведет к эмфиземе. Нарушается функция черепномозговых нервов (обонятельного, глазодвигательного), что сопровождается диплопией, болью при движении глазных яблок. Для переломов первого и второго типов характерен «симптом очков». Отмечается потеря сознания, тошнота, рвота, кровотечение и ликворея из носа и ушей. Это наиболее опасный тип перелома, так как он часто сочетается с переломом основания черепа.

Признаки перелома верхней челюсти первого типа:

- если пострадавший находится в сознании, то может сказать, что у него двоится в глазах при вертикальном положении туловища;
- болезненное и затрудненное глотание, чувство инородного тела в горле, першение, тошнота;
- затрудненное открывание рта;
- форма лица становится одутловато-лунообразной. При горизонтальном положении лицо уплощается, а при вертикальном – удлиняется;
- появляются кровоизлияния вокруг глазницы (симптом очков);
- глазная щель расширяется, глазные яблоки смещаются вниз; если пострадавший сжимает зубы, то глазные яблоки смещаются вверх вместе с дном глазницы.

При прощупывании отмечаются признаки нарушения целостности кости и болезненность. В некоторых случаях отмечаются односторонние переломы верхней челюсти. При переломе верхней челюсти определяется подвижность отломка, болезненность по линии перелома, кровоизлияния в области глазницы. При всех видах переломов отмечается нарушения прикуса. Состояние больного тем тяжелее, чем выше проходит линия перелома, и чем больший костный массив отделяется от мозгового черепа.

Ле Фор II — происходит отрыв верхней челюсти вместе с носовыми костями от скуловой кости и основания черепа. Линия перелома пересекает переносицу, внутреннюю стенку глазницы, проходит по дну глазницы, перегородку носа. Иногда этот перелом сочетается с переломом основания черепа. Отмечается подвижность верхней челюсти и костей носа. Смещение фрагментов наблюдается кзади и под своей тяжестью книзу, нет прикуса. В процесс вовлекается верхнечелюстная пазуха, носоглотка и среднее ухо. На рентгенограмме видны нарушения непрерывности кости в области переносицы.

Признаки перелома верхней челюсти второго типа:

- боль в области верхней челюсти, которая усиливается при смыкании зубов и жевании;
- невозможность откусывать передними зубами;
- онемение кожи в подглазничной области, в области верхней губы, крыла носа;
- слюнотечение, снижение и потеря обоняния;
- отек и кровоизлияние в мягких тканях подглазничной области; кровоподтек располагается в области нижнего века, внутреннего угла глаза, внутреннего отдела верхнего века;
- может быть носовое кровотечение;
- при прощупывании определяется подвижность и смещение костного отломка верхней челюсти.

Ле Фор III — отмечается подвижность всего зубного ряда, альвеолярный отросток смещается книзу (вправляется легко), в процесс вовлекается верхнечелюстная пазуха.

Признаки перелома верхней челюсти третьего типа:

–боль в области верхней челюсти, которая усиливается при смыкании зубов и пережевывании;

–невозможность откусывать передними зубами;

–изменение конфигурации лица: припухлость мягких тканей верхней губы, щек, носогубных складок; при значительном смещении отломка челюсти вниз удлинится нижняя треть лица;

–отмечается ощущение инородного тела в глотке, затруднение носового дыхания, тошнота;

–в области преддверия полости рта (пространство между губами и зубами) могут быть кровоизлияния, мягкое небо кажется удлинненным.

Клиника и диагностика огнестрельных переломов верхней челюсти:

Клиническая картина при огнестрельных переломах челюстей зависит от тяжести, множественности, обширности, глубины повреждения. Рентгенограмма позволяет уточнить локализацию и характер перелома. При этих повреждениях чаще повреждаются альвеолярный отросток и зубы. Повреждения верхней челюсти занимают второе место среди всех огнестрельных ранений лица. Переломы верхней челюсти чаще бывают оскольчатыми (до 75%), сопровождаются повреждением мягких тканей и изменением формы лица. Кроме нарушений функций дыхания, речи, глотания, пережевывания пищи, при таких переломах могут быть повреждены нервы, отвечающие за слух, зрение, координацию движений. Тяжесть ранения зависит от сообщения костной раны с полостью рта или с гайморовыми пазухами, от направления раневого канала и внутричерепных осложнений. Огнестрельные переломы характеризуются самой разнообразной клинической картиной, которая изменяется в зависимости от сроков, прошедших от момента получения ранения. Огнестрельные повреждения костей лица встречаются примерно в 30% случаев ранений челюстно-лицевой области. Они всегда открытые, возникают на месте соприкосновения ранящего снаряда с костью челюсти.

Огнестрельные повреждения тканей челюстно-лицевой области имеет следующие особенности:

1. Невозможность использования индивидуальных средств защиты (противогаза).

2. Наличие зубов, которые, с одной стороны, могут быть «осколками», инфицирующими окружающие ткани, а с другой стороны — зубы можно использовать для фиксации отломков при лечении переломов.

3. Косметическое обезображивание лица, что следует учитывать, проводя щадящую хирургическую обработку раны.

4. Хорошая васкуляризация и обильная иннервация челюстно-лицевой области, что с одной стороны способствует более быстрому заживлению раны, а с другой — ранения сопровождаются обильными кровотечениями, сильной болью и т.д.

5. Близость верхних дыхательных путей способствует возникновению асфиксии или дыхательной недостаточности.

6. Близость мозга вызывает развитие сочетанной черепно-лицевой травмы.

7. Особенности ухода и питания за челюстно-лицевыми ранеными.

При внешнем осмотре пострадавшего отмечаются следующие признаки огнестрельного перелома верхней челюсти:

–лицо раненого меняет свою естественную форму;

–может быть кровотечение изо рта и носа, кровоизлияния вокруг глазных яблок;

–в половине случаев раненый находится без сознания;

–смещение отломков устанавливается по нарушению очертаний лица, изменению зубных дуг, нарушению смыкания зубов, подвижности отломков.

Огнестрельные переломы альвеолярного отростка верхней челюсти и зубов, проявления:

–сразу после травмы возникает резкая боль из-за повреждения пульпы (мягких тканей) зуба;

–через 2–3 дня изо рта появляется гнилостный запах из-за распада тканей;

– в результате резкой болезненности невозможно сомкнуть зубы и пережевать пищу;

– если имеется перелом альвеолярного отростка в области коренных зубов, то может произойти отлом дна верхней пазухи;

– нарушаются форма альвеолярного отростка, положение зубов и прикус.

Принципы комплексного лечения переломов челюстно-лицевой области:

1. Репозиция отломков.

2. Фиксация отломков на период консолидации.

3. Создание наиболее благоприятных условий для регенерации в области перелома.

4. Профилактика инфекционно-воспалительных осложнений, удлиняющих сроки лечения.

Неотложная помощь при переломах челюстей:

При переломах челюстей в целях предупреждения инфекций следует оказать пострадавшему первую помощь.

Доврачебная помощь при переломах челюстей:

– наложить стерильную повязку на рану;

– остановить кровотечение (приложить холод);

– если пострадавший без сознания и у него запал язык, вытащить язык с помощью марлевой салфетки и освободить дыхательные пути;

– наложить временную фиксирующую повязку. При переломах верхней челюсти в качестве шины можно использовать нижнюю челюсть. При наличии зубов используются также так называемые лигатурные повязки, когда противоположные зубы связываются, друг с другом с помощью проволоки;

– транспортировку пострадавшего нужно осуществлять сидя, на боку или вниз лицом; если пострадавший без сознания, то его перевозят лежа на спине с головой, повернутой на бок.

Специализированная помощь при переломах челюстей:

– остановка кровотечения;

– борьба с нарушением дыхания;

– обработка раны;

– придание челюстям неподвижного состояния (иммобилизация) с помощью проволочных назубных шин или назубных шин из быстро твердеющих пластмасс.

При поступлении пострадавшего в первую очередь оценивается его общее состояние, степень кровопотери, выраженность и тип дыхательной недостаточности. В результате кровопотери может развиваться геморрагический коллапс или шок. На основании клинических симптомов уточняют наличие этого осложнения. При сочетанных кранио-фасциальных травмах определяют состояние сознания и степень тяжести повреждения, развитие травматического шока. Затем проводят внешний осмотр челюстно-лицевого повреждения, определяют изменения прикуса и приступают к осмотру полости рта. Для уточнения характеристики перелома проводят рентгенологическое обследование (обзорный и боковые рентгенограммы нижней челюсти).

Первая врачебная ортопедическая помощь при переломах челюстей:

1. Стандартная подбородочная праща (при переломах нижней челюсти).

2. Стандартная верхнечелюстная шина (при переломах верхней челюсти).

3. Лигатурное связывание:

а) одночелюстное;

б) межчелюстное.

4. Под местным обезболиванием проводится совмещение отломков кости одномоментно (ручным способом) или постепенно (с помощью внутриротовой межчелюстной тяги, а также аппаратов).

5. Жесткая фиксация отломков на период восстановления целостности кости. Накладываются назубные шины с зацепными крючками и межчелюстным эластическим

резиновым вытяжением; назубные шины могут быть одиночными, двучелюстными, гладкими или с зацепными крючками для межчелюстного вытяжения и закрепления отломков.

6. Создание благоприятных условий для восстановления кости в месте перелома.

7. Профилактика инфекционно-воспалительных осложнений.

Репозиция отломков челюсти может осуществляться ручным путем после анестезии, с помощью аппаратов и хирургическим путем (кровавая репозиция).

При хирургическом лечении переломов челюстей различают несколько способов закрепления отломков:

–сшивание (костный шов) — стальной или титановой проволокой, капроновой леской;

–закрепление металлическими спицами;

–закрепление с помощью на костных металлических пластинок;

–закрепление внеротовыми аппаратами.

Если имеются тяжелые, обширные повреждения лица, то проводятся многоэтапные восстановительные пластические операции и изготовление сложных протезов лица и челюстей. Основная цель лечения переломов – в максимально короткий срок получить сращение отломков в положении, которое обеспечивает полное восстановление прикуса.

Для предупреждения развития осложнений и улучшения сращения отломков кости при лечении переломов челюстей обязательно назначается общее лечение. Это противовоспалительная и общеукрепляющая терапия. Назначаются антибиотики, которые способны накапливаться в костной ткани, витамины, а также физиотерапевтические процедуры. В период лечения перелома челюсти рекомендуется тщательно соблюдать гигиену полости рта и выполнять упражнения лечебной гимнастики. После снятия шин (стадия сформировавшейся костной мозоли) проводится специальная механотерапия жевательных мышц.

Классификация аппаратов, применяемых в челюстно-лицевой ортопедии:

По функции:

1. Фиксирующие (обеспечивают функциональную стабильность отломков).

2. Репонирующие (обеспечивают постепенную репозицию отломков).

3. Формирующие (обеспечивают временное поддержание формы лица, создают жесткую опору, предупреждают рубцовые изменения мягких тканей, деформацию протезного ложа и др.).

4. Замещающие (выполняют функцию замещения врожденных и приобретенных дефектов).

5. Комбинированные (единая конструкция для репозиции, фиксации, формирования и замещения).

По месту прикрепления:

1. Внутриротовые (одночелюстные, двучелюстные, межчелюстные).

2. Внеротовые.

3. Внутри-внеротовые.

По способу изготовления:

1. Стандартные.

2. Индивидуальные.

Фиксирующие аппараты:

1. Внутриротовые.

а) Назубные шины (проволочная алюминиевая шина Тигерштедта, стандартная шина Васильева, проволочная паяная шина на кольцах (коронках), шины из пластмассы, фиксирующие назубные аппараты при костно-пластических операциях);

б) Зубонаддесневая шина (шина Вебера);

в) Наддесневые (моноблок, шина Порты).

2. Внеротовые (подбородочная праща с головной шапочкой).

3. Комбинированные (гнутая проволочная алюминиевая шина с головной шапочкой для лечения переломов верхней челюсти).

Схема ООД по теме: «Клинико-лабораторные этапы изготовления шин и протезов при переломе верхней челюсти»

Наименование шины, протеза	Материалы, инструменты необходимые для изготовления. Этапы изготовления	Показания
Шина Тигерштедта гладкая	Алюминиевая проволока 2 мм, бронзо-алюминиевая проволока 0,3 мм, крампонные щипцы, зажим Пиана, стоматологический набор инструментов, набор абразивов для шлифовки и полировки.	При легко выпрямляемых переломах альвеолярного отростка верхней челюсти и наличии на отломках не менее 2–3 устойчивых зубов
Шина Тигерштедта с распоркой	Алюминиевая проволока 2 мм, бронзо-алюминиевая проволока 0,3 мм, крампонные щипцы, крампонные щипцы, зажим Пиана, стоматологический набор инструментов, набор абразивов для шлифовки и полировки. В области отсутствующих зубов изготавливается распорочный загиб	При переломах в области беззубого участка челюсти
Шина Тигерштедта с зацепными петлями	Алюминиевая проволока 2 мм, бронзо-алюминиевая проволока 0,3 мм, крампонные щипцы, крампонные щипцы, зажим, стоматологический набор инструментов, набор абразивов для шлифовки и полировки.	При легко выпрямляемых переломах альвеолярного отростка верхней челюсти и наличии на отломках не менее 2–3 устойчивых зубов. При необходимости наложения резиновой тяги
Шина из штампованных коронок, соединяющихся двумя трубками и двумя штифтами	Состоит из 2-х штампованных капп (сталь марки 1Х18Н9Т) на жевательные группы зубов. На одной каппе с язычной и вестибулярной сторон — 2 припаянные трубки, на другой — 2 стержня	Односторонний перелом тела челюсти
Открытая вестибулярно-небная пластинка с втулками для внеротовых стержней	Аппарат укрепляют внеротовыми стержнями на ортопедической гипсовой шапочке	При переломах верхней челюсти с дефектом и малым количеством опорных зубов
Колпачковая шина с втулкой, на которой стержнем укрепляют поддерживающую щечную пластинку	Пластинка создается свободной моделировкой, ориентиром для ее величины и формы служит неповрежденная челюсть. На середине поверхности, прилегающей к щеке, моделируется валик высотой 1 мм, который формирует канал в рубцовой	При одностороннем переломе верхней челюсти с дефектом и достаточным количеством опорных зубов

	ткани и служит опорой для протеза	
Кольцевая назубная шина по Лимбергу	Гильзы (кольца), припаянная к коронкам или кольцам дуга из ортодонтической проволоки 1,5–2 мм толщиной. Фиксация колец на устойчивые зубы, снятие слепков с кольцами, отливка моделей, пайка шины, отбеливание, полировка, фиксация на зубы.	При переломах верхней челюсти с недостаточным количеством зубов, низкими клиническими коронками
Открытая надесневая шина с репонирующей петлей, фиксируемая посредством внеротовых стержней на гипсовой ортопедической шапочке	По слепку отливают модель, на которой четко очерчивают величину отдельных фрагментов. На вестибулярной поверхности шины устанавливают канюли для внеротовых стержней. На внеротовых стержнях с каждой стороны выгнуты 2–3 петли для крепления алюминиевой проволоки к головной гипсовой шапочке	Двусторонний перелом верхней челюсти с наличием большого количества зубов на челюсти и отсутствии дефекта неба
Стандартный комплект Збаржа	Стальная внутриротовая проволочная шина, внеротовые стержни, опорная головная повязка, боковые металлические планки, 4 соединительных стержня, 8 соединительных зажимов, лигатурная проволока, зажимы, коронковые ножницы. Подготовка шины с помощью щипцов и плоскогубцев в соответствии с индивидуальными анатомическими особенностями зубного ряда. Фиксация внутриротовой проволочной шины к зубам лигатурной проволокой. Накладывание опорной головной повязки. При беззубой челюсти шина-дуга используется как основание, на которое может быть наложена пластинка из самотвердеющей пластмассы	Суббазальные переломы верхней челюсти со смещением при наличии большого количества зубов (накладывается на 2, 3–5 недели). Сочетанные переломы верхней и нижней челюсти (на нижнюю челюсть проволочная шина с зацепными петлями)
Шина Порта	Слепочный материал, воск базисный, гипс, спиртовка, шпатель для воска, 2 кюветы, ложки слепочные. Снятие слепков, изготовление базисов с окклюзионными валиками, определение центрального соотношения челюстей гипсовая модель в окклюдаторе, моделирование шины моноблоком из воска с отверстием во фронтальной области 1,5 x 2,5 см для приема пищи. Замена воска на пластмассу. Применяется в сочетании с пращевидной повязкой	При переломах беззубых верхних и нижних челюстей без смещения
Аппарат для репозиции верхней челюсти	Стальной стержень толщиной 2,5–3 мм, спаянный с пластинкой длиной 30 см. Алюминиевая проволока толщиной 2 мм, резиновая тяга, гипс, бинт. Репозиция отломков верхней челюсти вперед достигается репонирующей стальной	Переломы верхней челюсти со смещением

	<p>упругой пластиной, укрепленной на гипсовой шапочке. К ней подтягивают заранее подготовленную внутриротовую шину. При нагромождении отломков устанавливают назубную шину с петлей. Репозиция кверху достигается наложением резиновой тяги между гипсовой шапочкой и внеротовыми стержнями. При одностороннем смещении челюсти хорошую репозицию можно получить установлением резиновой прокладки между зубами отломка и антагонистами. Тягу осуществляют между мягкой головкой шапочкой и пращой.</p>	
--	---	--

СИТУАЦИОННЫЕ ЗАДАЧИ

1. Пациентка А., 72 года, перелом беззубой верхней челюсти. На нижней челюсти зубы отсутствуют. На рентгенограмме выявлен суббазальный перелом. Определите способ ортопедического лечения.

2. Пациентка В., 25 лет, доставлена в стоматологическую клинику с суборбитальным переломом верхней челюсти справа. На верхней челюсти зубной ряд интактный, на нижней челюсти отсутствуют зубы 36, 46. Объясните возможные варианты ортопедического лечения.

3. Пациент М., 50 лет, поступил в клинику с переломом верхней челюсти Ле Фор I. На челюсти имеются частичные дефекты зубного ряда. Клинические коронки зубов низки. Обоснуйте план ортопедического лечения.

4. Пациент С., 65 лет, одновременный перелом беззубых челюстей: верхней челюсти по (Ле Фор III) и нижней (тела челюсти, в области отсутствующего зуба 36). Составьте план ортопедического лечения.

5. Пациентка Д., 35 лет, поступила с невыясненным переломом верхней челюсти. На верхней челюсти имеются частичные дефекты зубного ряда, отсутствуют зубы 16, 15, 25, на нижней челюсти отсутствует зуб 36. Составьте и обоснуйте план ортопедического лечения.

6. Пациент Л., 25 лет, доставлен в городскую клиническую больницу с огнестрельным ранением в области верхней челюсти справа. Жалобы на боль в области верхней челюсти, которая усиливается при смыкании зубов и пережевывании; невозможность откусывать передними зубами; изменение конфигурации лица. Отмечает ощущение инородного тела в глотке, затруднение носового дыхания. Объективно: входное отверстие в области скуловой дуги справа, выходное в области носа. Отмечается подвижность всего зубного ряда, альвеолярный отросток смещается книзу, в процесс вовлечена верхнечелюстная пазуха. На верхней челюсти зубной ряд интактный, на нижней челюсти отсутствуют зубы 36, 46. Поставьте диагноз. Объясните возможные варианты ортопедического лечения.

7. Пациент Н., 35 лет, доставлен в городскую клиническую больницу с осколочным ранением в челюстно-лицевой области, верхней челюсти. Жалобы на резкую боль, повреждение мягких тканей лица. Объективно: смещение отломков (устанавливается по нарушению очертаний лица, изменению зубных дуг), нарушение смыкания зубов, подвижности отломков. На верхней челюсти имеются частичные дефекты зубного ряда, отсутствуют зубы 16, 15, 14, 11, 25, 26, 27, 28, на нижней челюсти отсутствует зуб 46. Составьте и обоснуйте план ортопедического лечения.

ЛИТЕРАТУРА

Основная литература

1. Лекционный материал
2. Ортопедическая стоматология : учебник. В 2 ч. Ч. 2 / С.А. Наумович [и др.] ; под общей ред. С.А. Наумовича, А.С. Борунова, С.С.Наумовича.– Минск : Вышэйшая школа, 2020. – С.275-277. – С.283-286.

Дополнительная литература

3. Клинико-лабораторные этапы изготовления несъемных зубных протезов: учеб.-метод. пособие/ С.А. Наумович и др._ Минск: БГМУ, 2015.- 35 с.
4. Челюстно-лицевая ортопедия : учеб.-метод. пособие / С. А. Наумович [и др.]. – 2-е изд., доп. – Минск : БГМУ, 2011. – 91 с.

ЗАНЯТИЕ 8

Тема: Принципы комплексного лечения огнестрельных и неогнестрельных переломов нижней челюсти.

Цель занятия: обучить студентов ортопедическим методам лечения огнестрельных и неогнестрельных переломов нижней челюсти. Дать характеристику и определить показания к применению шинирующих, репонирующих и формирующих аппаратов. Изучить клинико-лабораторные этапы изготовления аппаратов, применяемых при лечении переломов нижней челюсти.

ВОПРОСЫ, НЕОБХОДИМЫЕ ДЛЯ УСВОЕНИЯ ТЕМЫ:

1. Мышечная система челюстно-лицевой области.
2. Особенности кровоснабжения и иннервации челюстно-лицевой области.
3. Анатомия височно-нижнечелюстного сустава.

КОНТРОЛЬНЫЕ ВОПРОСЫ:

1. Классификация огнестрельных и неогнестрельных переломов нижней челюсти.
2. Клиника и диагностика переломов нижней челюсти.
3. Первая помощь при огнестрельных и неогнестрельных переломах челюстей, транспортировка пациентов.
4. Ортопедические методы лечения переломов нижней челюсти.
5. Характеристика и клинико-лабораторные этапы изготовления шин и протезов, применяемых при переломах нижней челюсти (Вебера, Ванкевич, Тигерштедта, Степанова).

Классификация неогнестрельных переломов нижней челюсти по Б.Д. Кабакову и В.А. Малышеву:

По локализации:

1. Перелом тела нижней челюсти:
 - с наличием зуба в щели перелома;
 - при отсутствии зуба в щели перелома.
2. Перелом ветви нижней челюсти:
 - собственно ветви;
 - венечного отростка;
 - мышечного отростка: (основания, шейки, головки).

По характеру перелома:

1. Без смещения, со смещением.
2. Линейные, оскольчатые.

Классификация огнестрельных переломов нижней челюсти по Курляндскому:

1. Переломы без потери двухточечной опоры на черепе:
 - 1) дырчатый перелом (в области угла челюсти, в области подбородка);
 - 2) краевой перелом (в области угла челюсти, в области подбородка);
 - 3) перелом (отстрел) альвеолярного отростка;
 - 4) перелом венечного отростка.
2. Переломы с потерей двухточечной опоры на черепе:
 - 1) переломы в пределах зубного ряда при сохранении на отломках зубов (одиночный, двойной, с образованием дефекта альвеолярного отростка, с образованием дефекта тела челюсти);
 - 2) переломы в пределах зубного ряда с образованием беззубого отростка (односторонний, двусторонний с сохранением зубов на двух отломках, двусторонний с двумя беззубыми отломками, с образованием дефекта кости, беззубая челюсть с дефектом кости).
3. Переломы за зубным рядом:
 - 1) перелом шейки суставного отростка и ветви;

- 2) перелом в области угла челюсти;
- 3) двусторонний перелом ветви;
- 4) перелом ветви и тела нижней челюсти.

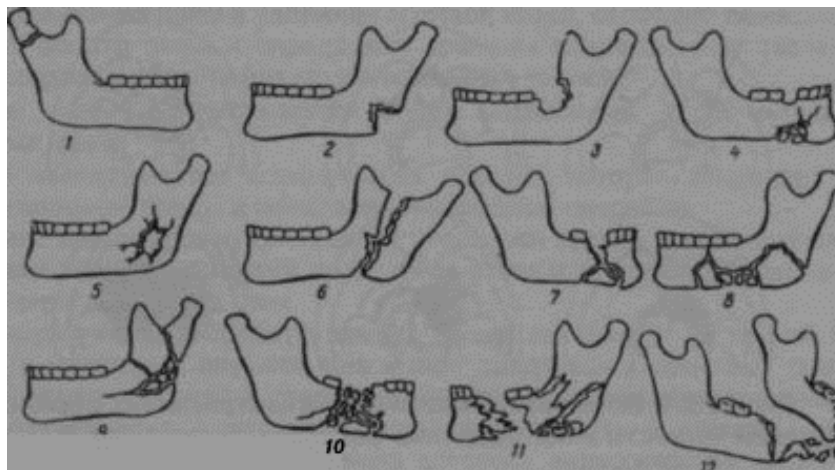


Рисунок 1. Возможные варианты огнестрельных переломов нижней челюсти (по Б.Д. Кабакову): 1 – линейный перелом у основания мышцелкового отростка; 2, 3, 4 – краевые переломы; 5 – дырчатый перелом; 6 – продольный перелом ветви; 7, 8, 9 – крупнооскольчатые переломы; 10, 11 – переломы с дефектом кости; 12 – отстрел подбородка.

Переломы нижней челюсти.

Переломы нижней челюсти чаще встречаются у мужчин и составляют 50–65% от всех переломов костей скелета. Переломы могут располагаться в разных местах. Переломы в области клыка возникают при неравномерном сгибании челюстной дуги, реже — при прямом ударе в подбородок. Из-за неравномерной тяги мышц короткий отломок поднимается вверх и поворачивается внутрь, длинный отломок опускается вниз и отклоняется в сторону перелома. Если имеется двусторонний перелом в области клыков, то средний отломок смещается кзади и вниз. При этом наступает угроза асфиксии из-за западения языка. В области угла нижней челюсти чаще всего возникают отраженные переломы. Часто линия перелома проходит через середину угла нижней челюсти и при равномерной тяге мышц на отломки смещение не происходит или бывает незначительным. Переломы суставного отростка нижней челюсти обычно возникают при перегибе челюстной дуги и обычно бывают двусторонними. Если перелом односторонний, то челюсть смещается в пораженную сторону под действием тяги мышц. Нижний зубной ряд при этом сдвигается в сторону перелома, нарушается смыкание зубов. При переломах суставных отростков челюсть под действием тяги жевательной и внутренней крыловидной мышц смещаются вверх, а под влиянием тяги височной мышцы — несколько назад, при этом возникает открытый прикус.

Клиническая картина переломов нижней челюсти.

В зависимости от характера перелома в том или ином месте возникают боли, которые усиливаются при движении челюсти. Откусывать пищу невозможно, так как возникает резкая боль и неправильное смыкание зубов. Может возникнуть онемение кожи подбородка и нижней губы. Головная боль, тошнота, головокружение. Если имеется повреждение головного мозга, то присоединяется кровотечение из ушей, потеря памяти. При переломах обязательно проверяется симптом нагрузки (надавливание на челюсть в определенных местах), при этом боль соответствует месту перелома. Для уточнения диагноза при подозрении на перелом челюсти обязательно проводится рентгенологическое исследование.

Огнестрельные ранения нижней челюсти.

Огнестрельные повреждения костей лица встречаются в 1,5 раза чаще, чем изолированные ранения мягких тканей лица. Они всегда открытые, возникают на месте соприкосновения ранящего снаряда с костью челюсти. В большинстве случаев (до 75%) ранения нижней челюсти оскольчатые. При этом имеются обширные повреждения мягких

тканей лица и полости рта по сравнению с обычной травмой. В мягких тканях могут задерживаться мелкие костные отломки, которые образуются при огнестрельных ранениях нижней челюсти. Эти отломки увеличивают площадь поражения и усиливают инфицирование раны. Огнестрельные ранения нижней челюсти представляют угрозу для жизни раненого, так как при этом может развиваться асфиксия (кислородное голодание) из-за затруднения акта дыхания. Это особенно опасно в случае потери сознания.

Особенностью огнестрельных переломов нижней челюсти является большое разнообразие и изменчивость клинической картины. Клиническая симптоматика огнестрельных повреждений изменяется в зависимости от времени, которое прошло от момента получения ранения.

Тяжесть огнестрельного перелома нижней челюсти зависит:

- от вида ранящего оружия;
- от расположения и характера повреждения;
- от степени костных разрушений и повреждения мягких тканей и органов;
- от сообщения раны с полостью рта;
- от своевременности и эффективности оказания помощи;
- от общего состояния раненого.

Чаще всего повреждаются одновременно несколько отделов нижней челюсти. Менее благоприятны последствия перелома нижней челюсти, если он расположен дальше от средней линии.

Клиническая картина огнестрельного ранения нижней челюсти:

- рот полуоткрыт, из него вытекает слюна и кровь;
- из кровоточащей раны околочелюстных мягких тканей свисают костно-мышечные лоскуты, дыхание может быть затруднено;
- через несколько часов ткани пропитываются кровью, и появляется отек, за счет которого лицо становится одутловатым;
- раненый не может говорить и глотать;
- спустя 2–3 дня после ранения развивается омертвление тканей вокруг раны, образуются гнойники, происходит гнилостный процесс с распадом тканей; в этот же период могут возникнуть поздние кровотечения;
- через 2–3 недели острые воспалительные явления исчезают, но могут быть проявления хронического огнестрельного остеомиелита. Раны мягких тканей рубцуются.

Схема ООД по теме: «Клинико-лабораторные этапы изготовления шин и протезов при переломе нижней челюсти»

Наименование шины, протеза	Материалы и инструменты, необходимые для изготовления. Этапы изготовления	Показания
Гладкая связующая шина Тигерштедта	Алюминиевая проволока диаметром 2 мм, бронзо-алюминиевая диаметром 0,3 мм, крампонные щипцы, зажим Пиана, стоматологический набор инструментов, набор абразивов для шлифовки и полировки.	При легко вправимых переломах нижней челюсти в пределах зубного ряда при отсутствии дефекта зубного ряда.
Шина Тигерштедта с распоркой	Алюминиевая проволока диаметром 2 мм, бронзо-алюминиевая диаметром 0,3 мм, крампонные щипцы, зажим Пиана, стоматологический набор инструментов, набор абразивов для шлифовки и полировки.	То же + при прохождении линии перелома в беззубом участке челюсти.
Шина Тигерштедта с зацепными	То же + резиновые кольца из дренажных трубок для межчелюстного вытяжения.	При особенно тугоподвижных отломках нижней

петлями		челюсти с устойчивыми зубами на нижней и верхней челюстях. При переломах обеих ветвей нижней челюсти.
Шина Васильева	Стандартная шина Васильева, крампонные щипцы, стоматологический набор инструментов, набор абразивов для шлифовки и полировки.	При переломах нижней челюсти со смещением и наличием не менее 2–3 устойчивых зубов на отломках. При переломах обеих ветвей нижней челюсти.
Зубодесневая шина Вебера	Оттискной материал, оттискные ложки. Получение слепков с верхней и нижней челюстей, изготовление моделей, фиксация их в окклюдатор. Изготовление каркаса шины из ортодонтической проволоки 0,8–1,0 мм, моделирование шины из воска, загипсовка в кювету, замена воска пластмассой, шлифовка, полировка, наложение шины.	При переломах нижней челюсти в пределах зубного ряда без смещения отломков и для долечивания переломов.
Шина-каппа	Оттискной материал, оттискные ложки. Получение слепков с верхней и нижней челюстей, изготовление моделей, фиксация их в окклюдатор. Изготовление каркаса шины из ортодонтической проволоки 0,8–1,0 мм, моделирование шины из воска, загипсовка в кювету, замена воска пластмассой, шлифовка, полировка, наложение шины.	При переломах нижней челюсти в пределах зубного ряда без смещения отломков.
Шина Ванкевич	То же + с верхней челюсти и каждого фрагмента нижней челюсти получение оттисков и отливка моделей. Прикусными валиками во рту определяют правильное положение каждого отломка нижней челюсти по отношению к верхней челюсти. На основе восковых ориентиров каждую модель отломка нижней челюсти устанавливают к модели верхней челюсти, скрепляют воском. Модели загипсовывают в окклюдатор, из воска моделируют базис для верхней челюсти с отходящими от него вниз плоскостями — пелотами. Эти плоскости располагают с оральной стороны отломков нижней челюсти. При смыкании челюстей фрагменты устанавливаются в правильное положение. Проверив шину, изготовленную из воска, загипсовывают в кювету и воск заменяют	При переломах нижней челюсти с недостаточным количеством или отсутствии зубов на отломках.

	на пластмассу. При тугоподвижных или сросшихся в неправильном положении отломках шину изготавливают в два приема.	
Шина Степанова	Шина Ванкевич модифицирована Степановым, вместо лечебной пластинки он ввел дугу, освободив, таким образом, часть твердого неба.	При переломах нижней челюсти с недостаточным количеством или отсутствии зубов на отломках.
Шина Гуннинга	Разборная шина, укрепляется на зубах кламперами. На окклюзионной поверхности нижней челюсти шины делают шипы, на окклюзионной поверхности верхней части углубления для них. После очередного введения шин и фиксации подбородочной пращей нижней челюсти образуется замок.	Переломы нижней челюсти при условии наличия одного или нескольких зубов, не позволяющих ввести шину Порта.
Шина Лимберга	Пластмассовая конструкция, разборная. На окклюзионной поверхности нижней челюсти шины делают шипы, на окклюзионной поверхности верхней части углубления для них. После очередного введения шин и фиксации подбородочной пращей нижней челюсти образуется замок.	Переломы беззубых верхней и нижней челюстей.

Лечение огнестрельных повреждений лица и нижней челюсти:

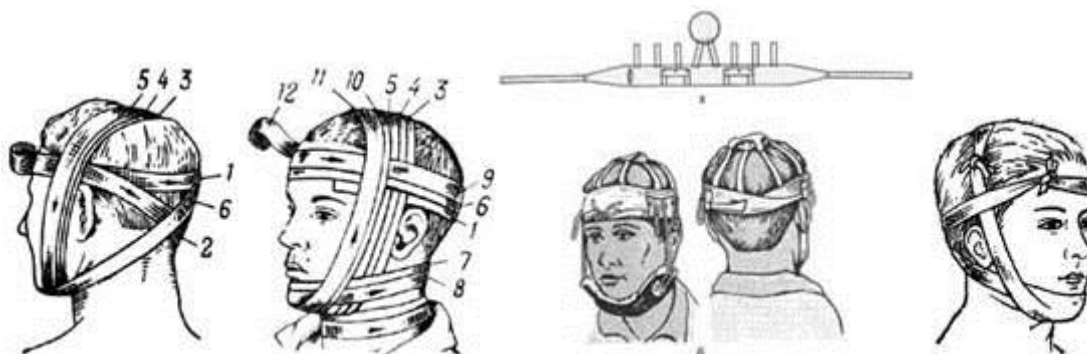
Первая помощь раненым с повреждениями челюстно-лицевой области оказывается на месте ранения. Основная задача — предотвращение смерти раненого и защита раны от загрязнения.

Для устранения асфиксии (нарушения дыхания) необходимо:

- освободить полость рта от инородного тела (сгустки крови, рвотные массы и т.д.);
- уложить раненого на бок (на сторону повреждения) или на живот, подложив что-то под лоб и грудную клетку;
- проколоть булавкой язык на границе передней и средней трети языка, вывести его с помощью бинта, завязать бинт вокруг шеи.

Для остановки кровотечения необходимо:

- наложить на рану давящую повязку или затампонировать ее. Повязка накладывается так, чтобы не нарушить дыхания;
- правильно наложенная повязка уменьшает кровопотерю, предупреждает загрязнение раны, осуществляет временную иммобилизацию (состояние покоя) челюстей, что является, в том числе и профилактикой шока;
- если кровоточит крупный сосуд, то пережать его пальцем (рисунок 2).



После оказания первой помощи на месте ранения пострадавшего отправляют в клинику (госпиталь), где проводится вначале первая врачебная помощь (перевязка крупных сосудов, при необходимости — рассечение трахеи и введение туда специальной трубки, борьба с шоком и т.д.). Проводится закрепление отломков челюстей назубными шинами; для профилактики развития воспалительных осложнений раненому назначается антибактериальное и общеукрепляющее лечение.

Если, по каким-либо причинам, после хирургической раны швы на неё не были наложены, то следует прибегнуть к наложению отсроченных или ранних вторичных швов.

СИТУАЦИОННЫЕ ЗАДАЧИ

1. Пациент Г., 60 лет, с переломом беззубой нижней челюсти в области проекции зуба 36. На верхней челюсти отсутствуют зубы 15, 26, 27, на нижней челюсти — полная потеря зубов. Укажите метод ортопедического лечения и выберите наиболее эффективный ортопедический аппарат.

2. Пациентка В., 43 лет, с переломом нижней челюсти в области ментального отверстия слева. На верхней челюсти все зубы, на нижней челюсти отсутствуют зубы 38, 37, 36, 46, 47, 48. Укажите метод ортопедического лечения.

3. Пациентка И., 35 лет, с переломом нижней челюсти в области правого угла. Перелом без смещения. Выберите метод ортопедического лечения.

4. Пациентка З., 70 лет, перелом беззубой нижней челюсти в области зуба 45. На верхней челюсти имеются зубы 13, 14. Укажите наиболее целесообразный ортопедический аппарат. Назовите этапы его изготовления.

5. Пациент Х., 65 лет, одновременный перелом верхней (Ле Фор II) и нижней (область венечного отростка) беззубых челюстей. Составьте план ортопедического лечения.

ЛИТЕРАТУРА

Основная литература

1. Лекционный материал
2. Ортопедическая стоматология : учебник. В 2 ч. Ч. 2 / С.А. Наумович [и др.] ; под общей ред. С.А. Наумовича, А.С. Борунова, С.С.Наумовича.– Минск : Вышэйшая школа, 2020. – С.277-282. – С.289-292.

Дополнительная литература

3. Челюстно-лицевая ортопедия : учеб.-метод. пособие / С. А. Наумович [и др.]. – 2-е изд., доп. – Минск : БГМУ, 2011. – 91 с.

ЗАНЯТИЕ 9

Тема: Ортопедические методы лечения при ложных суставах, неправильно сросшихся переломах, костных дефектах, микростомии.

Цель занятия: обучить студентов методам протезирования при ложных суставах, неправильно сросшихся переломах челюстей, при костных дефектах, микростомии. Изучить клинко-лабораторные этапы изготовления протезов для лечения данной патологии.

ВОПРОСЫ, НЕОБХОДИМЫЕ ДЛЯ УСВОЕНИЯ ТЕМЫ:

1. Возможные осложнения при переломах челюстей. Пути их предупреждения и устранения.
2. Причины возникновения ложных суставов, костных дефектов, неправильно сросшихся переломов, микростомии.

КОНТРОЛЬНЫЕ ВОПРОСЫ:

1. Этиология, клиника и диагностика ложных суставов нижней челюсти.
2. Показания и ортопедические методы лечения при ложных суставах нижней челюсти. Аппараты по Гаврилову, Курляндскому, Оксману, Ванштейну.
3. Этиология, клиника и диагностика неправильно сросшихся переломов нижней челюсти. Клинические формы неправильно сросшихся переломов нижней челюсти по Курляндскому.
4. Показания и ортопедические методы лечения неправильно сросшихся переломов нижней челюсти.
5. Классификация дефектов нижней челюсти по Курляндскому. Методы фиксации костных фрагментов нижней челюсти: внутритканевые имплантаты, назубные шины, внеротовые аппараты для компрессионного остеосинтеза.
6. Протезирование пациентов с микростомией. Виды протезов.

Причины, приводящие к образованию ложных суставов:

- 1) Сниженная компенсаторная реакция организма;
- 2) Низкая репаративная регенерация костной ткани;
- 3) Нарушение принципов репозиции и иммобилизации отломков;
- 4) Интерпозиция мягких тканей;
- 5) Дефект костной ткани;
- 6) Хронический остеомиелит.

Схема ООД по теме «Ортопедические методы лечения при ложных суставах»

Наименование протеза	Описание, методика изготовления	Показания
Протез по Оксману	Протез с односуставным соединением. Изготавливается протез с клammerной фиксацией по общепринятой методике, распиливается на месте ложного сустава. В большую часть вваривается стержень со свободным концом в виде шарика, в меньшую часть – коробочка из стальной гильзы, имеющая крышку, выдвигаемую на пазах. Коробочку заполняют амальгамой и соединяют части протеза. Коробочку закрывают крышкой, и протез устанавливают на челюсть на 15–20 минут. Пациент в это время активно артикулирует. В результате в амальгаме создается путь, который продельвает шарик, соответствующий смещениям фрагментов челюсти во время функции.	Ортопедическое лечение при наличии абсолютных противопоказаний к костно-пластическим операциям Малая подвижность отломков.

	<p>Протез с двусуставным соединением. Части протеза соединяются стержнем, имеющим на концах шаровидные головки диаметром 4–5 мм. Изготавливается протез с кламмерной фиксацией по общепринятой методике, распиливается на месте ложного сустава. На оральной стороне протеза, отступя 1–2 мм от распила, в каждой части высверливают углубление диаметром 7 мм. В углубление помещают амальгаму и шарики, отверстия закрывают подготовленными гильзами. Далее аналогично протезу с односуставным соединением.</p>	<p>Ортопедическое лечение при наличии абсолютных противопоказаний к костнопластическим операциям Значительная подвижность отломков.</p>
Протез по Курляндскому	<p>Разгрузка опорных зубов достигается использованием в протезе шароамортизационного кламмера. Кламмер имеет головки, расположенные на оральной и вестибулярной поверхности коронки зуба, меньшие по размеру, чем соответствующие впадины на коронке. Благодаря этому, протез удерживается при всех движениях отломков, оставляя неподвижным зуб, освобождая его от перегрузки.</p>	<p>Ортопедическое лечение при наличии абсолютных противопоказаний к костно-пластическим операциям.</p>
Протез по Ванштейну	<p>Возможность движения отломков во всех направлениях обеспечивает стальная пружина, соединяющая две части протеза. Протез фиксируется на зубах кламмерами и распиливается в области дефекта. В части протеза ввариваются гильзы, в просвет между ними помещается стальная пружина, которая действует как универсальный шарнир.</p>	<p>То же</p>

Классификация костных дефектов нижней челюсти по Курляндскому:

1. Срединные дефекты (одиночные дефекты тела челюсти):
 - 1) с наличием зубов на обоих отломках;
 - 2) с одним беззубым отломком;
 - 3) с двумя беззубыми отломкам.
2. Односторонние дефекты (дефекты ветви и тела челюсти):
 - 1) костный дефект ветви челюсти;
 - 2) костный дефект угла челюсти;
 - 3) отсутствие одной половины челюсти при сохранении зубов на оставшемся отломке;
 - 4) отсутствие одной половины челюсти при беззубом оставшемся отломке.
3. Двусторонние дефекты (двойные дефекты тела челюсти):
 - 1) двусторонний дефект при сохранении на всех отломках зубов;
 - 2) двусторонний дефект при одном беззубом отломке;
 - 3) двусторонний дефект при двух беззубых отломках;
 - 4) двусторонний дефект при беззубой челюсти.

Клинические формы неправильно сросшихся переломов (в пределах зубного ряда при наличии на отломках зубов):

1. Вследствие перелома челюсти с образованием костного дефекта тела челюсти:
 - 1) с наличием частичного окклюзионного контакта между антагонизирующими зубами;
 - 2) с отсутствием окклюзионного контакта.
2. Вследствие перелома челюсти без образования костного дефекта.

При первой форме наступает укорочение тела нижней челюсти, прикус, как по форме, так и по величине напоминает микрогению с более или менее выраженной ложной прогнатией.

При второй форме нарушения окклюзии наступают только из-за неправильного сращения отломков. При таких неправильно сросшихся переломах нет микрогении с ложной прогнатией, а наблюдается асимметрия лица.

Схема ООД по теме: «Изготовление складного протеза»

Этапы действия	Средства необходимые для изготовления аппаратов, последовательность работы	Критерии самоконтроля
Обследование и постановка диагноза	Инструментарий для обследования полости рта (зеркала стоматологические, зонд, пинцет)	Возможность введения разборной ложки в полость рта
Получение слепков	Гипс, разборная слепочная ложка, оттисковой материал. Каждую половину слепочной ложки наполняют гипсом, последовательно вводят в рот и устанавливают на свое место. После затвердения гипса слепок выводят частями, предварительно его расколов. Выведенные куски гипса составляют, соединяют расплавленным воском и отливают модель	Наличие всех фрагментов оттиска
Отливка модели	По общепринятой методике	
Определение центрального соотношения	По общепринятой методике	Свободное, непринужденное установление челюстей согласно размеру окклюзионного валика
Моделирование складного протеза	Из воска создают базис будущего протеза и устанавливают искусственные зубы. Затем срезают часть протеза с 4-мя резцами. Остальную часть восковой конструкции разрезают на 2 половины, что необходимо для установления шарнира и соединения им обеих частей протеза	
Замена воска на пластмассу	Шарнир устанавливают так, чтобы его шарнирная часть располагалась у орального края протеза, что дает возможность складываться протезу, уменьшаясь в размерах. Две боковые части с трубочками располагают в середине базиса протеза. Затем на месте соединения половин протеза устанавливают оловянную фольгу в сагиттальной плоскости для изготовления уже разделенных частей протеза. После замены воска на пластмассу протез шлифуют и полируют.	Поверхность протеза гладкая без пор, края закруглены. Протез легко складывается. Части протеза неподвижны
Изготовление срединной части	Для изготовления срединной части протеза ранее срезанный бок с 4-мя зубами устанавливает на готовый протез, предварительно введя в него три штифта соответственно размерам и положению трубки	Точное составление частей протеза

	шарнира. Воск заменяют пластмассой. Таким образом, протез состоит из 3 частей, левой, правой половины соединенных шарниром и срединной части с 3-мя штифтами дополняющей протез и скрепляющей его в единое целое.	
--	---	--

Схема ООД по теме: «Изготовление разборного протеза»

Этапы действия	Средства необходимые для изготовления аппаратов, последовательность работы	Критерии самоконтроля
Обследование и постановка диагноза	Инструментарий для обследования полости рта (зеркала стоматологические, зонд, пинцет)	Возможность введения разборной ложки в полость рта
Получение слепков	Гипс, разборная слепочная ложка, оттискной материал. Каждую половину слепочной ложки наполняют гипсом, последовательно вводят в рот и устанавливают на свое место. После затвердения гипса слепок выводят частями, предварительно его расколов. Выведенные куски гипса составляют, соединяют расплавленным воском и отливают модель	Наличие всех фрагментов оттиска
Отливка модели	По общепринятой методике	
Определение центрального соотношения	По общепринятой методике	Свободное, непринужденное установление челюстей согласно размеру окклюзионного валика
Моделирование разборного протеза	Из воска создают базис будущего протеза и устанавливают искусственные зубы. Затем срезают часть протеза с 4-мя резцами. Остальную часть восковой конструкции разрезают на 2 половины так, чтобы образовался уступ	
Замена воска на пластмассу	1.Одну половину протеза загипсовывают в кювету, воск заменяют пластмассой. После полимеризации обрабатывают и создают правильной формы уступ. Загипсовывают в окклюдатор. 2.Вторую половину протеза из воска соединяют с первой (из пластмассы), уточняют дополнительной моделировкой место соединения половин протеза. 3.Вторую половину гипсуют в кювету, заменяют воск на пластмассу.	Поверхность протеза гладкая без пор, края закруглены. Протез легко складывается
Изготовление срединной части	Составляют обе половины протеза, при помощи параллелометра просверливают три строго параллельных сквозных отверстия. В отверстия вводят штифт, соединяют со срединной частью протеза, уточняют моделировкой воском. Воск заменяют пластмассой.	Точное составление частей протеза

СИТУАЦИОННЫЕ ЗАДАЧИ

1. Пациент Б., 44 лет, обратился с жалобами на сужение ротовой щели, нарушение функции жевания, косметический дефект области углов рта. В анамнезе отмечается огнестрельное ранение в челюстно-лицевую область. Объективно: сужение ротовой щели до 3 см, рубцовое стягивание мышц в области углов рта. На верхней челюсти отсутствуют зубы: 18, 17, 16, 15, 14, 13; на нижней челюсти: 48, 47, 46, 45, 44, 43, 42, 36. Поставьте диагноз, выберите оптимальный вариант ортопедического лечения.

2. Пациентка А., 29 лет, обратилась с жалобами на сужение ротовой щели, нарушение функции жевания. В анамнезе отмечает склеродермию. Объективно: склеродермическое поражение (стягивание) кожи в области левой щеки, сужение ротовой щели до 2 см. На верхней челюсти зубной ряд интактный, на нижней челюсти отсутствуют зубы 35, 44. Поставьте диагноз, выберите план ортопедического лечения.

3. Пациент Д., 27 лет, обратился с жалобами на затрудненное открывание рта. В анамнезе длительное межчелюстное вытяжение отломков нижней челюсти после переломов. Объективно: открывание рта на 4 см. На верхней челюсти зубной ряд интактный, на нижней челюсти отсутствуют зубы 36, 35, 44, 46. Отмечается гиперемия и отек слизистой оболочки в области межзубных сосочков на верхней и нижней челюстях. Поставьте диагноз, объясните план ортопедического лечения.

4. Пациент К., 69 лет, обратился с жалобами на подвижность нижней челюсти в необычном месте, затрудненное пережевывание пищи. В анамнезе отмечает перелом нижней челюсти, сахарный диабет. Объективно: 34, 35, 44, 46, 47 отсутствуют, оставшиеся зубы устойчивы, перкуссия безболезненна, имеющиеся пломбы в удовлетворительном состоянии. Дефект зубного ряда III класс по Кеннеди нижней челюсти. На верхней челюсти полный съемный пластиночный протез в удовлетворительном состоянии. В области отсутствующих зубов 46, 47 отмечается подвижность нижней челюсти, пальпация безболезненна. Слизистая оболочка полости рта физиологической окраски без видимой патологии. Назовите дополнительные методы исследования, поставьте диагноз. Определите рациональный метод ортопедического лечения.

5. Пациент А., 48 лет, обратился с жалобами на отсутствие контактов между зубами верхней и нижней челюстями слева, нарушение функции жевания. В анамнезе перелом нижней челюсти. Объективно: отмечается отсутствие окклюзионно-артикуляционных контактов между зубами верхней и нижней челюстей слева, расстояние между ними 2–3 мм. Деформация нижней челюсти слева. Имеющиеся в полости рта пломбы и зубные протезы в удовлетворительном состоянии. Слизистая оболочка полости рта физиологической окраски без выраженных патологий. Проведите дополнительные методы исследования. Поставьте диагноз, выберите оптимальный вариант лечения.

ЛИТЕРАТУРА

Основная литература

1. Лекционный материал
2. Ортопедическая стоматология : учебник. В 2 ч. Ч. 2 / С.А. Наумович [и др.] ; под общей ред. С.А. Наумовича, А.С. Борунова, С.С.Наумовича.– Минск : Вышэйшая школа, 2020. – С.307-315.

Дополнительная литература

3. Челюстно-лицевая ортопедия : учеб.-метод. пособие / С. А. Наумович [и др.]. – 2-е изд., доп. – Минск : БГМУ, 2011. – 91 с.

ЗАНЯТИЕ 10

Тема: Ортопедические методы лечения при приобретенных и врожденных дефектах неба.

Цель занятия: изучить этиологию, патогенез, клинику, дифференциальную диагностику и классификацию врожденных и приобретенных дефектов неба. Освоить клинико-лабораторные этапы изготовления obturating протезов и защитных небных пластинок при врожденных и приобретенных дефектах неба; правила деонтологии при приеме пациентов с данной патологией.

ВОПРОСЫ, НЕОБХОДИМЫЕ ДЛЯ УСВОЕНИЯ ТЕМЫ:

1. Развитие зубочелюстной системы.
2. Клиника огнестрельных и неогнестрельных переломов верхней челюсти.
3. Клиника специфических воспалительных процессов в полости рта.
4. Осложнения переломов верхней челюсти и специфических воспалительных процессов полости рта.

КОНТРОЛЬНЫЕ ВОПРОСЫ:

1. Классификация приобретенных дефектов неба по Курляндскому.
2. Конструктивные особенности и способы фиксации протезов при приобретенных дефектах неба. Клинико-лабораторные этапы изготовления obturating протезов при приобретенных дефектах неба.
3. Этиология, патогенез, клиника, дифференциальная диагностика врожденных дефектов твердого и мягкого неба. Классификация.
4. Роль ортопедического лечения в комплексном лечении дефектов твердого и мягкого неба. Методы лечения врожденных дефектов твердого неба.
5. Obturators и obturating протезы, их разновидности и характеристика (obturator Сьюренса, Кеза, Ильиной-Маркосян, Курляндского, Шредера, Померанцевой-Урбанской, Пергамент).
6. Клинико-лабораторные этапы изготовления плавающего obturatora по Часовской, защитной небной пластины при операции пластики неба.

Классификация приобретенных дефектов неба:

1. Дефекты твердого неба при наличии опорных зубов на обеих половинах челюсти:
 - 1) срединный дефект неба;
 - 2) боковой дефект неба (сообщение с гайморовой пазухой);
 - 3) фронтальный дефект неба.
2. Дефекты твердого неба при наличии опорных зубов на одной стороне челюсти:
 - 1) срединный дефект неба;
 - 2) полное отсутствие одной половины челюсти;
 - 3) отсутствие большей части челюсти при сохранении на одной стороне не более 1–2 зубов.
3. Дефекты неба при отсутствии зубов на челюсти:
 - 1) срединный дефект неба;
 - 2) полное отсутствие челюсти с нарушением края орбиты.
4. Дефекты мягкого неба или твердого и мягкого неба:
 - 1) рубцовое укорочение и смещение мягкого неба;
 - 2) дефект твердого и мягкого неба при наличии зубов на одной половине челюсти;
 - 3) дефект твердого и мягкого неба при отсутствии зубов на верхней челюсти.

Задачи протезирования при дефектах неба:

1. Разобщение полости рта и полости носа.

2. Поддержание мягких тканей, потерявших костную опору.
3. Восстановление функции речи.
4. Восстановление функции жевания, глотания.

Схема ООД по теме: «Ортопедические методы лечения при дефектах твердого и мягкого неба»

Название аппарата	Описание, методика изготовления	Показания, особенности
Аппарат Збаржа	Представляет собой двустороннюю распорку в области жевательных зубов для удержания челюстей в разомкнутом состоянии. Кроме того, в аппарате сконструированы специальная площадка (ложе для каждого круглого стебля) и защитный козырек для нижней губы. Эти приспособления более надежно защищают каждый стебель от травмы зубами. Чтобы пациент привык к пользованию аппаратом, следует надеть его за 3–4 дня до операции.	Защитный ортопедический аппарат при пластике неба круглым стеблем по Филатову
Защитная небная пластинка	Защищает линию швов и перевязочный материал от загрязнения со стороны полости рта, иммобилизует лоскуты неба в новом положении, поддерживает тампоны, введенные в разрезы, способствует формированию небного свода. Фиксируется на зубах с помощью кламмеров, четкость звукопроизношения восстанавливается. Если имеются дефекты зубного ряда, то к пластинке добавляют искусственные зубы и она превращается в зубной протез. Снятие оттиска: Подобрать оттискную ложку, удлиняют небную выпуклость ложки сзади, чтобы она доходила почти до глотки. С этой целью можно припаять металлическую пластинку к заднему краю стандартной ложки. Оттискной материал — термопластические массы. Необходимо получить четкие отпечатки всех зубов, десны и краев расщелины неба вплоть до задней стенки глотки. Отливают модель. После соответствующей обработки модели на ней моделируют пластинку. Зубы на модели с вестибулярной стороны гравируют у шеек, благодаря чему пластинка лучше фиксируется на зубах. Модель покрывают слегка подогретой пластинкой воска толщиной 1 мм, чтобы получить форму всей зубной дуги до шеек зубов включительно с вестибулярной стороны, а орально — до конца модели, т.е. до глотки. Восковую пластинку вместе с моделью	Может применяться для закрытия ограниченного дефекта твердого неба и устранения гнусавости речи. Необходимо чтобы пластинка перекрывала край дефекта в задней части неба и разобщила ротовую полость с носовой

	загипсовывают в кювете, затем отливают гипсовую контроформу. Раскрыв подогретую кювету, воск удаляют струёй горячей воды, кювету охлаждают и формируют пластинку из пластмассы.	
Защитная небная пластинка по Урбанской и Фригоф	<p>1 вариант изготовления:</p> <p>Подбирают соответственно размерам челюсти оттискную ложку для в/чел., на всю поверхность ложки накладывают слой оттискного материала и снимают оттиск только с зубного ряда и альвеолярного отростка верхней челюсти, без отпечатка неба и краев дефекта неба. Таким образом, между небом и оттиском остается свободное пространство. По этому оттиску отливают модель. Полученную модель смазывают вазелином и на нее накладывают слой быстротвердеющей пластмассы, которой отжимают зубной ряд с обеих сторон и небную поверхность модели, придавая ей форму будущей пластинки. Через несколько минут после затвердения пластмассы пластинку снимают, обрабатывают и припасовывают в полости рта.</p> <p>2 вариант изготовления:</p> <p>Для верхней челюсти формируют индивидуальную ложку из воска, которая должна охватывать все зубы и небную поверхность альвеолярного отростка, но не должна прилегать к боковым поверхностям небного свода. Приготовленную ложку охлаждают и ее внутреннюю поверхность заливают гипсом. На полученной модели формируют защитную небную пластинку из быстротвердеющей пластмассы. После полимеризации пластмассы пластинку снимают с модели, отливают, полируют и припасовывают в полости рта. Если фиксация пластинки во рту недостаточная, на внутреннюю поверхность пластинки в области отпечатков зубов накладывают небольшой слой быстротвердеющей пластмассы и снова плотно прижимают пластинку к зубам. После затвердевания пластмассы пластинку обрабатывают и окончательно припасовывают во рту.</p>	<p>Авторы рекомендуют изготавливать защитную небную пластинку из быстротвердеющей пластмассы непосредственно у кресла пациента. Предлагают 2 варианта техники ее изготовления.</p>
Защитная пластинка из пластмассы по Фригофу	<p>Автор предлагает выпускать стандартные небные пластинки 4 размеров. Врач подбирает пластинку нужного размера, припасовывает, затем накладывает на ее внутреннюю поверхность небольшой слой быстротвердеющей пластмассы, вводит ее в</p>	<p>Преимущество этого способа заключается в значительной экономии времени, требующегося для изготовления пластинки, а главное,</p>

	<p>полость рта и прижимает к зубам. Через 2–3 минуты пластмассу осторожно удаляют из полости рта. После затвердения пластмассы проверяют фиксацию пластинки, при помощи копировальной бумаги уточняют ее контакт с зубами нижней челюсти, обрабатывают и полируют.</p>	<p>этот способ может быть использован в таких условиях, когда нет зубопротезной лаборатории.</p>
<p>Обтуратор Кеца (плавающий)</p>	<p>Методика изготовления аналогична методике изготовления по Часовской. При снятии оттиска для изготовления плавающего обтуратора необходимо получить отпечаток слизистой оболочки как ротовой, так и носовой поверхности краев дефекта. Раньше это представляло значительные трудности, в настоящее время техника получения оттиска значительно упрощена за счет применения термопластических и эластических оттискных масс.</p>	<p>Нет фиксирующей небной пластинки, а имеется только обтурирующая часть. Края его подобны желобку и охватывают слизистую оболочку, покрывающую края дефекта неба, благодаря чему обтуратор удерживается на подвижных мягких тканях.</p>
<p>Пневматический обтуратор для детей с дефектом неба, состоящих на естественном вскармливании</p>	<p>Обтуратор состоит из резинового полушария, которое накладывают на грудь матери и прикрепляют тесемками вокруг туловища. В центре полушария имеется отверстие, через которое проходит сосок груди. У верхнего края отверстия прикреплена резиновая пластинка, на которой располагается удлиненный пневматический баллон. Перед кормлением кормящая мать вводит обтуратор в рот ребенка и через резиновую трубку вдует небольшое количество воздуха в баллончик. Баллон с резиновой пластинкой закрывает дефект неба и ребенок начинает сосать. После кормления обтуратор промывают и опускают в теплый 2% раствор борной кислоты.</p>	<p>Используется для оказания помощи грудным детям с дефектом неба при искусственном вскармливании.</p>
<p>Рожок-обтуратор по Пергаменту</p>	<p>1 особенность — нуждается в опорной небно-зубной пластинке или другом поддерживающим приспособлении укрепления на слизистой оболочке носовой и ротовой поверхности краев расщелины твердого неба и особому положению искусственной небной занавески по отношению к глоточным и небным мышцам. 2 особенность — легкость обтуратора.</p>	<p>Используется для искусственного кормления детей с расщелиной неба. Эти обстоятельства позволяют прочно удерживать обтуратор при любом положении головы, несмотря на подвижность и свободное положение его в расщелине неба.</p>
<p>Обтуратор по Часовской</p>	<p>Оттисковой ложкой служит S-образной формы шпатель из алюминия и нержавеющей</p>	<p>Обтуратор не должен достигать задней</p>

(плавающий)	<p>стали длиной 12–15 см, шириной 15–18 и толщиной 1 мм. На конец шпателя накладывают кусок размягченного стенса, вводят в область расщелины и делают мягкое движение от задних отделов к передним. Через 1–2 мин легкими движениями выводят из расщелины, охлаждают, на нем отмечают карандашом границы будущего obturator таким образом, чтобы в переднем отделе он покрывал твердое небо, а в заднем — мягкое. По намеченной границе острым ножом срезают излишки стенса на оттиске и погружают его в кювету с жидким гипсом, стороной обращенной в носовую полость; открытой оставляют поверхность оттиска, обращенную в ротовую полость. После затвердения гипса кювету разогревают в воде, размягченный стенс удаляют, образовавшуюся полость выстилают размягченной пластинкой воска равномерной толщины, излишки воска обрезают, затем заполняют гипсом верхние кольца кюветы. После затвердения гипса кювету раскрывают, воск выплавляют горячей водой, производят формирование obturator из пластмассы АКР-7, затем полимеризируют, обрабатывают протез. Для лучшего прилегания obturator по его краям наносят тонкий слой быстротвердеющей пластмассы, вводят его в расщелину неба и через 1–2 мин выводят. При необходимости удаляют излишки пластмассы, окончательно отделяют obturator и полируют. В передней части obturator просверливают бором небольшое отверстие для продевания шелковой нитки для фиксации его во время припасовки в полости рта.</p>	<p>стенки глотки на 2–4 мм. Автор рекомендует закрывать расщелину неба плавающим obturator в первые дни жизни ребенка, т.к. грудные дети к ним легко привыкают и звукопроизношение у них в дальнейшем бывает удовлетворительным. Особенно это необходимо в первые дни пользования obturator во избежание его проглатывания или попадания в дыхательные пути.</p>
Обтуратор по Ильиной-Маркосян	<p>Аппарат состоит из 2 частей — небной пластинки и подвижной obturatorной части. Небную пластинку изготавливают из твердой пластмассы АКР-7 и фиксируют на зубах с помощью кламмеров. Они покрывают расщелину в задней трети твердого неба и, отчасти, мягкое небо со стороны ротовой полости. Obturatorную часть для мягкого неба изготавливают из эластической пластмассы или др. Она в виде тонкой пластинки, покрывает расщелину мягкого неба со стороны носовой полости. Обе пластинки соединяются с помощью металлической кнопки.</p>	<p>Обтуратор для твердого и мягкого неба.</p>

Обтуратор по Померанцевой-Урбанской	Состоит из 2 частей: фиксирующей небной пластинки с кламперами и obturiruyemyx части. Обе части изготавливают из твердой пластмассы и соединяют между собой пластинкой пружинящей стали шириной 5–8 мм, толщиной 0,4–0,5 мм. В obturiruyemyx части шаровидным бором просверливают 2 отверстия в переднезаднем направлении. Отверстия покрывают небольшими целлулоидными пластинками, прикрепленными штифтами с одной только стороны, чтобы они могли вибрировать под напором воздушной струи. Одно отверстие покрывают целлулоидной пластинкой со стороны ротовой поверхности obturiruyemyx аппарата, а другое — со стороны носовой поверхности. Благодаря вибрирующим целлулоидным пластинкам, расположенным на противоположных поверхностях obturiruyemyx аппарата, образуется два клапана: один со стороны полости рта (действует при вдохе), другой со стороны полости носа (действует при выдохе).	Клапанный obturiruyemyx аппарат целесообразно применять для замещения дефекта мягкого неба сифилитического происхождения при полной неподвижности тканей. Клапанный obturiruyemyx аппарат лучше других ортопедических аппаратов восстанавливает функцию речи.
-------------------------------------	---	---

СИТУАЦИОННЫЕ ЗАДАЧИ

1. У пациента П., 45 лет, страдающего сифилисом, выявлен дефект твердого и мягкого неба. Определите характер дефекта неба, возможность ортопедического лечения.
2. Пациенту А., 29 лет, с огнестрельной травмой в области твердого неба, необходимо изготовить obturiruyemyx аппарат. Определите характер дефекта неба, объясните этапы изготовления obturiruyemyx аппарата.
3. У ребенка 2 лет выявлено несращение твердого неба, сообщение с носовой полостью, затруднение приема пищи, глотания, речи. Определите этапы изготовления ортопедического аппарата.
4. При клиническом осмотре у пациента К. выявлен сочетанный дефект мягкого и твердого неба. Какой вид протеза необходимо применить в данном случае.
5. Пациент Т., обратился в ортопедическое отделение РКСП с диагнозом: Состояние после блоковидной резекции верхней челюсти с удалением зубов 11,12,13,21,22,23. Отсутствуют зубы 16,15,26,27. Зубы 14,17,18,24,25,28 интактные. Предложите вид протезов и рациональную систему фиксации.

ЛИТЕРАТУРА

Основная литература

1. Лекционный материал
2. Ортопедическая стоматология : учебник. В 2 ч. Ч. 2 / С.А. Наумович [и др.] ; под общей ред. С.А. Наумовича, А.С. Борунова, С.С.Наумовича.– Минск : Вышэйшая школа, 2020. – С.300-307.

Дополнительная литература

3. Челюстно-лицевая ортопедия : учеб.-метод. пособие / С. А. Наумович [и др.]. – 2-е изд., доп. – Минск : БГМУ, 2011. – 91 с.

ЗАНЯТИЕ 11

Тема: Дентальные имплантанты. Характеристика. Показания и противопоказания. Основные виды.

Цель занятия: изучить методы обследования пациентов при применении имплантатов, научить определять показания и противопоказания к имплантации. Ознакомить студентов с разновидностями имплантатов.

ВОПРОСЫ, НЕОБХОДИМЫЕ ДЛЯ УСВОЕНИЯ ТЕМЫ:

1. Строение верхней и нижней челюсти в возрастном аспекте и при удалении зубов.
2. Методы обследования стоматологических пациентов.
3. Методы рентгенологического исследования зубочелюстной системы.
4. Сплавы, применяемые в стоматологии и требования предъявляемые к ним.

КОНТРОЛЬНЫЕ ВОПРОСЫ:

1. Теоретические основы имплантации. Виды остеогенеза при имплантации.
2. Обследование пациентов при протезировании адентии с использованием имплантатов.
3. Показания и противопоказания к протезированию с использованием имплантатов.
4. Требования, предъявляемые к материалам, применяемым для изготовления имплантатов.
5. Характеристика имплантатов (классификация, типы имплантатов).

Применение внутрикостных имплантатов открывает широкие возможности для восстановления целостности зубных рядов, а также служит одним из эффективных способов предупреждения атрофии и остеопороза челюстей и вторичных деформаций зубочелюстной системы. Фундаментальные исследования и накопленный широкий клинический опыт дали возможность внедрить имплантацию в клиническую практику не только в стоматологии, но и в челюстно-лицевой хирургии и травматологии. Изучение механизма достижения оссеоинтеграции позволило разработать принципиально новые методы реабилитации онкологических пациентов (имплантаты стали использовать для фиксации экзопротезов различных отделов лица и глаз). Теории оссеоинтеграции и дистракционного остеогенеза, разработанного Г.А.Илизаровым, легли в основу нового направления медицины – тканевой инженерии, которая применяется в настоящее время для наращивания альвеолярных отростков челюстей, ортодонтического лечения зубочелюстных аномалий, устранения значительных деформаций лицевого скелета. Желание многих специалистов расширить возможности применения дентальных имплантатов у пациентов принципиально новых хирургических вмешательств, таких как наращивание альвеолярных отростков с помощью ауто- и аллотрансплантатов, операции «синус-лифтинг», транспозиции нижнечелюстного нерва и других. В настоящее время предложено и производится огромное количество имплантатов, разнообразных по форме и методикам применения.

U.Lekholm и G. Zarb (1985) выделили 5 типов формы альвеолярных отростков челюстей в зависимости от их атрофии: А, В, С, D и E («А» – наибольший объём альвеолярного отростка, «Е» – наименьший), а так же 4 типа плотности костной ткани: 1, 2, 3, 4-й («1» –самая плотная кость, «4» – самая рыхлая). Идеальная для выполнения дентальной имплантации признаётся тип А2.

C. Mish (1990) предложил подробную клинически ориентированную классификацию качества челюстных костей с указанием объёма и плотности костной ткани, а так же преимущества и потенциальных проблем выполнения дентальной имплантации.

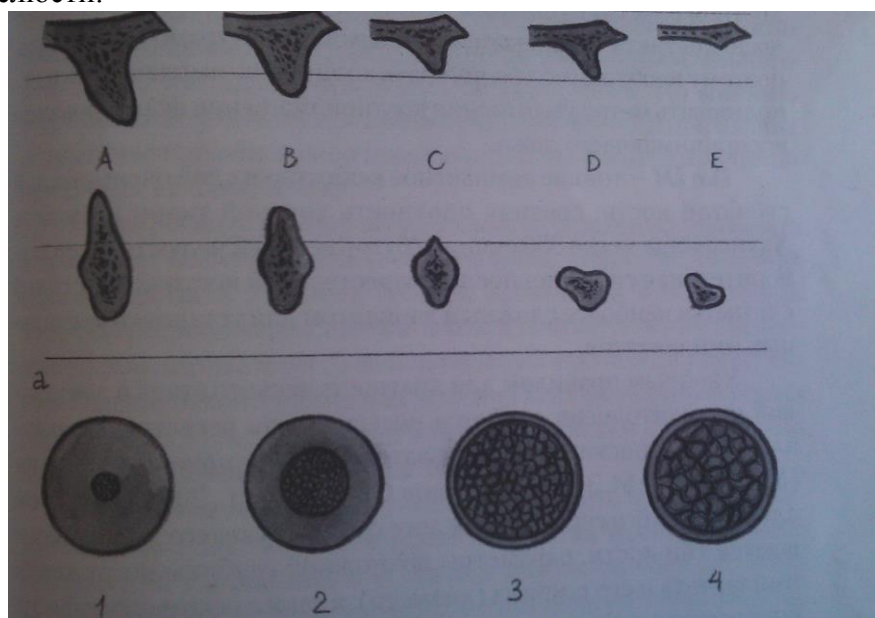
Тип D1 – толстая компактная кость, средняя плотность костной ткани по шкале Хаунсфилда более 1250 единиц (передний участок атрофированной беззубой нижней челюсти) обеспечивает хорошую начальную стабильность имплантата и большую площадь контакта с костными структурами, но создаёт затруднённую препарирование ложа имплантата и увеличивает время репаративной регенерации из-за слабого кровоснабжения.

Тип D2 – толстая кость с равномерной выраженностью компактного и губчатого веществ, средняя плотность костной ткани по Хаунсфилду от 850 до 1250 единиц (альвеолярная часть нижней челюсти) представляет собой идеальные условия для проведения дентальной имплантации.

Тип D3 – Тонкая кость с пористой компактной пластинкой и рыхлым губчатым веществом, средняя плотность костной ткани по Хаунсфилду от 350 до 850 единиц (альвеолярный отросток верхней челюсти, хорошее состояние после выполнения костной пластики) связан с хорошим кровоснабжением, но площадь контакта с минерализованными структурами уменьшена, поэтому необходимо увеличить количество имплантатов и использовать метод уплотнения костной ткани при формировании воспринимающего ложа.

Тип D4 – тонкое компактное вещество и слой очень рыхлой губчатой кости, средняя плотность костной ткани по Хаунсфилду менее 350 единиц (бугор верхней челюсти, удовлетворительная ситуация после осуществления костной пластики) считается наиболее сложным вариантом для установки дентальных имплантатов.

Удобным правилом для диагностического этапа в дентальной имплантологии является посегментная регистрация диагностических показателей и планируемого лечения (Миргазизов М.З., 2003, Иванов С.Ю. и соавт., 2003). При этом для челюстного сегмента каждого отсутствующего зуба записываются: тип кости, параметры возможной глубины погружения имплантата и его ширина (диаметр), а также рекомендуемая зубопротезная конструкция. Кроме того, может указываться необходимость проведения реконструкции костной ткани челюсти.



Динамика формирования оссеоинтегрированного контакта.


Таблица 1

I фаза: заживление (репаративная регенерация) костной ткани воспринимающего ложа		
Время после операции	Стадия регенерации	Морфологическая характеристика
0–12 часов	Первичный тканевой	Кровоизлияние, формирование сгустков крови в

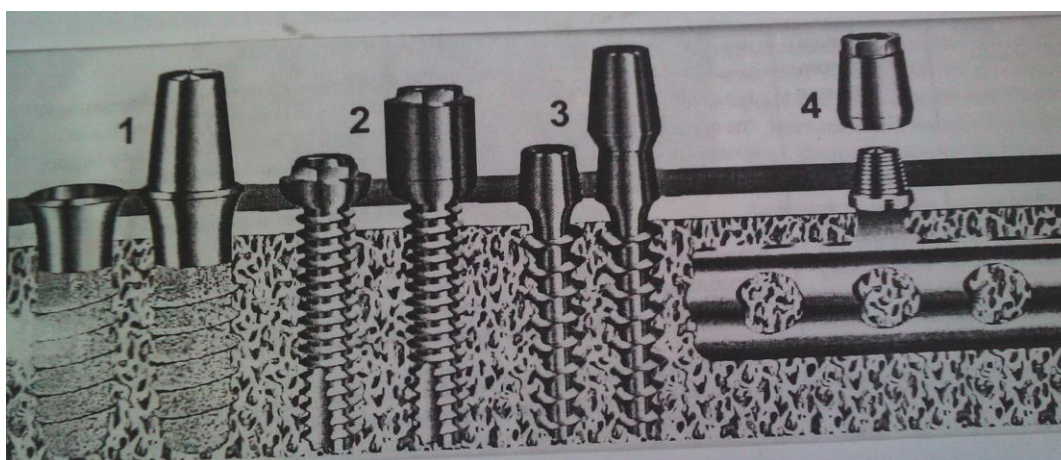
	ответ	костномозговых пространствах и в некротической зоне воспринимающего ложа, адгезия клеток крови и плазменных белков (фибронектин и витронектин) на поверхности имплантата
12–48 часов	Острое воспаление	Миграция полиморфно-ядерных лейкоцитов и макрофагов. Формирование грануляций в костномозговых пространствах и частично в зоне некроза
2–5 дней	Инициация первичного остеогенеза	Начало пролиферации капилляров и остеогенных клеток на периостальной и эндостальной поверхностях примыкающей к имплантату костной ткани. Начинается дифференциация остеогенных клеток в остеобласты на участках, где пролиферация капилляров идет интенсивно и восстанавливается кровообращение. В местах, где кровоснабжение недостаточное, остеогенные клетки дифференцируются в хондро- и фибробласты
1–3 недели	Инициация вторичного остеогенеза	Остеоны и трабекулы в зоне некроза подвергаются остеокластической резорбции. Образовавшиеся на эндо- и периостальной поверхностях кости остеобласты синтезируют коллаген и соединяются своими отростками с остеоцитами жизнеспособных участков трабекул и остеонов
3–6 недель	Формирование остеоида	На эндо- и субпериостальной поверхностях завершается синтез органического матрикса кости остеобластами и начинается его минерализация. На месте резорбированных остеонов остеобласты начинают синтез коллагена
6–8 недель	Завершение репаративной регенерации	Поврежденные во время операции остеоны и трабекулы некротической зоны замещаются частично минерализованной грубоволокнистой костной тканью. Процесс заживления кости завершен
II фаза: структурная перестройка (функциональная регенерация) кости		
Время с начала функции	Стадия регенерации	Морфологическая и функциональная характеристика
1–2 недели	Инициация структурной перестройки	Под воздействием функциональной нагрузки, за счет пьезоэлектрического и электрокинетического эффектов на поверхности отдельных структурных элементов кости, взаимодействующих с имплантатом, происходит активизация остеокластической резорбции тех участков остеонов и трабекул, которые представлены грубоволокнистой костной тканью
2–12 недель	Образование пластинчатой костной ткани	В резорбированных участках остеобласты синтезируют волокна коллагена, которые ориентированы в соответствии с вектором

		нагрузки и располагаются параллельными рядами. Вслед за синтезом коллагеновых волокон наступает минерализация органического матрикса
3–18 месяцев	Модификация архитектоники кости	На месте резорбированной грубоволокнистой костной ткани образуется пластинчатая костная ткань, которая адаптирована к функциональной нагрузке. Процесс образования пластинчатой костной ткани сопровождается переориентацией трабекул и наращиванием их объема
До 25 лет	Стабилизация остеогенеза и оссеоинтеграции	После образования зрелой костной ткани наступает фаза покоя остеогенеза продолжительностью до 25 лет. Данное состояние наблюдается в случаях, когда величина нагрузки и характер функции не меняются, а гормоны, отвечающие за минеральный обмен, контролируют и поддерживают гомеостаз кальция

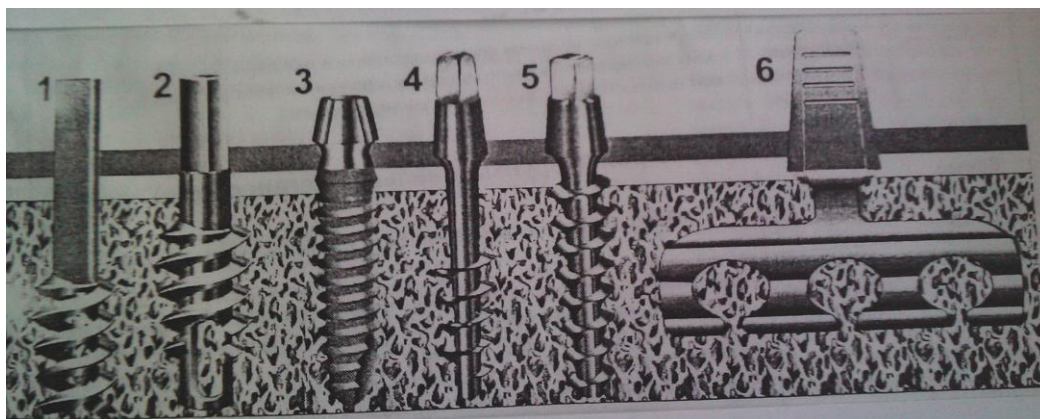
Варианты конструкций внутрикостных имплантатов



А



Б



В

А - двухэтапные имплантаты:

- 1 – один из наиболее распространенных в мире винтовой имплантат Branemark;
- 2 – цилиндрический имплантат IMZ с системой амортизации, разработанный А. Kirsch в 1980 г.;
- 3 – один из первых отечественных двухэтапных имплантатов – имплантат Смирнова с пористой внутрикостной частью;
- 4 – конический винтовой имплантат системы «Radix».

Б - разборные одноэтапные имплантаты:

- 1 – имплантат системы Bonelit с текстурированной плазменным напылением поверхностью внутрикостной части;
- 2 – Последняя версия имплантатов Branemark с диаметром внутрикостной части 2,5 мм;
- 3 – имплантат Radix – DM с диаметром внутрикостной части 2,8 мм;
- 4 – пластиночный разборный имплантат Radix-BL.

В – неразборные имплантаты:

- 1 – один из первых внутрикостных имплантатов – имплантат Chercheve;
- 2 – винтовой имплантат, изобретенный 1962 году L. Linkov;
- 3 – имплантаты текстурированные плазменным напылением;
- 4 – имплантат типа «буравчика», разработанный Tramonte в 1964 г.;
- 5 – имплантат Radix – I с трехгранной антиротационной защитой;
- 6 – классический пластиночный имплантат L. Linkov.

Показания и противопоказания к дентальной имплантации.

Показанием к дентальной имплантации служат клинические варианты вторичной адентии:

- Отсутствие одного из зубов во фронтальном отделе;
- Ограниченные включенные дефекты зубного ряда;
- Концевые односторонние и двусторонние дефекты зубного ряда;
- Полное отсутствие зубов, особенно при снижении высоты альвеолярных отростков;
- Непереносимость съемных протезов вследствие повышенной чувствительности к акрилатам или при выраженном рвотном рефлексе;
- Отсутствие функциональной окклюзии и как следствие – возникновение болевого синдрома дисфункции ВНЧС.

В процессе сбора анамнеза, выявления жалоб пациента и осмотра полости рта определяются абсолютные и относительные противопоказания к дентальной имплантации.

Абсолютные противопоказания:

- Заболевания крови и кроветворных органов;
- Заболевания ЦНС (врожденные и приобретенные);
- Злокачественные новообразования органов и систем у пациента;

- Иммунопатологические состояния;
- Системные заболевания соединительной ткани;
- Туберкулез;
- Заболевания СОПР (хронический рецидивирующий афтозный стоматит, красная волчанка, пузырчатка, синдром Шегрена и др.);
- Бруксизм, гипертонус жевательных мышц;
- Диабет первого типа.

Относительные противопоказания:

- Неудовлетворительная гигиена полости рта и несанированность полости рта;
- Гингивиты различной этиологии;
- Маргинальный периодонтит;
- Аномалии прикуса;
- Артрозоартрит височно-нижнечелюстных суставов;
- Выраженная атрофия или дефект костной ткани альвеолярного отростка;
- Вредные привычки;
- Беременность.

СИТУАЦИОННЫЕ ЗАДАЧИ

1. Пациентка К., 16 лет, обратилась с жалобами на травму десны в области удаленного зуба 16. Зуб удален 5 лет назад. Остальные зубы верхней и нижней челюсти интактны. Какой вид ортопедической конструкции в данной ситуации наиболее приемлем.

2. Пациент А., 27 лет, обратился с жалобами на эстетический недостаток. При осмотре полости рта отсутствие зуба 12 (удален в результате хронического гранулирующего периодонтита) остальные зубы интактны, прикус ортогнатический. Из анамнеза – сахарный диабет, стойкий бруксизм. Предложите план ортопедического лечения по устранению данного дефекта зубного ряда.

3. Пациент В., 35 лет, обратился с целью протезирования имплантатами в области отсутствующего зуба 45. Зуб удален год назад. Какие методы диагностики необходимо назначить и консультации каких специалистов необходимы.

4. Пациенту Р. произведена имплантация в области отсутствующих зубов 15,16 с последующим изготовлением коронок из МК. В течение какого времени после протезирования производится оценка функционального состояния имплантатов.

5. Пациент П., 55 лет, обратился с жалобами на боли в области височно-нижнечелюстного сустава справа. При пальпации ВНЧС боль справа. Пальпация жевательных мышц выявляет болезненность m.masseter,d, m.temporalis,d, m.pterygoideus lateralis.s. При осмотре полости рта отмечено отсутствие зубов 35, 36, 37, 45,46,47. Прикус ортогнатический. Диагноз: Артрозоартрит ВНЧС, частичная вторичная адентия нижней челюсти (I класс по Кеннеди). Предложите рациональный план ортопедического лечения.

ЛИТЕРАТУРА

Основная литература

1. Лекционный материал
2. Ортопедическая стоматология : учебник. В 2 ч. Ч. 2 / С.А. Наумович [и др.] ; под общей ред. С.А. Наумовича, А.С. Борунова, С.С.Наумовича.– Минск : Вышэйшая школа, 2020. – С.94-103.

Дополнительная литература

2. Технологии зубного протезирования на дентальных имплантатах: учеб.-метод. пособие / С.А. Наумович.- 2-е изд. доп. - Минск: БГМУ, 2017.- 55 с.(3-5 курсы).

ЗАНЯТИЕ 12

Тема: Особенности протезирования с использованием имплантатов при изготовлении несъемных и съемных протезов.

Цель занятия: изучить показания и противопоказания к протезированию несъемными конструкциями с опорой на эндостальные дентальные имплантаты, особенности конструирования протезов опирающихся на эндостальные имплантаты и клинико-лабораторные этапы их изготовления.

ВОПРОСЫ, НЕОБХОДИМЫЕ ДЛЯ УСВОЕНИЯ ТЕМЫ:

1. Строение верхней и нижней челюсти в возрастном аспекте и при удалении зубов.
2. Методы обследования стоматологических пациентов.
3. Методы рентгенологического исследования зубочелюстной системы.
4. Сплавы, применяемые в стоматологии и требования предъявляемые к ним.

КОНТРОЛЬНЫЕ ВОПРОСЫ:

1. Особенности конструирования протезов опирающихся на эндостальные имплантаты.
2. Клинико-лабораторные этапы изготовления несъемных конструкций с опорой на имплантаты.
3. Клинико-лабораторные этапы изготовления условно съемных конструкций опирающихся на эндостальные дентальные имплантаты.
4. Клинико-лабораторные этапы изготовления съемных конструкций с опорой на эндостальные дентальные имплантаты.
5. Ошибки и осложнения дентальной имплантации.

Клинико-лабораторные этапы изготовления постоянных зубных протезов с опорой на имплантаты.

Клинические этапы	Лабораторные этапы
Получение предварительных (анатомических) оттисков с обеих челюстей, отливка моделей	
	Изготовление индивидуальной ложки для получения рабочего оттиска
Припасовка ложки, получение рабочего (функционального) оттиска, определение центральной окклюзии	
	Отливка рабочей модели, фиксация моделей в артикулятор
	Подбор и фрезеровка абатментов
	Моделировка каркаса протеза
	Литье, обработка каркаса, припасовка каркаса на модели
Припасовка каркаса в клинике, выбор цвета облицовки	
	Нанесение облицовки
Припасовка протеза в клинике	

Получение оттисков и изготовление рабочих моделей может производиться несколькими способами. Если использовались неразборные имплантаты и их головки были индивидуально скорректированы в полости рта путём препарирования, то

необходимо получать традиционный двухслойный слепок с последующей отливкой обычной разборной модели, где головка имплантата отображена гипсом.

Однако протезирование на дентальных имплантатах требует более высоких стандартов точности. Наиболее совершенная технология изготовления зубных протезов — применение систем разборных имплантатов с дополнительными ортопедическими компонентами и получение не разрезной гипсовой модели.

К дополнительным ортопедическим элементам имплантационной конструкции относятся слепочный модуль и лабораторный аналог имплантата, а так же моделировочный колпачок. Каждая имплантационная система предполагает свои оригинальные компоненты, точно соответствующие друг другу. Многие производители систем обеспечивают многотиповой подход, когда одному и тому же пациенту устанавливаются для протезирования различные типы имплантатов, имеющие одинаковые ортопедические элементы. Примером служит «мультиимплантационная» концепция фирмы «Oraltronic», объединяющая разборные и неразборные винтовые и пластиночные имплантаты с большим количеством различных, взаимно сочленяющихся вариантов головок. Слепочные модули фиксируются во внутрикостную часть имплантата непосредственно перед наложением ложки с оттискной массой. Закрытая «обычная» методика получения оттиска предусматривает применение слепочных модулей, размеры которых примерно соответствуют размерам зубов. После извлечения закрытого оттиска из полости рта, слепочный модуль остаётся на имплантате, затем он выкручивается и к нему крепится аналог имплантата и вставляется в оттиск.

Закрытые оттиски обычно получают двухслойными массами: сначала используют базисный слой, а затем – корригирующий. Его часто используют при небольшом количестве опорных единиц протеза, параллельных между собой и с минимальными отклонениями от параллельности (угол отклонения не должен превышать 10 градусов). Они наиболее приемлемы в применении, когда опорами протеза служат и имплантаты, и зубы.

Открытый метод получения оттисков осуществляется при помощи пластмассовых ложек и слепочных модулей большого размера, соответственно расположению которых в ложке вырезаются отверстие. При наложении оттискной ложки наружный край слепочных модулей проходит сквозь неё. После застывания слепочного материала фиксирующий винт слепочных модулей выкручивается, и оттиск извлекается из полости рта вместе со слепочными модулями, к которым затем прикрепляются аналоги имплантатов.

Этот вид оттиска получают путём одномоментного внесения двух масс различной консистенции, причём менее текучая масса помещается на ложку, а более текучая вводится в область имплантатов — «сэндвич-техника». Другим вариантом является использование специального материала для однослойных оттисков «Impregum».

Способ получения открытых оттисков является обязательным при множественном использовании имплантатов, когда невозможно и нецелесообразно обеспечить их параллельность.

После получения оттиска область расположения имплантатов, перекрывающая границу слепочного модуля и аналога имплантата, заливают специальным материалом – десневой маской (например «Gi-mask»). Эта масса легко отделяется от гипса, что позволяет удобно и точно выполнять зуботехнические работы на имплантате.

Определение центральной окклюзии и центрального соотношения челюстей производится обычными способами. В сложных клинических случаях эти процедуры следует проводить с применением лицевой дуги и индивидуальной настройкой параметров артикулятора.

Процесс построения зубопротезной конструкции во многом определяется способом её фиксации к имплантату. Принципиально различают три вида фиксации:

1. Несъёмная фиксация – протезы крепятся к головкам имплантатов посредством цемента.

2. Условно-съёмные протезы – фиксируются винтами, которые проходят сквозь искусственную коронку и прикручивают её к головке имплантата, а канал над винтом закрывается пломбирочным материалом.

3. Съёмные протезы – удерживаются относительно имплантатов при помощи различных вариантов замковых креплений.

Динамическое наблюдение за пациентами с имплантатами.

После фиксации готового протеза в полости рта начинается этап динамического наблюдения за функционирующими дентальными имплантатами. Пациенту в этот период необходимо выполнять адекватный гигиенический уход за выступающими над уровнем десны частями имплантата и протезом. Для этих целей следует применять специально выпускающиеся комплекты средств для механической очистки. Помимо обычных зубных щеток используют специальные наклонные однопучковые, а также мягкие детские щетки, электрические щетки, щетки с нейлоновыми волокнами, щетки с магнитно заряженной водой. В арсенале зубных паст необходимо выбирать пасты характеризующиеся низкой абразивностью, а также из числа тех, которые содержат компоненты для профилактики воспалительных процессов. Для обработки труднодоступных зон пациенты должны использовать интердентальные щетки или ручные дентальные ершики, а также нити и полоски, которые объединяются понятием «флоссы». Тщательная механическая чистка должна производиться со всех сторон протеза, особое внимание следует уделять тем частям конструкции, которые прилежат к десне. В этих участках не рекомендуется применять зубные пасты. В этом случае щетку лучше смачивать антисептическими препаратами (например, 0,1% р-р хлоргексидина). Для этих целей выпускаются оральные гигиенические наборы, позволяющие выполнять орошение и струйную обработку зубов, десен и протезов. Гигиенические процедуры в полости рта желательно дополнять полосканием растворами антисептиков, отварами трав и эликсирами с бактериостатической и противовоспалительной эффективностью.

Диспансерное ведение пациента с дентальными имплантатами подразумевает регулярный врачебный контроль гигиены полости рта и проведение процедур профессиональной гигиены. В это время важно определять периодонтологический и гигиенический индексы. Пациент должен получать от стоматолога необходимые рекомендации по уходу за полостью рта. Если появляются мягкие и твердые над и поддесневые отложения, то их следует снимать экскаваторами и крючками, выполненными из пластика и тефлона, а также с помощью мягких резиновых или пластиковых полиров, работающих от электрического привода с использованием низкоабразивных шлифующих паст. Данные мероприятия выполняются врачом периодонтологом, либо гигиенистом с периодичностью 1–4 раза в год. Рациональным физиотерапевтическим средством профгигиены является ультразвук. Приемы ультразвуковой чистки могут применяться как непосредственно в полости рта в отношении несъемных протезов, так и в специальных ванночках для условно-съёмных и съёмных конструкций. Однако следует избегать контакта ультразвуковых инструментов с титановыми поверхностями. При демонтаже условно-съёмных зубных протезов головки имплантатов, покрытые большим количеством твердого налета и с грубыми нарушениями чистоты полировки поверхности, заменяют аналогичными новыми конструкциями. Со временем рекомендуется обновлять все фиксирующие винты. Действия, направленные на нормализацию гигиенического статуса являются первым компонентом врачебного ведения дентальных имплантатов. Вторым равнозначным фактором по уходу за протезами считается регулярная проверка окклюзионных взаимоотношений, при необходимости их коррекция путем избирательного пришлифовывания естественных и искусственных зубов. Динамическое наблюдение за имплантатами подразумевает регулярную оценку остеоинтеграции. Тестирование состояния окружающих имплантат тканей начинают с зондирования имплантатодесневой бороздки. Допустимой ее глубиной признается 4 мм. Появляющаяся кровь при зондировании может быть первым признаком неблагополучия.

Следующим проявлением нарушения интеграции является выраженная гиперемия и отечность десны окружающей имплантат, а также его подвижность. Клиническая оценка устойчивости дентальных имплантатов проводится методами пальпации и перкуссии. При этом не должно быть мануальных признаков подвижности имплантата, а перкуторный звук не должен быть глухим. Выносливость окружающей ткани к нагрузкам можно исследовать с помощью механических или электрических гнатодинамометров, в частности с помощью аппаратов «Визир» и «Визир Э 1000».

Объективизацию степени устойчивости имплантата проводят с помощью приборов типа «Periotest». Эти устройства замечают длительность прекращения колебаний наконечника прибора. Условный индекс периотестметрии имплантатов не должен превышать значения «+5» а наилучшими показателями считаются отрицательные цифры от «-4» до «-2».

Наиболее достоверным методом контроля функционирующих имплантатов является рентгенологическое исследование, позволяющее определить изменение состояния прилежащей к имплантатам костной ткани в маргинальном и периапикальном участках. Следует учитывать, что рентгенологически определяемая потеря вертикального размера костной ткани составляет в среднем около полутора миллиметров в течении первого года функционирования имплантата. И далее по 0,1–0,2 мм в год.

Адаптация кости к нагружаемым имплантатам также тестируется при помощи ультразвука – метод эхоостеометрии или УЗ-денситометрии. Такое исследование позволяет быстро оценить уровень плотности костной ткани в области имплантата. Исследование может осуществляться при помощи российского прибора «Эхоостеометр ЭОМ-01ц».

Эффективными методами исследования являются также реография, полярография, доплерография и фотоплетизмография.

В качестве критериев суждения об успешности имплантологического лечения следует пользоваться показателями функционирования имплантатов (ПФИ), которые были предложены М.З. Миргазизовым и выражаются значениями от «1» до «0»:

1 – имплантат неподвижен или подвижен в пределах физиологической податливости ткани, воспаление десны и костный карман отсутствуют;

0,75 – периодически возникающая подвижность имплантата I-II степени, появляется и исчезает процесс воспаления десны, костный карман отсутствует (стадия компенсации);

0,5 – постоянная подвижность имплантата I-II степени, образование костного кармана (стадия субкомпенсации);

0,25 – подвижность имплантата III степени, выраженный костный карман (стадия декомпенсации);

0 – полное исчезновение окружающей имплантат костной ткани и выталкивание его из челюсти грануляционной тканью.

Обоснованная оценка и прогноз результатов дентальной имплантации проводится через год после фиксации к имплантатам зубного протеза. Применительно к отдельным срокам лечения с использованием имплантатов существуют международные стандарты, согласно которым положительные функциональные и косметические результаты восстановления зубных рядов через 5 лет должны определяться у 90–95% пациентов, через 10 лет – у 85 % и через 15 лет – у 80% пациентов.

СИТУАЦИОННЫЕ ЗАДАЧИ

1. Пациент Т., 50 лет, обратился с жалобами на подвижность ортопедической конструкции изготовленной на имплантаты. При осмотре выявлены микроразоры между внутренней поверхностью коронки и абатментом опорного имплантата. Назовите причину подвижности ортопедической конструкции.

2. При снятии оттиска на имплантатах врач использовал А-силиконовый слепочный материал. Однако снятый оттиск не отвечал требованиям качества: плохая адгезия к ложке, нечеткие контуры уступов естественных зубов и маргинальной десны в области имплантатов. Что могло послужить причиной плохого качества оттиска.

3. При снятии оттиска с имплантатов с дивергенцией в области отсутствующих зубов 45, 46, прямым методом переноса трансфера, произошла деформация и повреждение оттискного материала. Кем была допущена ошибка (врачом или зубным техником) и пути ее устранения.

4. При динамическом наблюдении пациента Н., 47 лет, после имплантации выявлена подвижность имплантата в области отсутствующего зуба 37. Возможная причина подвижности имплантата и пути ее устранения.

5. Пациент К., 47 лет, обратился с жалобой на неудобство пользования частичным съемным протезом на нижней челюсти. Диагноз: частичная вторичная адентия нижней челюсти (I класс по Кеннеди). При осмотре полости рта – отсутствие зубов 34,35,36,37,45,46,47. Прикус ортогнатический. Назовите возможные варианты конструкций зубных протезов с использованием имплантатов.

ЛИТЕРАТУРА

Основная литература

1. Лекционный материал
2. Ортопедическая стоматология : учебник. В 2 ч. Ч. 2 / С.А. Наумович [и др.] ; под общей ред. С.А. Наумовича, А.С. Борунова, С.С.Наумовича.– Минск : Вышэйшая школа, 2020. – С.103-121

Дополнительная литература

3. Клинико-лабораторные этапы изготовления несъемных зубных протезов: учеб.-метод. пособие/ С.А. Наумович и др._ Минск: БГМУ, 2015.- 35 с.
4. Определение цвета зубов в клинике ортопедической стоматологии: учеб.-метод пособие/ С.А. Наумович.- Минск: БГМУ, 2014.- 59 с.
5. Ортопедическая стоматология. Протезирование съемными пластиночными и бюгельными протезами: учеб.-метод пособие/ С.А. Наумович.- Минск : БГМУ, 2015. - 212 с.
6. Пархамович С.Н. Особенности подготовки к фиксации безметалловых конструкций зубных протезов. Материалы для фиксации : учеб.-метод. пособие. – Минск : БГМУ, 2017. – 20 с.
7. Технологии зубного протезирования на денальных имплантатах: учеб.-метод. пособие / С.А. Наумович.- 2-е изд. доп. - Минск: БГМУ, 2017.- 55 с.(3-5 курсы).

ЗАНЯТИЕ 13

Тема: Ортопедическое лечение при резекциях челюстей.

Цель занятия: обучить студентов основам ортопедических методов лечения при резекциях челюстей. Дать характеристику и определить показания к применению восстановительных протезов на разных сроках оперативных вмешательств. Изучить клинико-лабораторные этапы их изготовления.

ВОПРОСЫ, НЕОБХОДИМЫЕ ДЛЯ УСВОЕНИЯ ТЕМЫ:

1. Анатомия челюстно-лицевой области.
2. Особенности кровоснабжения и иннервации челюстно-лицевой области.

КОНТРОЛЬНЫЕ ВОПРОСЫ:

1. Функциональные нарушения при резекции челюстей.
2. Непосредственное, раннее, отдаленное протезирование при резекции челюстей, их особенности.
3. Методика изготовления непосредственного протеза при резекции нижней челюсти (подбородочной части, половины нижней челюсти, всей нижней челюсти).
4. Методика непосредственного протезирования при резекции верхней челюсти (по Оксману, Киселеву-Пинскому).
5. Конструкционные элементы для фиксации пострезекционных протезов на верхней челюсти (литые, многосвязные кламмеры, телескопическая система крепления, аттачмены).
6. Протезирование пациентов после резекции верхней и нижней челюсти в отдаленные сроки.

Протезирование после резекции половины нижней челюсти.

Челюстной протез в этом случае состоит из двух частей — фиксирующей и резекционной. Фиксирующую часть с многокламмерной фиксацией готовят по частичному оттиску здоровой стороны челюсти. Опорные зубы покрывают спаянными коронками с напайками. Вначале изготавливают коронки, затем снимают оттиски вместе с коронками и по полученной модели делают пластинку с опорно-удерживающими кламмерами. Однако если пациент будет подвергнут лучевой терапии, металлические коронки применять не следует. Фиксацию протеза в таких случаях производят двухсвязными и перекидными кламмерами, а протез на время обучения снимают. К фиксирующей пластинке приваривают наклонную плоскость из пластмассы, для устранения бокового смещения остающейся части челюсти. После припасовки фиксирующей пластинки вместе с ней во рту снимают оттиск нижней челюсти, а также слепок верхней челюсти. Отливают модели и загипсовывают их в артикулятор в положении центральной окклюзии. На модели отмечают границу будущей остеотомии. Отступая от линии остеотомии, срезают 2 гипсовых зуба, граничащих с опухолью, на уровне их шейки. Это имеет большое значение, так как необходимо, чтобы протез не мешал покрыть место распила кости слизистой оболочкой полости рта. Остальные зубы над опухолью срезают на 2–3 мм ниже основания альвеолярного отростка. Затем приступают к моделировке резекционной части протеза и постановке зубов. Базис позади зубного ряда должен быть несколько удлинен и утолщен. Нижний край протеза должен иметь округлую форму и вогнутость с язычной стороны с подъязычными выступами. В остальном, техника изготовления протеза не отличается от техники изготовления съемного зубного протеза.

При отсутствии зубов на здоровой части челюсти протезирование при резекции половины ее представляет значительные трудности. Особенно затруднительна фиксация протеза. Методика протезирования заключается в следующем. Снимают оттиск здоровой половины нижней части челюсти, отливают модель. По ней

готовят пластинку из пластмассы (фиксирующая часть протеза) и припасовывают ее в полости рта. Затем снимают оттиски обеих челюстей с фиксирующей пластинкой в полости рта. По оттискам получают гипсовые модели, изготавливают прикусные валики, определяют центральную окклюзию и устанавливают модели в артикулятор. Далее производят фантомную резекцию нижней челюсти на гипсовой модели согласно плану операции и соответственно моделируют из воска форму и размеры челюстного протеза. Искусственные зубы не ставят, а вместо них оставляют только пластмассовый валик с отпечатками жевательных поверхностей зубов верхней челюсти. Фиксация оставшейся части нижней челюсти достигается при помощи протеза и подбородочной пращи. В первые дни во фронтальной части протеза оставляют отверстие, равное ширине 4 резцов, для вытяжения языка в случае его западения и для введения резиновой трубки поильника во время приема пищи.

Изготовление челюстного протеза после полного удаления нижней челюсти.

До операции снимают оттиски верхней и нижней челюстей. Полученные модели загипсовывают в артикулятор в положении центрального соотношения, причем формируют высоту окклюзии. После этого срезают все зубы с нижней челюсти на уровне основания альвеолярного отростка, ставят искусственные зубы в смыкании с зубами верхней челюсти и моделируют базис. Если верхняя челюсть беззубая, то протез фиксируют спиральными пружинами или магнитами. Магниты устанавливают на протезах верхней и нижней челюстей в области жевательных зубов с обеих сторон, одноименными полюсами друг к другу. При моделировании базиса в нем необходимо сделать ложе для пружин, чтобы они не повреждали слизистую оболочку щеки.

После моделирования базиса и постановки зубов протез снимают с модели и удлиняют его воском позади зубного ряда на месте углов челюсти. Внутренняя поверхность протеза должна быть округлой формы, но с язычной стороны в области жевательных зубов он должен иметь вогнутость с подъязычными выступами (крылья), чтобы язык размещался над ними и этим способствовал фиксации протеза. В области клыков и премоляров с обеих сторон укрепляют петли для межчелюстной фиксации, а группу передних зубов делают в виде съемного блока для устранения возможного западения языка и возникновения асфиксии. На зубы верхней челюсти накладывают шину из алюминиевой проволоки с зацепными петлями для межчелюстной фиксации при помощи резиновых колец и закругления протеза нижней челюсти. Через 2–3 недели после операции и пользования протезом в мягких тканях формируется протезное ложе. После этого резиновое кольцо и зацепные петли снимают и протез фиксируется образовавшимися вокруг него рубцами, а с язычной стороны удерживается языком. Фиксации протеза способствуют также спиральные пружины или отталкивающиеся магниты.

Послеоперационный протез по Оксману.

Изготовление протеза при резекции половины верхней челюсти производится в три этапа:

первый этап — изготовление фиксирующей пластинки;

второй этап — изготовление резекционной части протеза (в таком виде протез является временным);

третий — изготовление obtурирующей части протеза или превращение временного резекционного протеза в постоянный.

Вначале изготавливают коронки с напайками на опорные зубы, затем снимают частичный слепок со здоровой части верхней челюсти вместе с коронками в полости рта и по полученной модели изготавливают фиксирующую пластинку с кламмерами. После припасовки фиксирующей пластинки снимают полный слепок верхней челюсти вместе с фиксирующей пластинкой в полости рта и по полученным моделям к ней приваривают резекционную часть протеза. Модели загипсовывают в артикулятор в положении центральной окклюзии. На модели верхней челюсти отмечают границу резекции, причем

один зуб на границе с опухолью срезают на уровне шейки, это нужно для того, чтобы протез не мешал покрыть резецированную кость лоскутом слизистой оболочки. Остальные зубы срезают на уровне основания альвеолярного отростка с вестибулярной и небной стороны до середины неба, т.е. до фиксирующей пластинки. Снимают пластинку с модели и на ее небной поверхности делают нарезки, как при починке протезов. Фиксирующую пластинку вновь накладывают на модель и устанавливают искусственные зубы в окклюзии с зубами нижней челюсти. Край десны резекционного протеза рекомендуется моделировать с валиком, что очень важно для укрепления протеза, так как в послеоперационном периоде рубцы моделируются по валику, образуя ложе». Таким образом, базис при помощи валика на протезе фиксируется мягкими тканями щеки.

В таком виде резекционный протез, как временный, может быть использован после резекции верхней челюсти. В дальнейшем, по мере заживления операционной раны, тампоны удаляют, небную часть протеза покрывают размягченным оттискным материалом для получения отпечатков краев операционной полости. Затем протез с отпечатком краев полости гипсуют в кювету, нагревают кювету и размягченный оттискный материал удаляют, освободившееся место заполняют пластмассой.

При заполнении полости пластмассой вначале выстилают дно и стенки ее, затем полость доверху заполняют влажным речным песком, а потом поверхность песка покрывают слоем пластмассы. Таким образом, массивная часть резекционного протеза состоит из пластмассовой оболочки, заполненной внутри песком. После полимеризации пластмассы просверливают ее в массивной части два отверстия на противоположных сторонах до границы песка и струёй воды из водопровода вымывают песок. Пассивная часть протеза становится полой, и вес протеза уменьшается. Отверстия заделывают самотвердеющей пластмассой.

Приварку obtурирующей части протеза необходимо произвести в короткий срок, так как операционная полость без протеза быстро сокращается и протез может стать негодным. Целесообразно делать сразу два резекционных протеза, чтобы при исправлении одного протеза пациент мог пользоваться вторым.

Пустотелый послерезекционный протез по Киселеву-Пинскому.

До операции с обеих челюстей снимают слепки любой пластической массой. По слепкам изготавливают модели из гипса. Основание гипсовой модели верхней челюсти делают высоким настолько, насколько предполагается произвести резекцию верхней челюсти. Обе модели челюстей составляют в центральную окклюзию и загипсовывают в артикулятор, затем после тщательного клинического и рентгенологического обследования определяют границы сохраняемой части челюсти и отмечают их на гипсовой модели. После этого производят резекцию части гипсовой модели в пределах отмеченного, как в горизонтальной, так и в вертикальной плоскостях. Подготовив модель, приступают к изготовлению протезов.

Вначале дно и медиальную поверхность резецированной части модели выстилают тонким слоем разогретой пластинки воска, потом из гипса сметанообразной консистенции создают резецированную часть челюсти, только без зубов.

В гипс вводят шуруп, после чего готовят кламмеры и устанавливают искусственные зубы, моделируют базис протеза. Восковую заготовку вместе с моделью отсоединяют от артикулятора, гипсуют в кювету, образуя штамп и контрштамп. При этом после выплавления воска в контрштампе остается фиксированная на шурупе гипсовая восстановленная часть челюсти. Заполнение формы пластмассой производят последовательно. Сначала приготовленной эластичной пластмассой (можно АКР-9) выполняют ложе резецированной части челюсти, затем из пластмассы АКР-7 формируют базис протеза и ей же скрепляют искусственные зубы с базисом. Создав базис и obtурирующую часть протеза, кювету устанавливают в пресс и после прессовки переносят в бюгель и устанавливают в ванну для полимеризации. По окончании

полимеризации протез извлекают из кюветы, обрабатывают и полируют. В дальнейшем извлекают шуруп и через образованное отверстие осторожно раздробляют и извлекают гипс или опускают протез в воду на сутки для растворения гипса. Удалив гипс, отверстие в протезе закрывают самотвердеющей пластмассой, после затвердения которой, удаляют излишки и полируют. В последующем, если образуется несоответствие obtурирующей части протеза с резецированной частью челюсти, obtурирующую часть протеза покрывают самотвердеющей пластмассой, которая из-за своей пластичности точно воссоздает форму дефекта челюсти.

СИТУАЦИОННЫЕ ЗАДАЧИ

1. В стоматологическом стационаре готовится операция у пациента по поводу новообразования нижней челюсти в подбородочной области. Перечислите возможные ортопедические мероприятия.

2. У пациента после резекции половины беззубой челюсти (нижней) на оставшейся здоровой стороне фиксация челюстно-лицевого протеза затруднительна. Объясните особенности челюстно-лицевого протезирования в данном случае.

3. Пациенту с полным отсутствием зубов проведена операция по поводу новообразования — резецирована половина нижней челюсти. Обоснуйте план челюстно-лицевого ортопедического лечения.

4. В стоматологический стационар поступил пациент с новообразованием в области правой стороны нижней челюсти. Зубной ряд верхней челюсти интактный. Сохранившиеся зубы на нижней челюсти 31, 32, 33, 36, 37 интактные, перкуссия безболезненна. Обоснуйте план лечения и объясните этапы изготовления резекционного протеза.

5. В клинике челюстно-лицевой хирургии проведена операция по поводу новообразования — резекция правой половины верхней челюсти. Объективно, зубная формула:

4	4	4	4	4	4	4	0	0	0	7	7	4	4	7	4
18	17	16	15	14	13	12	11	21	22	23	24	25	26	27	28
48	47	46	45	44	43	42	41	31	32	33	34	35	36	37	38
4	7	4	4	7	7	0	0	0	0	0	0	7	4	7	4

Определите тактику ведения пациента в клинике ортопедической стоматологии.

ЛИТЕРАТУРА

Основная литература

1. Лекционный материал
2. Ортопедическая стоматология : учебник. В 2 ч. Ч. 2 / С.А. Наумович [и др.] ; под общей ред. С.А. Наумовича, А.С. Борунова, С.С.Наумовича.– Минск : Вышэйшая школа, 2020. – С.315-323.

Дополнительная литература

3. Челюстно-лицевая ортопедия : учеб.-метод. пособие / С. А. Наумович [и др.]. – 2-е изд., доп. – Минск : БГМУ, 2011. – 91 с.

ЗАНЯТИЕ 14

Тема: Ортопедическое лечение при дефектах и повреждении лица. Маска лица.

Цель занятия: обучить студентов ортопедическим методам лечения при дефектах и повреждениях лица, изготовлению маски лица.

ВОПРОСЫ, НЕОБХОДИМЫЕ ДЛЯ УСВОЕНИЯ ТЕМЫ:

1. Анатомия челюстно-лицевой области.
2. Особенности кровоснабжения и иннервации челюстно-лицевой области.
3. Эстетика челюстно-лицевой области.

КОНТРОЛЬНЫЕ ВОПРОСЫ:

1. Этиология дефектов челюстно-лицевой области. Задачи ортопедического лечения при дефектах и повреждениях лица.
2. Дефекты носа, ушной раковины, орбиты. Протез носа.
3. Черепно-челюстно-лицевое протезирование с опорой на имплантаты.
4. Дефекты и деформации губ и подбородочного отдела. Ортопедическое лечение. Формирующие аппараты.
5. Маска лица. Этапы изготовления.

ДЕФЕКТЫ ЛИЦА.

Причиной дефектов лица являются в основном огнестрельные ранения, ожоги, оперативные вмешательства по поводу новообразований, специфические инфекционные заболевания (нома, сифилис). Дефекты лица бывают изолированными, например носа, уха, и сочетанными — с разрушением нескольких анатомических областей лица и челюстей. Это особая категория пациентов. Обезображивание лица причиняет им тяжелые психические страдания.

Основным методом лечения является хирургическое восстановление лица. Ортопедические методы при этом используются как вспомогательные. Лишь в отдельных случаях, когда имеются противопоказания к оперативным вмешательствам, протезирование является единственным способом устранения дефектов лица.

Формирующие аппараты.

Эти аппараты предназначены для временного поддержания формы лица, создания жесткой опоры, предупреждения рубцовых изменений мягких тканей и их последствий (смещение фрагментов за счет стягивающих сил, деформация протезного ложа и др.). Формирующие аппараты применяются до восстановительных хирургических вмешательств и в процессе их.

По конструкции аппараты могут быть очень разнообразными в зависимости от области повреждения и ее анатомо-физиологических особенностей. В конструкции формирующего аппарата можно выделить формирующую часть и фиксирующие приспособления.

ОРТОПЕДИЧЕСКИЕ МЕРОПРИЯТИЯ ПРИ ВОССТАНОВИТЕЛЬНЫХ ОПЕРАЦИЯХ НОСА.

Пластические операции при неполных или полных дефектах носа всегда заканчивают наложением формирующей повязки. В носовые ходы вводят резиновые трубки, обернутые йодоформной марлей, а на боковые скаты носа с обеих сторон укладывают плотные валики из марли. Все это закрепляют полосками лейкопластыря.

Эту задачу более рационально можно решить с помощью ортопедических аппаратов, которые представляют собой индивидуально изготовленные приспособления для формирования полости носа и воздухоносных путей, а также наружных контуров носа. Примером такого формирующего аппарата является конструкция, предложенная З. Я. Шуром. Она состоит из паяной коронковой шины, укрепленной на верхних зубах, съемной дуги с внеротовыми стержнями и формирующего приспособления. Последнее

включает в себя каркас в виде полый пластмассовой пирамиды, открытой к дефекту, и пелот, который состоит из двух половин, соединенных с помощью проволоки. Каркас служит для формирования внутренней поверхности носа, а пелоты – его наружных контуров.

Протез носа. В редких случаях, когда отсутствуют возможности хирургического восстановления носа, или на этапе ожидания операции применяют метод протезирования, который включает моделирование, выбор материала, создание фиксирующих приспособлений, лабораторное изготовление, припасовку протеза по отношению к тканям, ограничивающим дефект носа.

Моделирование искусственного носа проводится на маске лица из глины или воска. Для изготовления точной маски (модели) лица слепок следует снимать эластической массой, укрепив его снаружи гипсом непосредственно на лице пациента. При этом надо пользоваться имеющимися фотографиями лица пациента до повреждения. Конфигурацию профиля наружного носа можно построить на боковой телерентгенограмме головы, используя математические методы (М.З. Миргазизов).

В качестве конструкционного материала используются эластические и твердые пластмассы. Последние имеют определенные преимущества: они пропускают свет, легко принимают желаемые форму и цвет. Для укрепления протеза носа учитывают ретенционные свойства самого дефекта и механические приспособления: очковая оправа, пружины и соединительные устройства.

Внутренняя поверхность протеза содержит продольные и поперечные эластичные отростки в соответствии с ретенционными углублениями и нишами, имеющимися или созданными хирургическим способом в области дефекта. У корня искусственного носа монтируется фиксирующее устройство для соединения с очковой оправой.

Если дефект носа сочетается с дефектом верхней челюсти и неба, искусственный нос укрепляют к челюстному протезу. При таком способе фиксации происходит взаимное укрепление протезов, что значительно улучшает их стабильность во время функции.

При припасовке протеза особое внимание должно быть уделено границам прилегания его к поверхности лица. Нужно добиваться плотного, малозаметного перехода границ протеза на кожу лица и их стабильности при сокращении мимической мускулатуры.

Протез ушной раковины. Врожденные и приобретенные дефекты уха устраняются, как правило, хирургическим способом.

Существует возможность протезирования ушной раковины. Искусственное ухо изготавливают из эластической пластмассы. Моделируют его по форме противоположной ушной раковины. Укрепляют при помощи пружин и используют ретенционные свойства наружного слухового прохода. Если эти способы укрепления окажутся недостаточными, то создают зацепки из микростебля в области сосцевидного отростка.

Протезирование дефектов орбиты. При разрушениях или хирургическом удалении глазного яблока его заменяют искусственным глазом. Глазное протезирование осуществляется в рамках офтальмологической помощи. Необходимость участия врачей-стоматологов-ортопедов возникает при сочетанных повреждениях верхней челюсти и области орбиты.

При дефектах орбиты глазной протез соединяют с протезом орбиты. Для дополнительного укрепления протезов используют очковую оправу.

При сочетанных дефектах конструкция протеза может быть довольно сложной, поскольку она рассчитана на одновременное замещение утраченных зубов, альвеолярного отростка, тела челюсти, неба, орбиты и глаза. Соответственно этому в протезе можно выделить зубную, челюстную, лицевую и глазную части.

Такой сложный, многофункциональный протез бывает разборным. Глазная часть протеза соединяется с челюстно-лицевой частью с помощью шарниров.

Черепно-челюстно-лицевое протезирование с опорой на имплантаты. Фиксация

протезов носа, глаза, ушной раковины традиционно проводилась за счет механической ретенции и использования адгезивов, что не всегда обеспечивало достаточный уровень ретенции. Эндостальные имплантаты оказались чрезвычайно полезными для фиксации протезов, замещающих дефекты костей лицевого черепа и покры вающих их мягких тканей (экзопротезы, эпитезы). Остеоинтеграция титановых имплантатов может успешно протекать в костной ткани любой кости скелета, что было доказано еще основоположником имплантации P.I. Branemark (1969). Таким методом удастся заместить приобретенные и врожденные дефекты лица, которые невозможно устранить с помощью челюстно-лицевой хирургии (экзопротезы носа, глаза, ушной раковины и т.д.). Количество и размеры титановых имплантатов, способ фиксации протеза выбирают индивидуально на основании клинической ситуации. Сила ретенции таких протезов в основном должна превышать их тяжесть, т.е. силу гравитации. Поскольку даже при резких движениях головы и шеи протезы не испытывают нагрузок, сопоставимых с теми, которые возникают при жевании, для фиксации протезов требуется меньшее количество имплантатов. Для фиксации возможно применение магнитов.

Имплантаты, используемые для фиксации протезов ушной раковины, вводятся в костную ткань височной кости. Наличие волос в этой области затрудняет применение адгезивов. Замковое крепление протезов на имплантатах более эстетично. Особенностью является необходимость поддерживать должный уровень гигиены вокруг имплантатов для предотвращения раздражения кожного покрова. Имплантаты могут быть использованы также для фиксации частей слуховых аппаратов.

Протезы глаза фиксируются адгезивами. Потребность в применении имплантатов возникает при расширении области резекции. Имплантаты вводятся в верхний или латеральный край глазницы, поскольку кость в медиальных участках не обладает нужной для имплантации плотностью.

Для фиксации протезов носа имплантаты вводятся в верхнюю часть тела верхней челюсти со стороны полости носа. Как правило, костная ткань лобной кости недостаточно плотна для имплантации в этой области, и протез носа фиксируется имплантатами только снизу. Для надежной фиксации экзопротеза часто применяется балочная система с вертикальными отростками, отходящими от балки.

ДЕФЕКТЫ И ДЕФОРМАЦИИ ГУБ И ПОДБОРОДОЧНОГО ОТДЕЛА.

Дефекты и деформации губ и мягких тканей приротовой области могут быть изолированными или сочетаться с повреждениями челюстных костей. Наиболее часто встречается сочетание дефектов нижней губы и подбородочного отдела нижней челюсти.

Ортопедические мероприятия при этом являются вспомогательными. Они в основном показаны в случаях сочетания повреждений мягких тканей с отсутствием передних зубов, с дефектами альвеолярного отростка и тела челюсти, когда губы, щеки теряют опору. Однако в некоторых случаях возникает необходимость применения формирующих аппаратов при наличии всех зубов, например при оперативном устранении рубцовых изменений переходной складки.

При пластическом восстановлении губ из кожно-мышечных лоскутов приротовой области или из филатовского стебля в план лечения включают применение формирующих аппаратов. Основное их назначение — создание опоры для пластического материала — лоскута, предупреждение его деформации, а также устранение слюнотечения изо рта при дефектах губы, сочетающихся с дефектом тела нижней челюсти в подбородочной области. Эти задачи могут быть решены при помощи зубных, челюстных протезов и специальных формирующих аппаратов.

Выбор конструкции ортопедического аппарата, протеза зависит от характера дефекта, плана предстоящего оперативного вмешательства и условий для укрепления аппарата: наличие зубов, их состояние, наличие дефекта костной ткани и другие.

При рубцовых изменениях переходной складки и преддверия рта задачей хирургического лечения является улучшение подвижности губ, щек путем иссечения

рубцов и пересадки кожных и слизистых лоскутов. Задачами ортопедического вмешательства являются: создание опоры и удержание пересаженного материала, предотвращение сморщивания и деформации его. Для решения этих задач при интактных зубных рядах можно применять формирующие аппараты с назубной фиксацией. Наиболее простым приспособлением является назубная проволочная алюминиевая шина с отростком и петлями для удержания термопластической массы в области раны. Подобная конструкция может быть создана на основе проволочной дуги, припаянной к искусственным коронкам или каппе, которые укрепляют на передних зубах нижней челюсти.

При отсутствии передних зубов в качестве формирующего аппарата применяют съемный протез, базис которого в области прилегания к операционному полю используется для удержания пластического материала. В последующем протез продолжает оказывать свое профилактическое действие как средство, предупреждающее образование послеоперационных рубцов.

Задачи и способы ортопедического лечения при дефектах губ без дефекта костной ткани немногим отличаются от описанной выше ситуации. При сочетании дефекта губ с дефектом подбородочной области задачами хирургического лечения являются пластическое восстановление их целостности, нормализация приема пищи, восстановление функции речи, устранение обезображивания лица. Задачи ортопедического вмешательства включают в себя ряд мероприятий по обеспечению пациента приспособлением для кормления, изготовление слюноприемника, временное удержание отломков в правильном положении, замещение костного дефекта и, наконец, создание опоры для формирования мягких тканей. Последовательное решение перечисленных задач способствует благоприятному исходу лечения.

Для кормления пациентов с челюстно-лицевыми травмами применяют поильник, желудочный зонд и специальные устройства. Б. К. Костур предлагает простой аппарат, позволяющий подавать питательную смесь под давлением через зонд в полость рта, непосредственно в пищевод или желудок в зависимости от характера патологического процесса. Аппарат состоит из стандартной стеклянной банки вместимостью 0,5 или 1 л, которая закрывается металлической крышкой, снабженной резиновой манжеткой. Плотная фиксация крышки на банке достигается с помощью металлической скобы и винта. Для поступления воздуха в банку на крышке имеется штуцер диаметром 1 мм, а для выхода питательной смеси служит штуцер диаметром 6 мм, на который надевается резиновая трубка длиной 6–12 см в зависимости от размера банки. Нагнетание воздуха в банку осуществляется с помощью резиновой груши, а поступление питательной смеси из банки в полость рта, пищевод, желудок происходит через желудочный зонд, свободный конец которого надевается на соответствующий штуцер. Таким аппаратом пациент может пользоваться без посторонней помощи.

При зияющих дефектах лица до восстановления нижней губы необходимо принять меры в связи со слюнотечением. Для ликвидации попадания слюны на кожу лица, шеи и белье изготавливают слюноприемник. Из пластинки размягченного воска моделируют недостающую часть подбородочной области – своеобразную подбородочную пращу. В центре пращи устанавливают соединительный натрубник (штуцер), а по бокам – зацепные петли. Затем воск заменяют на пластмассу. Готовый слюноприемник накладывают на поврежденную область, укрепляют с помощью резиновой полоски на голове пациента. На штуцер надевают резиновую трубку, которая другим концом соединена с небольшой бутылочкой. По мере накопления слюны бутылочку опорожняют.

Выбор конструкции формирующего аппарата зависит от наличия зубов на боковых фрагментах. Если имеется достаточное количество устойчивых зубов, может быть сконструирован челюстно-лицевой протез, который служит не только формирующим аппаратом, но и замещающим дефект кости. Из-за большого объема протеза его делают

разборным. Такую конструкцию легко извлекать и вводить в полость рта после пластики нижней губы.

Если отсутствуют условия для укрепления протеза на оставшихся зубах нижней челюсти, применяют формирующий аппарат, который фиксируется на верхних зубах (А. И. Бетельман). Такой аппарат состоит из двух частей: несъемной – фиксирующей и съемной – формирующей. Обе части соединяются между собой посредством стержней, штифтов и трубочек.

Применение формирующих протезов и аппаратов, несмотря на их сложность, необходимо, так как пластические операции на губе и мягких тканях приротовой области без ортопедической помощи практически не дают благоприятного исхода.

СИТУАЦИОННЫЕ ЗАДАЧИ

1. Пациент В., 46 лет, поступил с диагнозом саркома верхней челюсти. Планируется частичная резекция верхней челюсти. Составьте план ортопедического лечения.

2. Пациент Л., 57 лет, обратился в клинику со значительными рубцовыми изменениями лица, тотальным отсутствием носа, правого уха. Составьте план ортопедического лечения.

3. Пациентка А., 43 года, поступила с диагнозом амелобластома с локализацией в нижней челюсти слева. Планируется резекция нижней челюсти, после — проведение костной пластики. Составьте план ортопедического лечения.

4. Пациент П., 40 лет, обратился с жалобами на сочетанный дефект нижней губы и альвеолярного отростка нижней челюсти во фронтальном участке, отсутствие зубов 32,31,41,42,43. Какое основное назначение выполняет ортопедический аппарат в данном случае.

5. При снятии маски лица у пациента выявлена гематома спинки носа. Какая ошибка была допущена при снятии гипсовой конструкции.

ЛИТЕРАТУРА

Основная литература

1. Лекционный материал
2. Ортопедическая стоматология : учебник. В 2 ч. Ч. 2 / С.А. Наумович [и др.] ; под общей ред. С.А. Наумовича, А.С. Борунова, С.С.Наумовича.– Минск : Вышэйшая школа, 2020. – С.315-323.

Дополнительная литература

3. Челюстно-лицевая ортопедия : учеб.-метод. пособие / С. А. Наумович [и др.]. – 2-е изд., доп. – Минск : БГМУ, 2011. – 91 с.

ЗАНЯТИЕ 15

Тема: Изготовление шин и шин-протезов. Демонстрация изготовления шин (Ванкевич, Тигерштедта).

Цель занятия: обучить студентов особенностям ортопедического лечения травматических повреждений челюстно-лицевой области. Дать характеристику и определить показания к применению шинирующих, репонирующих и формирующих аппаратов. Изучить клинико-лабораторные этапы их изготовления.

ВОПРОСЫ, НЕОБХОДИМЫЕ ДЛЯ УСВОЕНИЯ ТЕМЫ:

1. Мышечная система челюстно-лицевой области.
2. Особенности кровоснабжения и иннервации челюстно-лицевой области.

КОНТРОЛЬНЫЕ ВОПРОСЫ:

1. Аппараты, применяемые в челюстно-лицевой ортопедии, их классификация, показания к применению.
2. Классификация фиксирующих аппаратов.
3. Этапы изготовления шины Вебера, шины Порта.
4. Шина Ванкевич. Показания. Этапы изготовления.
5. Шины Тигерштедта. Показания. Этапы изготовления.
6. Характеристика и клинико-лабораторные этапы изготовления шин и протезов, применяемых при переломах верхней челюсти (Гунинга, Оксмана).

Классификация аппаратов, применяемых в челюстно-лицевой ортопедии:

По функции:

1. Фиксирующие (обеспечивают функциональную стабильность отломков).
2. Репонирующие (обеспечивают постепенную репозицию отломков).
3. Формирующие (обеспечивают временное поддержание формы лица, создают жесткую опору, предупреждают рубцовые изменения мягких тканей, деформацию протезного ложа и др.).
4. Замещающие (выполняют функцию замещения врожденных и приобретенных дефектов).
5. Комбинированные (единая конструкция для репозиции, фиксации, формирования и замещения).

По месту прикрепления:

1. Внутриротовые (одночелюстные, двухчелюстные, межчелюстные).
2. Внеротовые.
3. Внутри-внеротовые.

По способу изготовления:

1. Стандартные.
2. Индивидуальные.

Фиксирующие аппараты:

1. Внутриротовые:
 - 1) Назубные шины (проволочная алюминиевая шина, проволочная паяная шина на кольцах (коронках), шины из пластмассы, фиксирующие назубные аппараты при костно-пластических операциях);
 - 2) Зубонаддесневая шина (шина Вебера);
 - 3) Наддесневые (моноблок, шина Порта).
2. Внеротовые (подбородочная праща с головной шапочкой).
3. Комбинированные (гнутая проволочная алюминиевая шина с головной шапочкой для лечения переломов верхней челюсти).

Схема ООД по теме: «Клинико-лабораторные этапы изготовления шин и шин-протезов»

Наименование шины, протеза	Материалы, инструменты необходимые для изготовления. Этапы изготовления	Показания
Шина Тигерштедта гладкая	Алюминиевая проволока 2 мм, бронзо-алюминиевая проволока 0,3 мм, краптонные щипцы, напильник	При легко выпрямляемых переломах альвеолярного отростка верхней челюсти и наличии на отломках не менее 2–3 устойчивых зубов
Шина Тигерштедта с распорочным изгибом	То же В области отсутствующих зубов изготавливается распорочный изгиб	При переломах в области беззубого участка челюсти
Шина Тигерштедта с зацепными петлями	То же	При необходимости наложения резиновой тяги
Шина Ванкевич	Базис из акриловой пластмассы, при необходимости искусственные зубы, пелоты для нижней челюсти	При различных переломах нижней челюсти для фиксации и репозиции
Шина из штампованных коронок, соединяющихся двумя трубками и двумя штифтами	Состоит из 2-х штампованных капп (сталь марки 1Х18Н9Т) на жевательные группы зубов, на одной каппе с язычной и вестибулярной сторон 2 припаянные трубки, на другой 2 стержня	Односторонний перелом тела челюсти
Открытая вестибулярно-небная пластинка с втулками для внеротовых стержней	Аппарат укрепляют внеротовыми стержнями на ортопедической гипсовой шапочке	При переломах верхней челюсти с дефектом и малым количеством опорных зубов
Колпачковая шина с втулкой, на которой стержнем укрепляют поддерживающую щечную пластинку	Пластинка создается свободной моделировкой, ориентиром для ее величины и формы служит неповрежденная челюсть. На середине поверхности, прилегающей к щеке, моделируется валик высотой 1 мм, который формирует канал в рубцовой ткани и служит опорой для протеза	При одностороннем переломе верхней челюсти с дефектом и достаточным количеством опорных зубов
Кольцевая назубная шина по Лимбергу	Гильзы (кольца), припаянные к коронкам или кольцам дуга из ортодонтической проволоки 1,5–2 мм толщиной. Фиксация колец на устойчивые зубы, снятие слепков с кольцами, отливка моделей, пайка шины, отбеливание,	При переломах верхней челюсти с недостаточным количеством зубов, низкими

	полировка, фиксация на зубы.	клиническими коронками
Открытая наддесневая шина с репонирующей петлей, фиксируемая посредством внеротовых стержней на гипсовой ортопедической шапочке	По слепку отливают модель, на которой четко очерчивают величину отдельных фрагментов. На вестибулярной поверхности шины устанавливают канюли для внеротовых стержней. На внеротовых стержнях с каждой стороны выгнуты 2–3 петли для крепления алюминиевой проволоки к головной гипсовой шапочке	Двусторонний перелом верхней челюсти с наличием большого количества зубов на челюсти и отсутствии дефекта неба
Стандартный комплект Збаржа	Стальная внутриротовая проволочная шина, внеротовые стержни, опорная головная повязка, боковые металлические планки, 4 соединительных стержня, 8 соединительных зажимов, лигатурная проволока, зажимы, коронковые ножницы. Подготовка шины с помощью щипцов и плоскогубцев в соответствии с индивидуальными анатомическими особенностями зубного ряда. Фиксация внутриротовой проволочной шины к зубам лигатурной проволокой. Накладывание опорной головной повязки. При беззубой челюсти шина-дуга используется как основание, на которое может быть наложена пластинка из самотвердеющей пластмассы	Суббазальные переломы верхней челюсти со смещением при наличии большого количества зубов (накладывается на 2–3–5 недель). Сочетанные переломы верхней и нижней челюсти (на нижнюю челюсть проволочная шина с зацепными петлями).
Шина Гуннинга Шина Лимберга	Разборная, укрепляется на зубах кламмерами. На окклюзионной поверхности нижней челюсти шины делают шипы, на окклюзионной поверхности верхней части углубления для них. После очередного введения шин и фиксации подбородочной пращей нижней челюсти образуется замок.	Переломы нижней челюсти при условии наличия одного или нескольких зубов, не позволяющих ввести шину Порта
Шина Порта	Слепочный материал, воск базисный, гипс, спиртовка, шпатель для воска, 2 кюветы, ложки слепочные. Снятие слепков, изготовление базисов с окклюзионными валиками, определение центрального соотношения челюстей гипсовая модель в окклюдаторе, моделирование шины моноблоком из воска с отверстием во фронтальной области 1,5 x 2,5 см для приема пищи. Замена воска на пластмассу. Применяется в сочетании с пращевидной повязкой	При переломах беззубых верхних и нижних челюстей без смещения
Аппарат для репозиции верхней челюсти	Стальной стержень толщиной 2,5–3 мм, спаянный с пластинкой длиной 30 см. Алюминиевая проволока толщиной 2 мм, резиновая тяга, гипс, бинт. Репозиция	Переломы верхней челюсти со смещением

	<p>отломков верхней челюсти вперед достигается внеротовым стержнем, укрепленным на гипсовой шапочке. К нему подтягивают заранее подготовленную внутриротовую шину. При нагромождении отломков устанавливают назубную шину с петлей. Репозиция кверху достигается наложением резиновой тяги между гипсовой шапочкой и внеротовыми стержнями. При одностороннем смещении челюсти хорошую репозицию можно получить установлением резиновой прокладки между зубами отломка и антагонистами. Тягу осуществляют между мягкой головкой шапочкой и пращой.</p>	
--	--	--

Изготовление шины Ванкевич М.М.

Шина Ванкевич состоит из верхнего базиса, укрепляющегося на верхней челюсти. При беззубой верхней челюсти шина представляет базис протеза, фиксирующийся на челюсти благодаря адгезии и клапанной зоне. При наличии зубов базис изготавливается в виде шины Вебера. К этому базису приваривают вертикальные отростки, которые опускаются книзу, касаются наружными поверхностями язычных поверхностей отломков нижней челюсти и, таким образом, удерживают отломки в правильном положении.

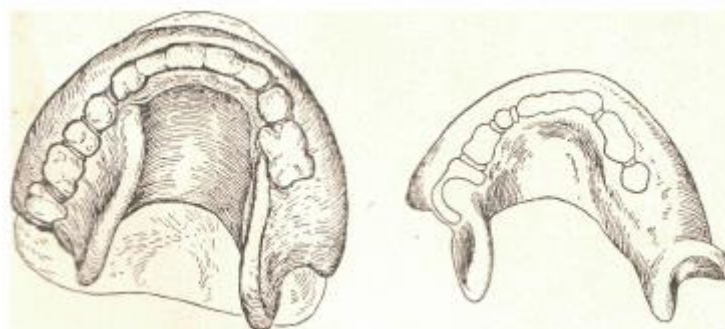
Методика изготовления этой шины дается автором в трех вариантах в зависимости от положения отломков.

1. Если лечение было проведено правильно и подвижные отломки с одиночными зубами могут быть разведены и установлены в правильное положение, шина изготавливается сразу вместе с опорными плоскостями.

Для изготовления нужна модель верхней челюсти, частичные модели каждого отломка в восковые прикусные валики, по которым, согласно внутриротовым соотношениям, устанавливаются в артикулятор перечисленные модели.

2. При беззубых отломках сначала изготавливается по слепку и проверяется верхнечелюстной шаблон из пластмассы. Для установки каждого отломка в правильное положение на противоположную ему поверхность шаблона прикрепляется буфер из размягченной слепочной массы. Когда пациент прижимает отведенный отломок к верхней челюсти, наружная поверхность буфера контурируется соответственно поверхности отводимого отломка. По завершении формовки и отделки слепочная масса заменяется пластмассой АКР-7.

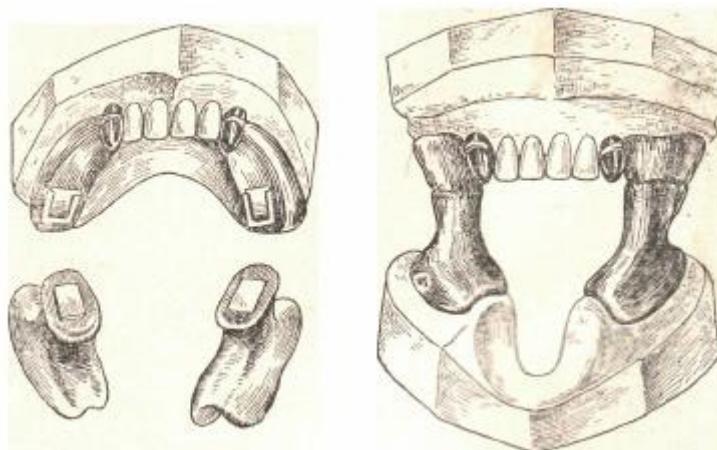
3. При сросшихся в неправильном положении отломках изготавливается верхнечелюстная шина с опорной плоскостью для одного из них при максимальном его отведении, без учета смещения другого отломка. После пробного ношения шины она устанавливается на гипс (подлиток), затем после затвердения гипса проверенная опорная плоскость с минимальной частью верхнечелюстной шины отпиливается и составляется на модели. На большей части шины, снятой с модели, формируется опора для отломка с другой стороны также при максимальном его отведении и без учета положения другого отломка. После сварки эта вторая сформированная часть шины проверяется пробным ношением. Затем обе врозь проверенные части устанавливаются на гипсовом подлитке и свариваются в одно целое. В этом виде при широком стоянии опорных плоскостей шина может быть наложена только после полного разведения отломков при помощи оперативного вмешательства.



А

Б

Внутриротовой аппарат Ванкевич для вправления и закрепления отломков нижней челюсти: А – аппарат на модели; Б – без модели.



А

Б

Аппарат для внутриротового закрепления отломков беззубой нижней челюсти при отсутствии жевательных зубов на верхней челюсти (по автору): А – детали аппарата; Б – аппарат на модели.

Изготовление шины Тигерштедта.

Вот уже более 100 лет успешно применяют гнутые проволочные назубные шины, разработанные еще в период первой мировой войны зубным врачом киевского военного госпиталя С.С. Тигерштедтом (1915). Им было предложено большое количество различных конструкций шин: простая скоба (сейчас называется гладкая шина-скоба), опорная скоба (шина с зацепными петлями), ретенционная скоба (шина с распорочным изгибом), различные варианты скоб с плоскостями, шины с наклонными плоскостями и шарнирами, с рычагами различных принципов действия для перемещения отломков при застарелых переломах, фиксационные пломбочки, якорные скобы и др. Как указывал сам автор, его система позволяла «...быстро, без слепков, без моделей, без колец, гаек и винтов, без пайки и штамповки, без вулканизации сделать все, что нужно».

Шины Тигерштедта совершили настоящий переворот в отечественной и зарубежной травматологии. Это было связано с тем, что данный метод лечебной иммобилизации отличается относительно малой травматичностью, простотой, высокой эффективностью и дешевизной используемых материалов.

Со временем, в процессе клинического отбора, сохранились и успешно применяются следующие гнутые проволочные назубные шины: гладкая шина-скоба, шина с распорочным изгибом, шина с зацепными петлями и очень редко — шина с наклонной плоскостью.

Для изготовления назубных шин необходимы следующие материалы: алюминиевая проволока диаметром 1,8–2 мм и длиной 12–15 см (в случае большой жесткости ее необходимо прокалить и медленно охладить); бронзо-алюминиевая проволока диаметром

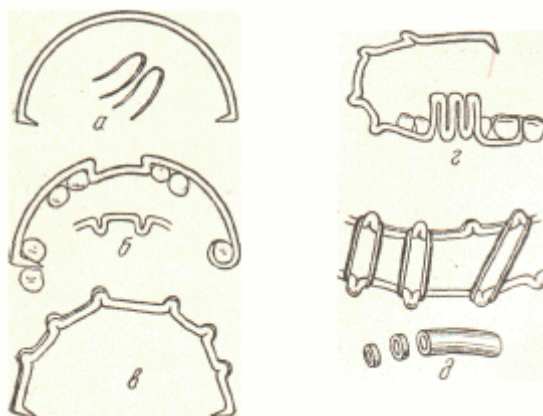
0,5–0,6 мм или проволока из нержавеющей стали диаметром 0,4–0,5 мм; инструменты: крампонные щипцы, анатомический пинцет, кровоостанавливающий зажим Бильрота (без зубчиков) или Кохера (с зубчиками), зуботехнические ножницы для резания металла, напильник.

Общие правила при наложении назубных шин:

- подкожно вести 0,5 мл 0,1 % раствора атропина для удобства работы в связи с уменьшением саливации;
- выполнить местное обезболивание, лучше проводниковое;
- начинать изгибание шины с левой стороны челюсти больного (для левшей — с правой); некоторые авторы рекомендуют начинать изгибание шины со стороны перелома;
- шину изгибать пальцами левой руки, удерживая проволоку в правой руке крампонными щипцами (для левшей — наоборот);
- крампонные щипцы располагать на границе проволоки (заготовки) и изогнутого участка шины, предохраняя его от деформации;
- после примерки шины к зубам изгибать ее только вне полости рта;
- изготовленная шина должна обязательно прилегать к каждому зубу хотя бы в одной точке и располагаться между десневым краем и экватором зуба;
- шину зафиксировать к каждому включенному в нее зубу лигатурной проволокой;
- закручивать лигатурную проволоку только в направлении движения часовой стрелки (так договорились все врачи).

Это обеспечивает преемственность при уходе за шиной, подтягивании и ослаблении лигатуры.

Начинают изготовление шины с изгибания большого зацепного крючка или зацепного шипа. При изгибании шины алюминиевую проволоку фиксируют крампонными щипцами, а изгибают ее, прижимая проволоку пальцами к щечкам щипцов, чтобы избежать деформации подогнанного к зубам участка шины. Во рту шину примеряют, а изгибают ее вне рта пациента. Для примерки изогнутого участка шины его прикладывают к зубам пациента и фиксируют пальцами правой руки в области большого зацепного крючка или зацепного шипа, т.е. в участке уже изготовленной шины. Это условие весьма существенно. Нельзя примерять шину, удерживая ее за выступающий изо рта участок проволоки, так как это приводит к неправильному размещению шины на зубах. Изготовив шину на одну половину челюсти, переходят к ее изгибанию на другой половине. При этом длинный конец проволоки заготовки необходимо отогнуть на 180°, оставляя ее кусок, достаточный для изготовления второй половины шины.



Проволочная шина по Тигерштедту: а – проволочная дуга и лигатура; б – положение дуги при дефектах; в – зацепные петли; г – ограничитель сдвига; д – резиновые кольца и межчелюстная тяга.

СИТУАЦИОННЫЕ ЗАДАЧИ

1. Пациентка С., 72 года, перелом беззубой верхней челюсти. На рентгенограмме выявлен суббазальный перелом. Определите способ ортопедического лечения.

2. Пациентка Ш., 25 лет, доставлена в стоматологическую клинику с суборбитальным переломом верхней челюсти справа. Объясните возможные варианты ортопедического лечения.

3. Пациент И., 50 лет, поступил в клинику с переломом верхней челюсти Ле Фор 1. На челюсти имеются частичные дефекты зубного ряда. Клинические коронки зубов небольшого размера. Обоснуйте план ортопедического лечения.

4. Пациент Р., 55 лет, одновременный перелом верхней и нижней беззубых челюстей. Составьте план ортопедического лечения.

5. Пациентка У., 20 лет, поступила с невыясненным переломом верхней челюсти. На челюсти имеются частичные дефекты зубного ряда. Обоснуйте план ортопедического лечения.

6. Пациент Н., 38 лет, поступил с диагнозом перелом тела нижней челюсти со смещением. На челюсти имеются частичные дефекты зубного ряда. Составьте и обоснуйте план ортопедического лечения.

ЛИТЕРАТУРА

Основная литература

1. Лекционный материал
2. Ортопедическая стоматология : учебник. В 2 ч. Ч. 2 / С.А. Наумович [и др.] ; под общей ред. С.А. Наумовича, А.С. Борунова, С.С.Наумовича.– Минск : Вышэйшая школа, 2020. – С.296-300..

Дополнительная литература

3. Челюстно-лицевая ортопедия : учеб.-метод. пособие / С. А. Наумович [и др.]. – 2-е изд., доп. – Минск : БГМУ, 2011. – 91 с.

ЗАНЯТИЕ 16

Тема: Защита истории болезни. Зачет

Цель занятия: обсудить со студентами правильность и качество написания, оформления и ведения истории болезни. Оценить уровень теоретических знаний и практических навыков студентов.

ВОПРОСЫ, НЕОБХОДИМЫЕ ДЛЯ УСВОЕНИЯ ТЕМЫ:

1. Методы обследования стоматологических пациентов.
2. Способы протезирования пациентов с различными патологиями зубочелюстной системы.
3. Материалы, применяемые для изготовления зубных протезов в клинике ортопедической стоматологии.

КОНТРОЛЬНЫЕ ВОПРОСЫ:

1. Научно-практическое значение истории болезни. Схема написания истории болезни.
2. Оценка гигиенического состояния полости рта и индексная оценка состояния тканей периодонта. Одонтопарадонтограмма.
3. Методы исследования, применяемые при диагностике заболеваний у ортопедических пациентов.
4. Этиология, клиника, диагностика, особенности ортопедического лечения при частичной вторичной адентии.
5. Этиология, клиника, диагностика, особенности ортопедического лечения полной вторичной адентии.
6. Этиология, клиника, диагностика, особенности ортопедического лечения при заболеваниях слизистой оболочки полости рта.

ЛИТЕРАТУРА

Основная литература

1. Лекционный материал
2. Ортопедическая стоматология : учебник. В 2 ч. Ч.1 / С.А. Наумович [и др.] ; под общей ред. С.А. Наумовича, С.В. Ивашенко, С.Н. Пархамовича.- Минск: Вышэйшая школа, 2019.- С. 71-101.
3. Ортопедическая стоматология : учебник. В 2 ч. Ч. 2 / С.А. Наумович [и др.] ; под общей ред. С.А. Наумовича, А.С. Борунова, С.С.Наумовича.– Минск : Вышэйшая школа, 2020. – 332 с.

Дополнительная литература

4. Методика написания истории болезни в клинике ортопедической стоматологии : учеб.-метод. пособие / С.А. Наумович и др. – Минск : БГМУ, 2008. – 47с.