


**МИНИСТЕРСТВО ЗДРАВООХРАНЕНИЯ РЕСПУБЛИКИ БЕЛАРУСЬ  
УЧРЕЖДЕНИЕ ОБРАЗОВАНИЯ  
«БЕЛОРУССКИЙ ГОСУДАРСТВЕННЫЙ МЕДИЦИНСКИЙ  
УНИВЕРСИТЕТ»**

*Кафедра ортопедической стоматологии и ортодонтии*

**УТВЕРЖДАЮ**

Заведующий кафедрой  
ортопедической стоматологии и  
ортодонтии



Я.И.Тимчук

30.08.2024

**Учебная дисциплина  
«НЕСЪЕМНОЕ ПРОТЕЗИРОВАНИЕ»**

к практическим занятиям со студентами 3-го курса 5 семестра

Обсуждено на заседании кафедры  
ортопедической стоматологии и  
ортодонтии  
(протокол № 1 от 30.08.2024)

**Минск БГМУ**

УО «БЕЛОРУССКИЙ ГОСУДАРСТВЕННЫЙ МЕДИЦИНСКИЙ УНИВЕРСИТЕТ»,  
**АТТЕСТАЦИОННЫЙ ЛИСТ**  
**ПРАКТИЧЕСКИХ НАВЫКОВ ПО ДИСЦИПЛИНЕ НЕСЪЕМНОЕ ПРОТЕЗИРОВАНИЕ**

Курс **3** Семестр **5** Группа

Фамилия Имя Отчество \_\_\_\_\_

ФИО преподавателя	ФИО членов аттестационной комиссии		Дата		
Запланированное усвоение практических навыков	Значение в баллах	Отметки о выполнении ("да", "нет")		Комиссия	Количество баллов
		студент	преподаватель		
1.Использовать методы обследования:					
1.1 Опрос	2				
1.2 Оценка лицевых признаков	2				
1.3 Осмотр полости рта, проведение инструментальных исследований	3				
1.4 Определение ИРОПЗ	2				
1.5.определение жевательной эффективности (по Агапову)	2				
2.Определить показания к проведению:					
2.1 Санации полости рта	2				
2.2 Специальных хирургических мероприятий	2				
3.Анализ исследований и постановка диагноза при дефектах твердых тканей зубов	2				
4.Определение показаний к протезированию дефектов твердых тканей зубов и зубных рядов:					
4.1 Вкладками	3				
4.2 Искусственными коронками:					
4.2.1 Металлическими	4				
4.2.2 Пластмассовыми	4				
4.2.3 Комбинированными	4				
4.3 Штифтовыми конструкциями	4				
5.Выбор метода обезболивания	3				
6.Выполнение отдельных этапов лечения:					
6.1 Подготовка полостей под вкладку на фантоме	5				
6.2 Моделировка вкладок прямым методом					
6.2.1 восстановительных	5				
6.2.2 культевых штифтовых	5				
6.3 Препарирование зубов под искусственные коронки:					
6.3.1 Металлические	3				
6.3.2 Пластмассовые	4				
6.3.3 Комбинированные	4				
6.3.4. Безметалловые	4				
6.4 Получение слепков:					
6.4.1 Гипсом	4				
6.4.2 Альгинатными материалами	4				
6.4.3 Двойных	5				
6.5 Изготовление моделей	3				
6.6 Фиксация центральной окклюзии	3				
6.7 Припасовка несъемных протезов	5				
6.8 Фиксация несъемных протезов	4				
7.Ведение медицинской документации	3				

**Сумма баллов**  **Оценка**

Подписи:

**УТВЕРЖДАЮ**

Заведующий кафедрой  
ортопедической стоматологии и  
ортодонтии



Я.И.Тимчук

30.08.2024

**КРИТЕРИИ ОЦЕНКИ ЗНАНИЙ СТУДЕНТОВ ПО 10-БАЛЬНОЙ ШКАЛЕ****10 баллов – десять:**

- систематизированные, глубокие и полные знания по всем разделам учебной программы по дисциплине «Несъемное протезирование», а также **по основным вопросам**, выходящим за ее пределы;
- **точное** использование научной терминологии (в том числе на иностранном языке), стилистически грамотное, логически правильное изложение ответа на вопросы по дисциплине «Несъемное протезирование»;
- **безупречное владение** инструментарием для дисциплины «Несъемное протезирование», умение его эффективно использовать в постановке и решении научных и профессиональных задач;
- **выраженная способность** самостоятельно и творчески решать сложные проблемы в нестандартной ситуации в дисциплине «Несъемное протезирование»;
- **полное и глубокое усвоение основной и дополнительной** литературы, рекомендованной учебной программой по дисциплине «Несъемное протезирование»;
- **умение ориентироваться** в теориях, концепциях и направлениях по дисциплине «Несъемное протезирование» и давать им критическую оценку, использовать научные достижения других стоматологических дисциплин;
- **творческая самостоятельная работа** на практических, лабораторных занятиях по дисциплине «Несъемное протезирование», **активное** участие в групповых обсуждениях, высокий уровень культуры исполнения заданий.

**9 баллов – девять:**

- систематизированные, глубокие и полные знания по всем разделам учебной программы по дисциплине «Несъемное протезирование»;
- точное использование научной терминологии (в том числе на иностранном языке), стилистически грамотное, логически правильное изложение ответа на вопросы;
- **владение** инструментарием для дисциплины «Несъемное протезирование», умение его эффективно использовать в постановке и решении научных и профессиональных задач;
- **способность** самостоятельно и творчески решать сложные проблемы в нестандартной ситуации в рамках учебной программы для дисциплины «Несъемное протезирование»;
- **полное усвоение основной и дополнительной** литературы, рекомендованной учебной программой по дисциплине «Несъемное протезирование»;
- **умение ориентироваться в основных** теориях, концепциях и направлениях по дисциплине «Несъемное протезирование» и давать им критическую оценку;
- **самостоятельная работа** на практических, лабораторных занятиях по дисциплине «Несъемное протезирование», **творческое** участие в групповых обсуждениях, высокий уровень культуры исполнения заданий.

**8 баллов – восемь:**

- систематизированные, глубокие и полные знания по всем разделам учебной программы по дисциплине «Несъемное протезирование»;
- использование научной терминологии (в том числе на иностранном языке), лингвистически и логически правильное изложение ответа на вопросы, умение делать **обоснованные** выводы;

- **владение** инструментарием для дисциплины «Несъемное протезирование», умение его использовать в постановке и решении научных и профессиональных задач;
- **способность** самостоятельно решать сложные проблемы в рамках учебной программы по дисциплине «Несъемное протезирование»;
- **усвоение основной и дополнительной** литературы, рекомендованной учебной программой по дисциплине «Несъемное протезирование»;
- **умение ориентироваться в основных** теориях, концепциях и направлениях по дисциплине «Несъемное протезирование» и давать им критическую оценку;
- **самостоятельная работа** на практических, лабораторных занятиях, участие в групповых обсуждениях, высокий уровень культуры исполнения заданий по дисциплине «Несъемное протезирование».

#### **7 баллов – семь:**

- систематизированные и полные знания по всем разделам учебной программы по дисциплине «Несъемное протезирование»;
- использование научной терминологии, стилистически грамотное, логически правильное изложение ответа на вопросы, умение делать **обоснованные** выводы;
- **владение** инструментарием для дисциплины «Несъемное протезирование», умение его использовать в решении учебных и профессиональных задач;
- **свободное владение типовыми решениями** в рамках учебной программы по дисциплине «Несъемное протезирование»;
- **усвоение основной и необходимой дополнительной** литературы, рекомендованной учебной программой по дисциплине «Несъемное протезирование»;
- **умение ориентироваться в основных** теориях, концепциях и направлениях по дисциплине «Несъемное протезирование» и давать им сравнительную оценку;
- **самостоятельная работа** на практических, лабораторных занятиях, участие в групповых обсуждениях, высокий уровень культуры исполнения заданий по дисциплине «Несъемное протезирование».

#### **6 баллов – шесть**

- **достаточно** полные и систематизированные знания в объеме учебной программы по дисциплине «Несъемное протезирование»;
- использование необходимой научной терминологии, стилистически грамотное, логически правильное изложение ответа на вопросы, умение делать **обоснованные** выводы по дисциплине «Несъемное протезирование»;
- **владение** инструментарием для дисциплины «Несъемное протезирование», умение его использовать в решении учебных и профессиональных задач;
- **способность** самостоятельно применять типовые решения в рамках учебной программы по дисциплине «Несъемное протезирование»;
- **усвоение основной** литературы, рекомендованной учебной программой по дисциплине «Несъемное протезирование»;
- **умение ориентироваться в базовых** теориях, концепциях и направлениях по дисциплине «Несъемное протезирование» и давать им сравнительную оценку;
- **активная самостоятельная работа** на практических, лабораторных занятиях, **периодическое** участие в групповых обсуждениях, **высокий уровень культуры** исполнения заданий по дисциплине «Несъемное протезирование».

#### **5 баллов – пять:**

- достаточные знания в объеме учебной программы по дисциплине «Несъемное протезирование»;
- использование научной терминологии, стилистически грамотное, логически правильное изложение ответа на вопросы, умение делать выводы;
- **владение** инструментарием для дисциплины «Несъемное протезирование», умение его использовать в решении учебных и профессиональных задач;

- **способность** самостоятельно применять типовые решения в рамках учебной программы по дисциплине «Несъемное протезирование»;
- **усвоение основной** литературы, рекомендованной учебной программой по дисциплине «Несъемное протезирование»;
- **умение ориентироваться в базовых** теориях, концепциях и направлениях по дисциплине «Несъемное протезирование» и давать им сравнительную оценку;
- **самостоятельная работа** на практических, лабораторных занятиях, участие в групповых обсуждениях, **высокий уровень культуры** исполнения заданий по дисциплине «Несъемное протезирование».

#### **4 балла – четыре, ЗАЧТЕНО:**

- достаточный объем знаний в рамках образовательного стандарта;
- **усвоение основной** литературы, рекомендованной учебной программой по дисциплине «Несъемное протезирование»;
- использование научной терминологии, стилистическое и логическое изложение ответа на вопросы, умение делать выводы без существенных ошибок по дисциплине «Несъемное протезирование»;
- **владение** инструментарием для дисциплины «Несъемное протезирование», умение его использовать в решении стандартных (типовых) задач;
- **умение** под руководством преподавателя решать стандартные (типовые) задачи по дисциплине «Несъемное протезирование»;
- **умение ориентироваться в основных** теориях, концепциях и направлениях по дисциплине «Несъемное протезирование» и давать им оценку;
- **работа** под руководством преподавателя на практических, лабораторных занятиях, допустимый **уровень культуры** исполнения заданий по дисциплине «Несъемное протезирование».

#### **3 балла – три, НЕЗАЧТЕНО:**

- недостаточно полный объем знаний в рамках образовательного стандарта;
- **знание части основной** литературы, рекомендованной учебной программой по дисциплине «Несъемное протезирование»;
- использование научной терминологии, изложение ответа на вопрос с существенными лингвистическими и логическими ошибками по дисциплине «Несъемное протезирование»;
- **слабое владение** инструментарием для дисциплины «Несъемное протезирование», некомпетентность в решении стандартных (типовых) задач;
- **неумение ориентироваться в основных** теориях, концепциях и направлениях по дисциплине «Несъемное протезирование»;
- **пассивность** на практических, лабораторных занятиях, низкий **уровень культуры** исполнения заданий по дисциплине «Несъемное протезирование».

**Уровень недостаточный для текущей и итоговой аттестации,** допускается повторная текущая аттестация при соответствующей самостоятельной работе студента.

#### **2 балла – два, НЕЗАЧТЕНО:**

- **фрагментарные знания** в рамках образовательного стандарта;
- **знания отдельных** литературных источников, рекомендованных учебной программой по дисциплине «Несъемное протезирование»;
- неумение использовать научную терминологию по дисциплине «Несъемное протезирование», наличие в ответе **грубых стилистических и логических ошибок**;
- **пассивность** на практических, лабораторных занятиях, низкий **уровень культуры** исполнения заданий по дисциплине «Несъемное протезирование».

**Уровень недостаточный для текущей и итоговой аттестации,** допускается повторная текущая аттестация при значительной самостоятельной работе студента по по дисциплине «Несъемное протезирование».

#### **1 балл – один, НЕЗАЧТЕНО:**

- **отсутствие приращения знаний и компетентности** в рамках образовательного стандарта или отказ от ответа;

- **использование запрещенный (несанкционированных) материалов и методов.**

**Студент повторно не аттестуется и представляется к отчислению из высшего учебного заведения.**

**ПЛАН ПРОВЕДЕНИЯ ПРАКТИЧЕСКИХ ЗАНЯТИЙ**  
**3 курс, 5 семестр.**

<b>№№ п/п</b>	<b>Этапы практического занятия</b>	<b>Время в мин.</b>
1.	Организационный этап	<b>10</b>
2.	Контроль исходного уровня знаний	<b>20</b>
3.	Обучающий этап	<b>35</b>
4.	Отработка практического навыка	<b>90</b>
5.	Контроль уровня усвоения знаний или освоения практического навыка	<b>35</b>
6.	Заключительный этап	<b>10</b>

Применение: занятия проводятся в ортопедическом кабинете.  
Общая продолжительность занятий – **5 академических часов, 200 минут**

## ЛИТЕРАТУРА

**Основная:**

1. Ортопедическая стоматология : учебник. Ч. 1. / Под ред. С.А. Наумовича, С.В. Ивашенко, С.Н. Пархамовича. – Минск : Вышэйшая школа, 2019. – 300 с.

2. Ортопедическая стоматология : учебник. Ч. 2. / С.А. Наумович [и др.]. Под общей ред. С.А. Наумовича, А.С. Борунова, С.С.Наумовича – Минск : Вышэйшая школа, 2020. – 332 с.

**Дополнительная:**

3. Аллергические реакции в ортопедической стоматологии : учебно-методическое пособие / С.А. Наумович [и др.]. – Минск : БГМУ, 2018. – 47 с.

4. Величко, Л.С. Гиперестезии полости рта : монография. – Минск : БГМУ, 2019. – 82 с.

5. Виниры (ламинаты) : учебно-методическое пособие / С.А. Наумович [и др.]. – Минск : БГМУ, 2020. – 51 с.

6. Наумович, С.А. Непереносимость включений зубных протезов и гальванические проявления в полости рта : учебно-методическое пособие / С.А. Наумович [и др.]. – Минск : БГМУ, 2019. – 35с.

7. Определение цвета зубов в клинике ортопедической стоматологии: учебно-методическое пособие / С.А. Наумович [и др.]. – 2-е изд. – Минск : БГМУ, 2020. – 47 с.

8. Особенности ортопедического лечения пациентов при хронических заболеваниях слизистой оболочки полости рта : учебно-методическое пособие / С.А. Наумович [и др.]. – Минск : БГМУ, 2019. – 28 с.

9. Пархамович, С.Н. Особенности подготовки к фиксации безметалловых конструкций зубных протезов. Материалы для фиксации : учебно-методическое пособие / С.Н. Пархамович. – Минск : БГМУ, 2017. – 20 с.

10. Препарирование зубов под современные виды ортопедических конструкций : учебно-методическое пособие / Наумович С.А. [и др.]. – Минск : БГМУ, 2020. – 32 с.

11. Применение лазерных технологий в практике ортопедической стоматологии : учебно-методическое пособие / С.А. Наумович [и др.]. – Минск : БГМУ, 2021. – 56 с.

12. Применение стекловолоконных штифтов в ортопедической стоматологии: учебно-методическое пособие / Наумович С.А. [и др.]. – Минск : БГМУ, 2020. – 44 с.

13. Применение ультразвука в ортопедической стоматологии : учебно-методическое пособие / С.А. Наумович [и др.]. – Минск : БГМУ, 2018. – 28 с.

14. Штифтовые конструкции и системы для лечения дефектов коронок зубов : учебно-методическое пособие / С. А. Наумович [и др.]. – Минск : БГМУ, 2022. – 56 с.



## ЗАНЯТИЕ 1

**Тема:** Подготовка полости рта к протезированию. Методы обезболивания при препарировании зубов.

Выбор лекарственного средства и метода обезболивания.

**Цель занятия:** рассмотреть основы медицинской этики и деонтологии в клинике ортопедической стоматологии, а также мероприятия по подготовке полости рта к протезированию; научить выбирать и применять различные методики обезболивания и лекарственные средства при препарировании твердых тканей зубов.

### ЗАДАЧИ ЗАНЯТИЯ:

1. Ознакомиться с основами медицинской этики и деонтологии в клинике ортопедической стоматологии.
2. Научиться определять мероприятия по подготовке полости рта к протезированию.
3. Ознакомиться с различными методиками обезболивания при препарировании твердых тканей зубов.
4. Овладеть практическими навыками по применению различных методик обезболивания и лекарственных средств при препарировании твердых тканей зубов.

### ТРЕБОВАНИЯ К ИСХОДНОМУ УРОВНЮ ЗНАНИЙ

Для полного усвоения темы студенту необходимо повторить:

1. Анатомическое строение челюстей и периодонта.
2. Методы обследования стоматологических пациентов.
3. Особенности иннервации и кровоснабжения верхней и нижней челюстей.
4. Морфологические изменения в костной ткани челюстей после утраты зубов.

### КОНТРОЛЬНЫЕ ВОПРОСЫ ИЗ СМЕЖНЫХ ДИСЦИПЛИН:

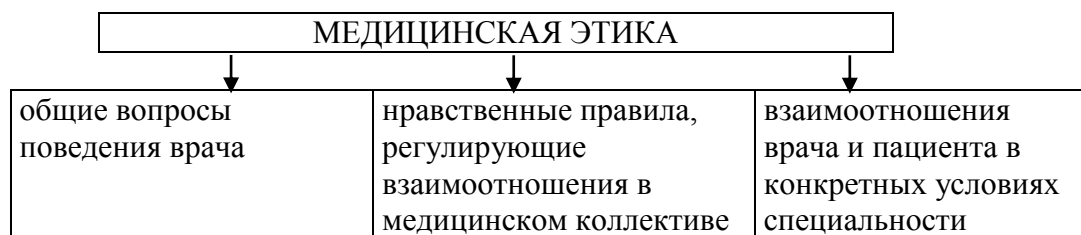
1. Анатомическое строение нижней челюсти.
2. Анатомическое строение верхней челюсти.
3. Анатомическое строение периодонта.
4. Основные методы обезболивания в стоматологии.
5. Основные методы обследования стоматологических пациентов.

### КОНТРОЛЬНЫЕ ВОПРОСЫ:

1. Составляющие медицинской этики. Этические проблемы в стоматологии и методы их решения.
2. Подготовка полости рта к протезированию.
3. Характер реакций, наблюдаемых в ответ на препарирование зубов. Объяснить необходимость медикаментозной подготовки пациентов перед препарированием зубов.
4. Методы обезболивания и выбор лекарственных средств при препарировании зубов.
5. Методы инъекционной анестезии и показания к их применению в зависимости от количества и топографии зубов, подлежащих препарированию?
6. Возможные осложнения при препарировании зубов и их профилактика.

**Медицинская деонтология** — это совокупность этических норм и принципов поведения медицинских работников при выполнении своих профессиональных обязанностей

### Схема: “ Составляющие медицинской этики”



### Схема: “ Этические проблемы в стоматологии”

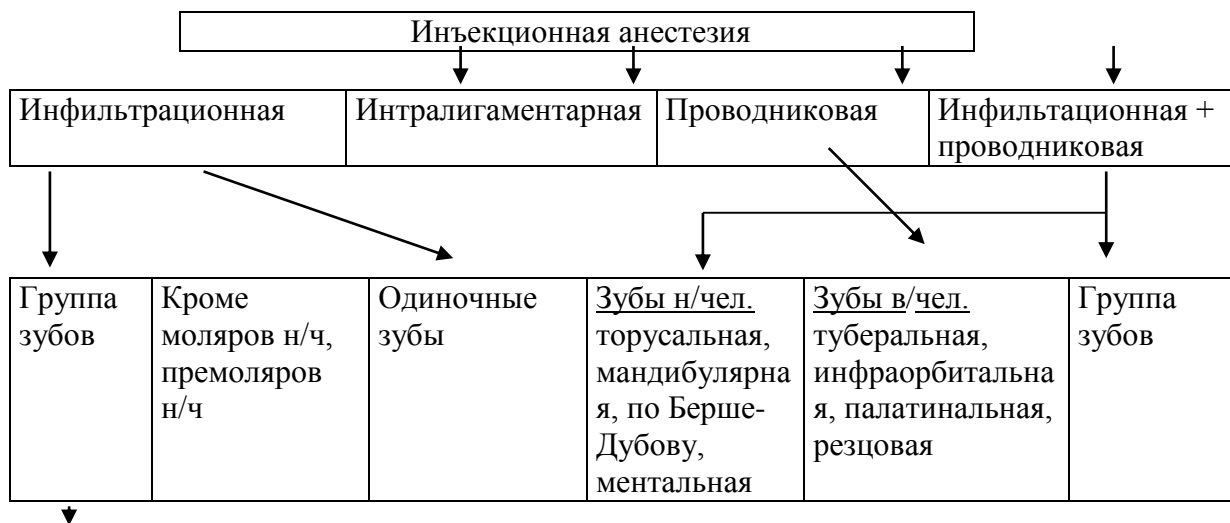
Классификация профессионально-этических проблем	Конфликтующие Стороны	Пример
Индивидуальная	Врач в себе	Врач знает о допущенной им диагностической ошибке, но пациент и коллеги о ней не знают
врачебная	Врач – пациент	Допущена ошибка при диагностике пульпита, в результате чего возникло осложнение, что стало известно пациенту от другого врача
Коллегиальная	Врач – врач	Врач не согласен с материалами разбора случая его диагностической ошибки, представленными на врачебную конференцию его коллегой
Бригадная	Врач – младший персонал	Несмотря на неоднократные замечания врача, медсестра нарушает режим стерилизационной обработки инструментария
Общественная	Врач – население	Население информировано о том, что врач не использует современные методы лечения
Административная	Врач – администрация	Руководствуясь интересами пациентов, администрация ставит дежурство в выходной день врачу, имеющему маленького ребенка
Коллективная	Врач – коллектив	Врач не согласен с решением коллектива об отказе, о выдаче ему рекомендации для получения высшей категории
Социальная	Врачебное общество – население	Население не поддерживает рекомендации врачебного общества фторировать питьевую воду с целью профилактики кариеса

**Схема: “ Основные модели построения взаимоотношений врача и пациента”**

<b>Модель</b>	<b>Роль врача</b>	<b>Описание модели</b>
<b>Активно-пассивная</b>	Выполняет свою работу без участия пациента	Основана на представлении, что врач лучше знает, что надо пациенту. Пациент не может участвовать в принятии решений
<b>Покровительственная</b>	Объясняет пациенту, что необходимо сделать, чтобы помочь ему. Выполняет роль наставника	Пациенту сообщается лишь та информация, которая, по мнению врача, необходима
<b>Информативная</b>	Роль компетентного технического эксперта	Врач доносит до пациента всю информацию, а пациент сам выбирает
<b>Интерпретивная</b>	Консультирует пациента и помогает ему принять решение. Выполняет роль советника	Предполагается, что пациент нуждается лишь в уточнении с помощью врача того, что с ним происходит. Решение будет принимать он сам
<b>Совещательная (договорная)</b>	Вовлекает пациента в обсуждение, в течение которого помогает ему осознать приоритеты, касающиеся здоровья	Исходит из представления, что врач может активно влиять на формирование мнения пациента и помочь ему принять правильное решение



### Схема ООД: “Применение методов инъекционной анестезии в зависимости от количества и расположения зубов”



Разновидности инфильтрационной анестезии: подслизистая, субпериостальная, внутрикостная, интракапиллярная, интрапульпарная.

### Схема: “Длительность действия местных анестетиков”

Название анестетика	Длительность анестезии (в минутах) без вазоконстриктора	Длительность анестезии (в минутах) с вазоконстриктором
новокаин	15-30	30-40
лидокаин	30-60	120-130
мепивукаин	45-90	120-360
прилокаин	30-90	120-360
артикаин	60	180
бупивакаин	120-240	180-240

### СИТУАЦИОННЫЕ ЗАДАЧИ

1. Пациент испытывает страх, волнение перед предстоящим препарированием зубов. Какими способами можно снять это напряжение?

2. Предстоит одновременно (в одно посещение) препарирование витальных зубов 16,14, 25,27 под металлические коронки. Какой вид анестезии показан в этих условиях?

3. Предстоит препарирование зубов 13,12,26. Пациент страдает эпилепсией. В анамнезе выявлена непереносимость к местным анестетикам. Какой вид обезболивания показан пациенту?

4. При препарировании зубов 31,32,33 инфильтрационное обезболивание 2% раствором новокаина оказалось неэффективным. Ваше решение?

5. С целью уменьшения болевой чувствительности при препарировании витальных зубов нижней челюсти карборундовой шлифовальной головкой врач использовал аппарат ЭЛОЗ-1, электроды которого были подсоединены в соответствии с инструкцией. При препарировании зубов лечебный эффект не был достигнут. Укажите места расположения электродов и возможные причины неэффективности обезболивания.

## ЛИТЕРАТУРА

### Основная литература

15. Ортопедическая стоматология: учебник. В 2 ч. Ч.1/ Под ред. С.А. Наумовича, С.В. Ивашенко, С.Н. Пархамовича.- Минск: Выш. шк., 2019. - С.51-70.

### Дополнительная литература

16. Аллергические реакции в ортопедической стоматологии : учеб.-метод. пособие / С.А. Наумович и др. – Минск : БГМУ, 2018. – 47 с.

17. Величко Л.С. Гиперестезии полости рта : монография. – Минск : БГМУ, 2019. – 82 с.

18. Комплексное ортодонтическое лечение аномалий и деформаций зубочелюстной системы в сформированном прикусе: учеб.-метод. пособие.-Минск: БГМУ, 2014.- 36 с.

## ЗАНЯТИЕ 2

**Тема:** Дефекты твердых тканей зубов. Методы обследования пациентов с дефектами твердых тканей зубов. Дентальный фотопротокол при планировании ортопедического лечения пациентов с дефектами коронок зубов. Обследование пациента. Заполнение медицинской документации.

**Цель занятия:** научить студентов обследованию пациентов с дефектами твердых тканей зубов, изучить основные классификации дефектов коронок зубов и видов зубных протезов для их замещения; ознакомить студентов со структурой фотопротокола, применяемой при ортопедическом лечении пациентов с дефектами коронок зубов, научить заполнять медицинскую документацию.

### ЗАДАЧИ ЗАНЯТИЯ:

1. Научиться определять степень поражения коронковых частей зубов;
2. Ознакомиться с основными классификациями дефектов коронок зубов и видов зубных протезов для их замещения.
3. Уметь проводить дифференциальную диагностику различных дефектов коронки зуба
4. Ознакомиться с основами ведения фотопротокола при ортопедическом лечении пациентов с дефектами коронок зубов.
5. Научиться заполнять медицинскую документацию

### ТРЕБОВАНИЯ К ИСХОДНОМУ УРОВНЮ ЗНАНИЙ

Для полного усвоения темы студенту необходимо повторить:

1. Анатомическое строение челюстей и периодонта.
2. Методы обследования стоматологических пациентов.
3. Морфологические изменения в костной ткани челюстей после утраты зубов

### КОНТРОЛЬНЫЕ ВОПРОСЫ ИЗ СМЕЖНЫХ ДИСЦИПЛИН

1. Анатомическое строение нижней челюсти.
2. Анатомическое строение верхней челюсти
3. Анатомическое строение периодонта
4. Основные методы обезболивания в стоматологии
5. Основные методы обследования стоматологических пациентов

### КОНТРОЛЬНЫЕ ВОПРОСЫ:

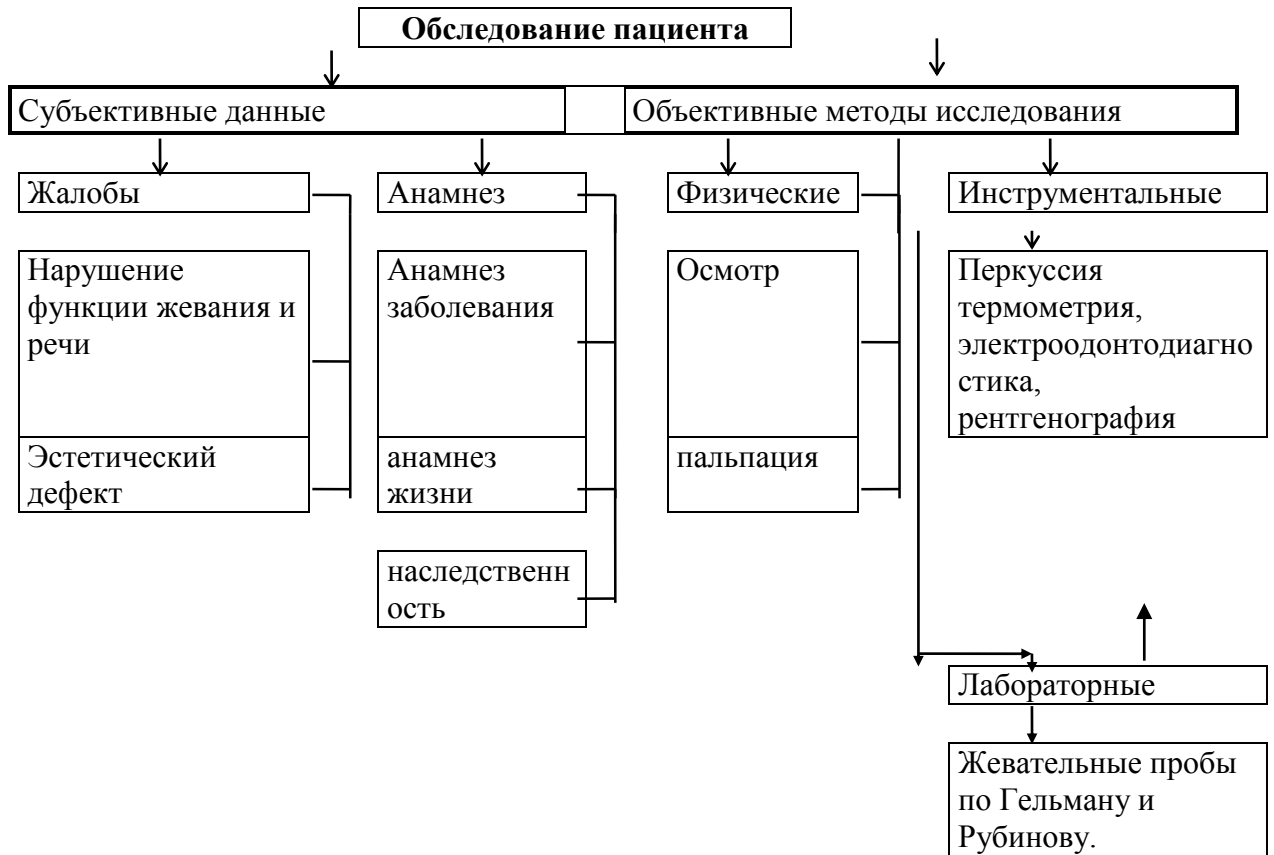
1. Заболевания, приводящие к нарушению анатомической формы, структуры и цвета твердых тканей зубов.
2. Дефекты твердых тканей зубов кариозного и некариозного происхождения. Этиология. Клиника. Классификация дефектов коронок зубов по Блэку и Курляндскому. Индекс разрушения окклюзионной поверхности зуба (ИРОПЗ).
3. Методы обследования пациентов с дефектами коронковой части зуба.
4. Виды зубных протезов, восстанавливающих анатомическую форму зуба.
5. Основные зоны челюстно-лицевой области, подлежащие изучению при ведении фотопротокола.
6. Основные формы медицинской отчетной документации на амбулаторном стоматологическом приеме.

## СХЕМА “ПОРАЖЕНИЕ ТВЕРДЫХ ТКАНЕЙ ЗУБОВ”

### Поражение твердых тканей зубов

<b>Дефекты коронки зуба</b> кариес флюороз гипоплазия гиперплазия клиновидные травма эрозия зубов некроз твердых тканей зубов	<b>Аномалии формы зуба</b> Микроденция зубы Гетчинсона зубы Фурнье зубы Пфлюгера шиповидные зубы Макроденция	<b>Изменение цвета зуба</b> дисплазия Капдепона тетрациклиновые зубы мраморные зубы гипоплазия несовершенный амелогенез несовершенный остеогенез
---	--	--

### ЛДС темы: “Обследование пациента при поражении твердых тканей зубов”





**Схема ООД на тему: “Методы обследования пациентов при дефектах коронковой части зуба”**

<b>Методы обследования</b>	<b>Чем проводится</b>	<b>Критерий для оценки проведения исследований</b>
<b>1. Опрос</b>	Сбор анамнеза	Проводилось ли ранее лечение и его эффективность
<b>2. Осмотр</b>	Визуальное изучение	1. Распространенность поражения коронковой части зубов и зубных рядов. 2. Выявление причины, обусловившей образование патологии твердых тканей. 3. Положение зуба в зубном ряду и его наклон по отношению к вертикальной плоскости. 4. Топография дефекта и его отношение к окклюзионным нагрузкам.
<b>3. Перкуссия</b>	Ручка зонда, пальпаторно, Пинцет	Оценить состояние опорного аппарата зуба (подвижность, болезненность)
<b>4. Инструментальное</b>	Зонд	1. Степень атрофии стенки альвеолы. 2. Толщина и наличие дентина в стенках ограничивающих дефект. 3. Соотношение дефекта с зонами наибольшего поражения кариесом.
<b>5. Электроодонтодиагностика</b>	Аппараты ЭОД-1 и ЭОМ-3	2 – 6 мкА – норма, зуб витальный; 7 – 12 мкА – гиперемия пульпы; 13 – 50 мкА – пульпит; 51 – 100 мкА – периодонтит. при показаниях направить на депульпирование.
<b>6. Рентгенография</b>	Кабинет для рентгенографических исследований	Оценить взаимоотношения дефекта твердых тканей с топографией полости зуба и состоянием пульпы, определить состояние тканей пародонта.

## ЛДС Темы: “Показания к ортопедическому лечению пациентов с дефектами коронок зубов несъемными протезами”

1. Дефекты коронковой части зуба	Частичные		Полные
2. Топография дефекта по Курляндскому	Поражение одной поверхности	Сочетанное поражение 2-х поверхностей	Сочетанное поражение 3-х поверхностей
3. Величина дефекта (поражение окклюзионной поверхности в % от площади коронки зуба) по Миликевичу, (ИРОПЗ)	30 - 50%	50-80%	Более 80%
4. Виды несъемных зубных протезов, применяемые для устранения дефектов коронок зубов	Вкладки	восстановительные коронки	восстановительные штифтовые конструкции

Главными причинами поражения твердых тканей являются кариозные и некариозные поражения зубов.

**Кариес** зуба - патологический процесс, проявляющийся после прорезывания зубов, при котором происходят деминерализация и размягчение твердых тканей зубов с последующим образованием дефекта в виде полости. Это приводит к нарушению анатомической формы коронки зуба и, как следствие, его функции. Кариозные дефекты могут иметь разную локализацию, величину, форму и глубину.

**Некариозные поражения** зубов делят на две основные группы:

- поражения, возникающие в период фолликулярного развития тканей зубов, т. е. до прорезывания: гипоплазия эмали, гиперплазия эмали, флюороз зубов, аномалии развития и прорезывания зубов, изменение их цвета, наследственные нарушения развития зубов;
- поражения, возникающие после прорезывания: пигментация зубов и зубные налеты, эрозия зубов, клиновидный дефект, стирание твердых тканей, травма зубов, некроз твердых тканей зубов, гиперестезия зубов.

**Гипоплазия эмали** возникает как следствие нарушения метаболических процессов в анamelобластах зачатков зубов. Возникновению гипоплазии способствует нарушение белкового и минерального обмена в организме плода или ребенка. По этиологии различают очаговую, системную и местную гипоплазию. При очаговой форме поражаются зачатки как временных, так и постоянных зубов, чаще резцов, клыков и постоянных моляров. Клинически отмечаются шероховатая поверхность, желтая окраска, уменьшение размера и неодинаковая плотность ткани коронки зуба. Системная гипоплазия сопровождается нарушением строения эмали только той группы зубов, которая формируется в один и тот же промежуток времени. Характерно образование чашеобразных углублений округлой или овальной формы.

Зубы Фурнье, Гетчинсона и Пфлюгера считаются разновидностью системной гипоплазии. Коронка зуба приобретает своеобразную бочкообразную форму с полулунной выемкой на режущем крае передних резцов верхней или нижней челюсти. Для зубов Пфлюгера характерна конусовидная форма постоянных моляров. Гипоплазия режущих краев и бугров способствует возникновению повышенной стираемости твердых тканей зубов и часто приводит к эстетической неудовлетворенности пациента внешним видом зубов. При местной гипоплазии поражается один или два постоянных зуба

**Гиперплазия эмали** (эмалевые капли) представляет собой избыточное образование ткани зуба в процессе его развития, чаще всего в области шейки зуба, на границе эмали и цемента, а также на контактной поверхности.

**Флюороз**- поражение твердых тканей зуба вследствие употребления питьевой воды с высоким содержанием фтористых соединений. Фтор является ферментативным ядом, он токсически действует на амелобласты, что и ведет к неправильному формированию эмали.

**Дисплазия Капдепона** (синдром Стентона-Капдепона) – наследственное нарушение развития временных и постоянных зубов. Из-за неполноценной структуры тканей зубов вскоре после их прорезывания скалывается эмаль, происходит усиленное стирание зубов, при этом зубы слабо реагируют на все виды раздражителей.

**Эрозия твердых тканей зубов** – прогрессирующая чашеобразная убыль эмали и дентина на вестибулярной поверхности. Форма участка неправильно округлая, поверхность гладкая, дно твердое, блестящее. В основном поражаются передние зубы верхней челюсти, премоляры обеих челюстей и клыки нижней челюсти (как правило, не менее двух симметрично расположенных зубов).

**Клиновидный дефект.** Чаще всего наблюдается на клыках, премолярах, реже - резцах, молярах. Этиология до конца не выяснена, связывается с нарушениями эндокринной системы, ЦНС, пародонтозом и другими заболеваниями. Дефекты чаще всего располагаются симметрично на вестибулярной поверхности зуба в его пришеечной области. Клиновидный дефект образуется придесневой плоскостью, которая расположена горизонтально, и второй плоскостью, расположенной под острым углом. Стенки дефекта плотные, блестящие, гладкие, полость зуба никогда не вскрывается. Дефекты развиваются медленно и сопровождаются отложением заместительного дентина.

**Повышенная стираемость** - прогрессирующий (декомпенсированный) процесс убыли твердых тканей зубов, который сопровождается изменениями эстетического, функционального и морфологического характера в зубных и околозубных тканях, жевательных мышцах и височно-нижнечелюстных суставах.

Причины морфологической неполноценности твердых тканей зубов могут быть *эндогенного* (наследственная предрасположенность, врожденный характер, приобретенный - при нейродистрофических расстройствах нарушения обмена веществ) и *экзогенного* характера (частичная потеря зубов, парафункция и гипертонус жевательных мышц, хроническая травма, в т. ч. и вредны привычки).

**Травма.** Различают острые и хронические травмы. Перелом коронки может быть в пределах эмали, дентина, с вскрытием полости зуба и полный отлом коронки. Острая травма может быть в результате удара твердым предметом, попытки откусить кость, открыть зубами бутылку и др.

**Химический некроз.** Профессиональные вредности оказывают значительное влияние на состояние эмали, дентина. Наиболее выраженные изменения наблюдаются у работающих на химических предприятиях, связанных с производством кислот, щелочей. Непосредственное воздействие химических агентов приводит к снижению резистентности твердых тканей зуба, и на этом фоне влияние механических факторов вызывает быструю убыль эмали и дентина. Сопровождается значительными болевыми ощущениями от различных раздражителей.

При кариозных и некариозных поражениях твердых тканей зубов наблюдается **гиперестезия** - повышенная чувствительность зуба к механическим, температурным и химическим раздражителям.

Замещение дефектов твердых тканей зубов выполняют:

- пломбами;
- вкладками (микропротезы, изготовленные лабораторно);
- винирами (ламинатами) (микропротезы, восстанавливающие вестибулярные стороны коронок зубов). Их техническое изготовление сходно с технологией керамических протезов.

- коронками (применяются в тех случаях, когда использование пломб, вкладок, виниров нецелесообразно (ИРОПЗ >50%);
- восстановительными штифтовыми конструкциями (культевые вкладки, штифтовые зубы) - применяются при большом разрушении коронковой части зуба, когда использование искусственных коронок невозможно.

Фотопротокол – один из первых компонентов, который необходим для реализации ортопедического лечения, динамического контроля изменений профиля лица пациента, работы жевательных и мимических мышц. Воздействуя на визуальную репрезентативную систему, фотографии оставляют яркие образы в сознании человека, являясь действенным мотивационным фактором для пациентов. Видеорегистрация лицевого портрета анфас при различных эмоциональных состояниях, а также видео регистрация центрических и эксцентрических положений нижней челюсти, способствует более точной диагностике контуров губ, линии улыбки, динамических артикуляционных движений, что неоспоримо значимо для правильного лечения пациентов стоматологического профиля. Для ведения фотопротокола необходимо специализированное оборудование (фотоаппарат вспышка ретракторы контрастеры и др.).

### **Структура фотопротокола для клинического стоматологического приема**

Структура разработана для реализации комплексного подхода в лечении ортопедических пациентов, в том числе и для пациентов с дефектами твердых тканей зубов.

#### ***1. Диагностика***

##### **1.1. Серия фотографий лица пациента**

Пациент в положении стоя, фон серый либо белый. Губы сомкнуты, мышцы максимально расслаблены. Фотографии делаем в профиль и анфас.

##### **1.2. Серия фотографий губ пациента**

Пациент сидит в кресле, первая фотография дублирует улыбку. Последующие фотографии производятся с ретракторами. Фотографии делаем в профиль и анфас.

##### **1.3. Серия фотографий окклюзионной поверхности зубов.**

Пациент сидит в кресле. Оцениваются окклюзионные контакты, фасетки, места истирания, наличие кариозных полостей, прямых реставраций и зубных протезов, их состояние, а также форма зубных дуг.

##### **1.4. Серия фотографий в привычной окклюзии.**

Пациент сидит в кресле. Оценивается совпадения средней линии верхней челюсти и нижней челюсти, отношение к уздечкам губ, симметрия формы и положения зубов обеих челюстей, контур десневого края.

1.5. Серия фотографий эксцентрического положения нижней челюсти в передней и боковой окклюзиях.

##### **1.6. Серия фотографий с лицевой дугой.**

Фотографии делаем в профиль и анфас для анализа положения верхней челюсти по отношению к камперовской горизонтали.

#### ***2. Динамическое наблюдение***

2.1. Серия фотографий обучения и контроля для проведения миогимнастики.

2.2. Фотографии с временными ортопедическими протезами

2.3. Фотографии с капями.

## **СИТУАЦИОННЫЕ ЗАДАЧИ**

1. Пациент А. обратился с жалобами на эстетический недостаток фронтальных зубов верхней челюсти. Объективно: на вестибулярной поверхности зубов 11, 13, 21, 23 белесоватые полосы, при зондировании нет изменения рельефа. На апроксимальных поверхностях зубов 12, 22 отмечается дефекты в виде полости, тёмные, при высушивании болезненные. Поставьте диагноз. Составьте план лечения.

2. У пациента в зубе 26 имеется полость 1 класса по Блэку визуально на 2/3 жевательной поверхности. Как рассчитать ИРОПЗ? Какую конструкцию необходимо изготовить?

3. Пациент Б., 46 лет, рабочая цеха гальванопластики обратилась в клинику с жалобами на «изнашивание» эмали зубов. Объективно: поверхность эмали зубов: 12,11,21,22 матовая, в участках ее отсутствия дентин коричневого цвета, режущие края зубов истерты. Прикус ортогнатический. Остальные зубы интактные. Укажите причинный фактор «изнашивания» эмали. Сформулируйте диагноз.

4. У пациента В. после удаления размягченного дентина в полости 1 класса по Блэку в зубе 37 отмечены истонченные стенки, ИРОПЗ=0,8. Поставьте диагноз. Предложите план лечения.

5. Пациент А. обратился с жалобами на дефекты зубов, которые образуются впридесневой области, расположены горизонтально в виде клина. Стенки дефектов плотные, блестящие, гладкие, полости зубовне вскрыты. Поставьте диагноз. Предложите план лечения.

## ЛИТЕРАТУРА

### Основная литература

1. Ортопедическая стоматология: учебник. В 2 ч. Ч.1/ Под ред. С.А. Наумовича, С.В. Ивашенко, С.Н. Пархамовича.- Минск: Выш. шк., 2019. - С.71-104.

### Дополнительная литература

2. Наумович С.А. Непереносимость включений зубных протезов и гальванические проявления в полости рта : учеб.-метод. пособие / С.А. Наумович и др. – Минск : БГМУ, 2019. – 35с.

3. Пархамович С.Н. Особенности подготовки к фиксации безметалловых конструкций зубных протезов. Материалы для фиксации : учеб.-метод. пособие. – Минск : БГМУ, 2017. – 20 с.

4. Клинический фотопротокол в комплексной стоматологической реабилитации пациентов. Минск БелМАПО 2019.

### ЗАНЯТИЕ 3

**Тема:** Рабочие вспомогательные оттиски и современные материалы для их получения. Этапы получения оттиска. Получение цифрового слепка. Лабораторное сканирование моделей.

Получение оттисков из альгинатных и силиконовых материалов.

**Цель занятия:** изучить разновидности оттисков; изучить свойства применяемых оттискных материалов и требования, предъявляемые к ним; научить методике получения оттисков

#### ЗАДАЧИ ЗАНЯТИЯ:

1. Научиться дифференциально подходить к выбору оттиска в зависимости от клинической ситуации.
2. Ознакомиться со свойствами оттискных материалов и особенностями их применения в клинике.
3. Уметь грамотно и последовательно, согласно методике, получить оттиск с верхней и нижней челюсти.
4. Провести оценку оттиска после его получения.

#### ТРЕБОВАНИЯ К ИСХОДНОМУ УРОВНЮ ЗНАНИЙ

1. Уметь грамотно собрать анамнез жизни и болезни пациента
2. Уметь провести тщательный клинический осмотр полости рта пациента.
3. Анатомическое строение нижней челюсти.
4. Анатомическое строение верхней челюсти.

#### КОНТРОЛЬНЫЕ ВОПРОСЫ ИЗ СМЕЖНЫХ ДИСЦИПЛИН

1. Особенности анатомического строения нижней и верхней челюсти
2. Особенности строения слизистой оболочки полости рта.
3. Понятия пластичности, эластичности, вязкости.

#### КОНТРОЛЬНЫЕ ВОПРОСЫ:

1. Определение понятия «оттиск», виды и классификация оттисков.
2. Виды оттискных ложек и правила их подбора
3. Техника получения оттисков с нижней и верхней челюсти.
4. Оценка полученного оттиска и возможные ошибки, допущенные при его получении.
5. Классификация оттискных материалов,
6. Методика получения одно- и двухэтапного оттисков, материалы.
7. Методы, средства и техника ретракции десны.

**Оттиск** - негативное (обратное) отображение поверхности твердых и мягких тканей, расположенных на протезном ложе и его границах.

**Протезное ложе** - комплекс органов и тканей, находящихся в непосредственном контакте с зубным протезом. (Е. И. Гаврилов). Понятие протезного поля включает в себя также ткани челюстно-лицевой области, находящиеся в зоне опосредованного действия протеза.

По оттиску отливается модель, которая повторяет анатомические образования в полости рта и является позитивным отображением протезного ложа. Модели имеют различное назначение.

**Рабочие модели** служат непосредственно для изготовления ортопедических конструкций. Они должны быть отлиты из прочного гипса и максимально точно воспроизводить протезное ложе.

**Диагностические модели** служат для уточнения диагноза в сложных клинических ситуациях, планирования лечения.

**Контрольные модели** необходимы для оценки эффективности проводимого лечения.

**Вспомогательные модели** нужны для отображения зубов-антагонистов, полноценного воспроизведения клинической ситуации в полости рта.

В зависимости от назначения модели, клинических условий в полости рта, необходимого уровня воспроизведения деталей протезного ложа, выбирают тот или иной вид оттиска.

**Анатомические оттиски** являются статическим отображением протезного ложа и окружающих его тканей. Их получают при изготовлении всех видов ортопедических конструкций. В процессе снятия анатомического оттиска мягкие ткани, ограничивающие края оттиска, находятся в покое. Для получения анатомических оттисков используют как стандартные, так и индивидуальные ложки.

**Функциональные оттиски** снимают при изготовлении съемных протезов, когда нужно обеспечить их фиксацию методом функциональной присасываемости с созданием клапанной зоны. При этом используются жесткие индивидуальные ложки, тщательно припасованные в полости рта. В процессе снятия функционального оттиска необходимо активное и пассивное формирование его краев мягкими тканями, находящимися в процессе функции.

**По степени давления**, оказываемого оттискным материалом на ткани протезного ложа, оттиски подразделяются на:

- компрессионные;
- разгружающие;
- дифференцированные.

Выбор степени мукокомпрессии зависит от особенностей слизистой оболочки полости рта.

■ В большинстве случаев рекомендуется снимать дифференцированные оттиски, т. к. в разных участках протезного ложа податливость слизистой оболочки, как правило, различная.

■ Участки декомпрессии создают в зонах с атрофированной или излишне податливой слизистой оболочкой, а также при наличии «болтающегося гребня» - альвеолярного отростка, лишенного костной основы.

■ При наличии слизистой оболочки с равномерным умеренно выраженным подслизистым слоем показаны компрессионные оттиски. Различная степень компрессии достигается путем

создания перфораций в оттискной ложке, использования оттискных материалов с разными мукокомпрессионными свойствами.

	<b>Жесткие</b>	<b>Эластичные</b>
Твердеющие в результате химических реакций (необратимые)	1. Гипс 2. Цинк-оксид эвгиноловые пасты	1. Альгинатные гидроколлоидные 2. Безводные эластомеры -полисульфиды -Силикон-С -полиэфир -Силикон-А (винилполисилоксаны)
Твердеющие в результате температурных изменений (обратимые)	Термопластические компаунды	Агар-агаровые гидроколлоиды

### **Требования к качеству оттиска**

- Качественный оттиск должен точно отображать все элементы протезного ложа и прилегающих к нему тканей. Это необходимо для четкого определения границ протезного ложа и формирования адекватного края протеза.

- На поверхности оттиска не должно быть пузырьков, пор, оттяжек и других дефектов.

- Отображение зубного ряда или альвеолярного отростка в оттиске должно располагаться посередине между бортами ложки.

- Края оттиска должны быть четко оформленными.

Для получения оттисков используются стандартные или индивидуальные оттисковые ложки. Стандартные ложки изготавливаются из металла или пластмассы и отличаются формой, размером, количеством и величиной перфорационных отверстий.

Существуют определенные ориентиры для правильного подбора оттисковой ложки.

- Ложка должна полностью перекрывать все протезное ложе и создавать жесткую опору для оттискового материала. Удлинение ложки воском недопустимо.

- Зубной ряд должен располагаться посередине ложа для зубов.

- Ложка, при установке в полости рта, не должна создавать компрессию отдельных участков протезного ложа.

- Высота бортика оттисковой ложки должна соответствовать высоте альвеолярного отростка. Если бортик ложки при установке ее на зубном ряду намного ниже переходной складки, этот просвет будет трудно компенсировать оттисковой массой. Если выше, он будет травмировать или сдавливать слизистую оболочку, а также мешать формированию края оттиска.

- При снятии оттиска для изготовления съемного протеза, ложка должна перекрывать все значимые анатомические образования.

Большинство оттисковых материалов отличается недостаточная адгезия к оттисковой ложке. Это часто приводит к локальному или полному отслоению оттисковой массы от ложки в момент выведения оттиска. В связи с этим край ложки обклеивают лейкопластырем, или используют адгезив для лучшей фиксации к ней оттисковой массы. Адгезивы для альгинатных масс выпускают, как правило, в виде спрея. Для эластомерных масс - чаще в виде жидкости, наносимой при помощи кисточки.

Существует ряд требований, предъявляемых к оттисковым массам:

- Оттисковой материал напрямую контактирует с тканями полости рта. Некоторые оттисковые материалы не нашли своего применения из-за возможности химического или термического раздражения слизистой оболочки. Следовательно, первым требованием к оттисковым массам является индифферентность и нетоксичность.

- Необходимо, чтобы оттисковая масса обладала определенной степенью структурной вязкости, в зависимости от изготавливаемой ортопедической конструкции. Она предопределяет способность материала прилегать и растекаться по поверхности тканей полости рта.

- С этим связано такое качество как точность воспроизведения поверхности.

- Одновременно с этим необходимо такое свойство как способность восстановления после упругой деформации, чтобы после деформации, вызванной выведением оттиска из полости рта, форма его возвращалась в исходное положение

- Тиксотропность - свойство материала растекаться только при наличии компрессии, а без давления сохранять форму капли. Это свойство необходимо для придания оттисковому материалу направленного движения. При выраженной тиксотропности материалы приобретают свойства «неньютоновых» материалов.

- Необходимо, чтобы оттисковой материал имел высокое сопротивление на разрыв, так как зубной ряд имеет большое количество щелевидных пространств и поднутрений, и при выведении оттиска могут отрываться его элементы, несущие важную информацию о состоянии протезного ложа.



■ Так как оттискная масса контактирует с влажной поверхностью, она должна обладать хорошо сбалансированной гидрофильностью. В противном случае масса не в состоянии вытеснить влагу с поверхности протезного ложа, что ведет к появлению пор в самых «ответственных» участках оттиска. Это качество необходимо также на этапе изготовления модели для того, чтобы гипс равномерно растекался по поверхности оттиска. Гидрофильность массы характеризует величина контактного угла. Чем меньше контактный угол, тем больше гидрофильность.

■ Рабочие характеристики материала имеют большое значение. При снятии оттиска необходимо иметь достаточный запас времени, когда масса сохраняет исходную консистенцию. Это необходимо для правильной установки оттискной ложки и полноценной обработки оттиска в полости рта. Затем материал должен как можно быстрее затвердевать под действием катализатора (температуры, влаги) и приобретать упругие свойства. Иначе говоря, желательна удлинить первую фазу отверждения (кристаллизации, полимеризации) и ускорить вторую.

■ Оттиск должен сохранять стабильность на протяжении достаточно длительного времени. В связи с этим оттискной материал должен обладать низкой линейной усадкой и, наоборот, не увеличиваться в размерах под действием среды.

■ При изготовлении двухслойного оттиска корригирующий слой давит на базовый, деформирует и частично вытесняет его. Чтобы этого не происходило, первый слой должен обладать определенной степенью твердости.

■ Учитывая возможность перехода патогенной флоры из полости рта на оттиск и переноса инфекции, важным свойством оттискных материалов является устойчивость их к дезинфекции.

■ Необходима контрастность цветов разных слоев оттискного материала для того, чтобы прочитывать тончайшие детали оттиска.

■ Вкусовые характеристики оттискного материала также имеют большое значение. Процедура снятия оттиска не всегда приятна для пациента. Это ощущение не должно усугубляться неприятным запахом и вкусом.

### **Получение двухслойных оттисков эластомерами**

Оттиск, полученный при помощи масс разной степени вязкости, называется двухслойным.

Применение двухслойных оттисков, как отмечалось выше, целесообразно, когда необходимо получить точный отпечаток не только супрагингивальной, но и субгингивальной части протезного ложа. Это достигается путем индивидуализации оттискной ложки базовым слоем. Для снятия двухслойных оттисков применяют оттискные материалы, имеющие несколько степеней вязкости. В настоящее время это А- и С- силиконы, так как полисульфидные материалы не нашли широкого применения по ряду причин.

Двухслойный оттиск возможно получить, одновременно применяя массы различной вязкости. Эта техника называется одноэтапной или сэндвич-тех- никой. Другая методика предполагает получение предварительного - базисного слоя, который в дальнейшем уточняется вторым - корригирующим слоем. В этом случае метод называется двухэтапным.

### **Двухэтапная методика получения двухслойных оттисков эластомерами**

Первый этап этой методики предполагает получение предварительного оттиска массой с высокой степенью вязкости. Второй этап - получение окончательного (уточненного) оттиска при помощи текучей оттискной массы.

Желательно получение рабочего оттиска для изготовления несъемных протезов не менее, чем через 6-7 дней после препарирования. Именно такой срок требуется для эпителизации и формирования рубца в области десневого края, после чего его конфигурация, как правило, не меняется. В роли формирователя десны в этом случае служит ровный край временной искусственной коронки. Снятие оттиска непосредственно после

одонопрепарирования возможно только при полном отсутствии травмы маргинальной десны при создании наддесневого уступа.

Необходимым условием для изготовления качественного протеза является получение точной рабочей гипсовой модели, на которой будет четко видна граница препарирования и ширина уступа. Это достигается при заведении оттисковой массы за край уступа под десну.

Для отведения десны используют различные варианты ретракции. Методика ретракции будет описана ниже.

После выбора стандартной оттисковой ложки и покрытия ее адгезивом для силиконовых материалов базовая масса смешивается с катализатором в соотношениях, указанных производителем, и помещается на ложку. Оттисковой материал должен равномерно располагаться в ложе для зубного ряда. Область неба может оставаться свободной. Ложка с оттисковой массой вводится в полость рта, центрируется, и продвигается.

Необходимо обеспечить правильную равномерную компрессию протезного ложа оттисковой массой. Для этого пальцы должны располагаться на ложке в области трех функционально ориентированных групп зубного ряда. Недопустимо просить пациента придерживать ложку.

Вектор погружения зубного ряда в оттисковую массу должен соответствовать оси передних зубов. При выведении оттиска недопустимо совершать «раскачивающие» движения. Для снижения деформации оттиска рекомендуется выводить его одним быстрым движением, направленным обратно вектору введения ложки. После выведения ложки оттиск промывают под проточной водой.

#### **Подготовка предварительного оттиска к нанесению корригирующей массы**

Подготовка первого слоя заключается в обеспечении возможности его повторного введения в полость рта, а также беспрепятственного удаления излишков текучей массы.

Для этого его нужно тщательно просушить и создать так называемые «отводные каналы» для корригирующей массы путем надрезания скальпелем или специальным инструментом как с вестибулярной, так и с оральной стороны. Это делается для того, чтобы второй слой не деформировал и не вытеснял первый, а лишь уточнял его.

Необходимо срезать межзубные перегородки и все элементы первого слоя, которые могут мешать беспрепятственному введению его обратно в полость рта и установке на зубном ряду. После этого оттиск следует просушить пустором и тщательно удалить все остатки срезанной массы.

При необходимости для удобства ориентирования оттиска при его повторном введении на нем делается насечка, соответствующая средней линии между центральными резцами. Начинающим врачам-ортопедам, не имеющим достаточного опыта, мы рекомендуем на этом этапе проверить качество подготовки предварительного оттиска путем его повторного введения до нанесения корригирующего слоя.

#### **Получение окончательного двухслойного оттиска**

Корригирующая масса смешивается с катализатором согласно рекомендациям фирмы производителя на стекле или на специальной бумаге при помощи шпателя, либо с помощью приспособления для автоматического смешивания. При смешивании важно следить за тем, чтобы перемешивание было полным и, по возможности, свести к минимуму образование воздушных пор.

В этом смысле следует отдавать предпочтение устройствам для автоматического смешивания массы. После смешивания корригирующую массу вносят в подготовленный предварительный оттиск. Ее следует располагать в области всего зубного ряда. Нет необходимости покрывать ею всю поверхность оттиска, однако, следует отметить, что нанесение корригирующей массы только в область отпрепарированных зубов, что часто практикуется врачами в целях экономии оттисковой массы, является клинической ошибкой.

Перед введением ложки в полость рта удаляются ретракционные нити или другие средства для ретракции десны. Протезное ложе просушивается.

После введения оттиска в полость рта он устанавливается на зубной ряд и продвигается, создавая динамическое давление. Степень пальцевого давления на оттиск зависит от вязкости корригирующей массы. К сожалению, это величина, трудно поддающаяся описанию. Можно лишь отметить, что при применении очень текучих корригирующих материалов не следует создавать излишнюю компрессию. При соблюдении всех рекомендаций двухслойный оттиск, полученный с применением двухэтапной методики, отличается высоким качеством отображения деталей поверхности.

#### **Одноэтапная методика получения двухслойных оттисков эластомерами.**

Одноэтапную методику получения двухслойных оттисков из эластомеров называют также техникой «двойного перемешивания» или сэндвич-техникой. Преимуществом методики является отсутствие деформации первого слоя оттиска вторым, что обусловлено одновременным введением обоих слоев массы в пластичном состоянии на протезное ложе. Основным недостатком является более низкое качество отображения деталей поверхности, по сравнению с двухэтапной методикой, что связано с низким динамическим давлением на корригирующую массу при применении одноэтапной методики.

Кроме того, следует отметить, что при применении данной методики следует отдавать предпочтение материалам, базовый слой которых имеет повышенную конечную эластичность. Процедура получения оттиска методом двойного перемешивания включает стандартные этапы подбора ложки, нанесения на нее адгезива, просушивание протезного ложа после удаления средств для ретракции десны. Далее особенность снятия оттиска заключается в одновременном нанесении первого и второго оттискового материала на ложку и введении корригирующего слоя в зубодесневую борозду апикальнее края уступа.

Для этого к картриджам для смешивания материала прилагаются специальные канюли с хвостовой частью.

Обратный порядок нанесения оттискового материала недопустим, так как под действием температуры масса в полости рта начнет структурироваться раньше, чем масса в оттисковой ложке.

После этого оттисковая ложка вводится в полость рта, центрируется и продвигается по общепринятым правилам. При снятии оттиска методом сэндвич - техники недопустимо излишнее давление на ложку. После структурирования массы, оттиск извлекают из полости рта и оценивается его качество.

#### **Процедура ретракции десны при снятии двухслойных оттисков**

Эта процедура необходима для отведения маргинальной десны и максимального проникновения оттискового материала в зубодесневую борозду с целью получения точного отпечатка субгингивальной части зуба и окружающих его тканей.

В литературе описаны следующие варианты ретракции десны: механическая, химическая, хирургическая.

**Механическая ретракция** предполагает введение под десну нитей или колец, которые, набухая под действием десневой жидкости, увеличиваются в объеме и отодвигают маргинальную десну, раскрывая зубодесневую борозду.

Существуют также специальные инструменты - ретракторы, позволяющие в процессе препарирования предотвратить травму маргинальной десны, удерживая ее в стороне от рабочей поверхности бора.

К механической ретракции можно также отнести применение провизорных коронок, тщательно припасованных и уточненных по уступу. Часто после снятия таких коронок не возникает необходимости проведения дополнительной ретракции десны.

**Химический метод** позволяет при помощи различных химических соединений добиться эффекта ретракции без применения механических методов. Это достигается благодаря вазоконстрикторному и гемостатическому эффекту таких соединений как сульфаты калия и алюминия, эпинефрин.

Наиболее распространен метод ретракции, сочетающий механическую ретракцию с химической. Осуществляется это с помощью нити, пропитанной гемостатическим раствором.

Суть процедуры заключается в вазоконстрикторном и гемостатическом эффекте, сопровождающемся набуханием нити под действием десневой жидкости. В то же время существуют ограничения в применении эпинефрина, связанные с его общим сосудосуживающим действием. Так, не рекомендуется использовать одновременно более 4 нитей у одного пациента. Необходимо осведомиться о наличии у пациента гипертонической болезни и другой патологии сердечно-сосудистой системы. В этом случае применяют нити, пропитанные сульфатом алюминия. Кроме того, в отдельных случаях эпинефрин может вызвать местный некроз тканей.

Нити выпускают нескольких размеров, обозначенных цифрами 00,0,1,2,3. Толщина нити выбирается индивидуально, в зависимости от глубины и ширины зубодесневой борозды. Существует также методика расширения борозды, когда поэтапно увеличивается диаметр нити (методика двойной нити). Нить нужно вводить без давления во избежание рецессии десны.

В настоящее время существуют гели и пасты в картриджах для удобства введения в зубодесневую борозду. Их действие основано на свойстве каолина расширяться под действием жидкости и гемостатическом эффекте оксида алюминия. Эти средства являются наиболее щадящими в сравнении с механической ретракцией, однако при длительном воздействии могут вызвать химический ожог слизистой оболочки. Поэтому необходимо четко выдерживать время экспозиции средства в зубодесневой борозде, указанное производителем. Примеры: Ретрагель (ОМЕГА-ДЕНТ), Expasy! (Kerr).

Цифровой оттиск – это точный слепок твердых и мягких тканей ротовой полости, полученный с помощью сканирующих интраоральных камер.

Преимущества цифровых оттисков.

- улучшенное качество изображения оттиска, а значит более точное изготовление протезов.
- уменьшение времени, проведенного пациентом в кресле стоматолога (нет необходимости в припасовке слепочной ложки и размешивании слепочного материала).
- исключается вероятность совершения ошибки во время снятия оттиска, а также устраняется влияние усадки оттискного материала на качество изготовления ортопедических конструкций.
- сканирование зубов, нуждающихся в восстановлении, а также зубов антагонистов и их окклюзионных взаимоотношений занимает 3-5 минут.
- цифровой оттиск может быть сохранен непосредственно в электронном виде, что экономит место и ведет к эффективному ведению документов.

Лабораторное сканирование.

Кроме интраорального сканирования, существуют также и другие разновидности стоматологического 3Д – сканирования.

Прежде всего это лабораторное сканирование так как делают снимки не полости рта пациента, а в зуботехнической лаборатории, сканируя оттиск, выполненный стандартным методом.

С помощью направленного структурированного света, сканер собирает облако точек – координаты объекта в пространстве, и на их основе строит 3Д модель,

Все это делается автоматически без вмешательства человека, Специальное программное обеспечение проводит анализ полученных сведений и создает на экране монитора цифровое изображение, Преимущество такого метода сканирования в его высокой точности, Поскольку в этом случае условия достаточно благоприятные: хорошее освещение, полный доступ ко всем участкам объекта, его неподвижность, то и качество получается хорошее, Каждая деталь передается максимально достоверно, без искажений, Правда слепки не дают информации о реальном цвете зубов, поэтому цвет и оттенок будет

подбирать врач, Однако у большинства лабораторных 3Д сканеров есть функции, позволяющие произвести любую светокоррекцию изображения, есть и другие опции с помощью которых можно “дорабатывать” 3Д модель в соответствии с поставленной задачей, Таким образом, лабораторное сканирование – это оборудование которое делает работу врача стоматолога намного комфортнее и эффективнее, Возможности 3х мерного моделирования, позволяют проводить различные манипуляции с полученной моделью и добиваться идеального результата, что исключает впоследствии переделки,

Это экономит и время врача и деньги пациента.

## **СИТУАЦИОННЫЕ ЗАДАЧИ**

1. Пациент А. обратился с жалобами на невозможность откусывание пищи в следствии подвижности фронтальных зубов нижней челюсти. Объективно: зубы 32, 31, 41, 42 подвижны. Подвижность 3-4 степени. При составлении плана лечения врач рекомендовал провести непосредственное протезирование.

В чем заключается непосредственное протезирование, и какие существуют сроки получения рабочих оттисков.

2. Пациент Б обратился в ортопедическое отделение с целью протезирования металлокерамическими протезами. После составления плана лечения и препарирования зубов врач приступил к снятию оттисков. Оценивая полученный оттиск он отметил что отсутствует четкое оформление краев оттиска, в тоже время получены четкие контуры уступов опорных зубов и четкие контуры шеек остальных зубов, отсутствие пор и деформаций.

Какая ошибка допущена врачом при снятии оттиска и есть ли необходимость в его переделке.

3. Пациент К, обратился в ортопедическое отделение с целью протезирования. После клинического обследования был поставлен диагноз: Частичная вторичная адентия верхней челюсти (2 класс по Кеннеди). Торус верхней челюсти средней степени выраженности. Какой слепок необходимо снимать с верхней челюсти в данной клинической ситуации.

4. Врач снял оттиск полиэфирной массой и поместил его в воду, отложив получение гипсовой модели на несколько дней. Допущена ли ошибка? Обоснуйте свой ответ.

5. Врачу необходимо снять оттиск для изготовления коронки из металлокерамики.

В наличии у врача альгинатный и полисульфидный слепочный материалы. Какой материал выбрать в данном случае. Обоснуйте.

## **ЛИТЕРАТУРА**

### **Основная литература**

1. Ортопедическая стоматология: учебник. В 2 ч. Ч.1/ Под ред. С.А. Наумовича, С.В. Ивашенко, С.Н. Пархамовича.- Минск: Выш. шк., 2019. - С.71-104.

### **Дополнительная литература**

2. Материалы, технологические процессы и устройства, используемые для изготовления индивидуальных оттисковых ложек : учебно-методическое пособие / Н. М. Полонейчик [и др.]. – Минск : БГМУ, 2020. – 19 с.

3. Наумович С.А. Непереносимость включений зубных протезов и гальванические проявления в полости рта : учеб.-метод. пособие / С.А. Наумович и др. – Минск : БГМУ, 2019. – 35с.

4. Пархамович С.Н. Особенности подготовки к фиксации безметалловых конструкций зубных протезов. Материалы для фиксации : учеб.-метод. пособие. – Минск : БГМУ, 2017. – 20 с.

## ЗАНЯТИЕ 4

**ТЕМА:** Вкладки, показания к применению. Современные конструкционные материалы и методы изготовления вкладок.

Определение тактики лечения пациентов с применением вкладок.

**Цель занятия:** изучить показания к применению вкладок; изучить разновидности материалов применяемых для изготовления вкладок, а также свойства применяемых материалов и требования, предъявляемые к ним; изучить особенности методов изготовления вкладок, научить определять тактику лечения с применением вкладок.

### ЗАДАЧИ ЗАНЯТИЯ:

1. Научиться определять степень поражения коронковых частей зубов.
2. Научиться классифицировать дефекты коронок зубов.
3. Уметь определять тактику лечения и выбирать зубные протезы для замещения дефектов коронок зубов.
4. Уметь проводить дифференциальную диагностику различных дефектов коронки зуба.

### ТРЕБОВАНИЯ К ИСХОДНОМУ УРОВНЮ ЗНАНИЙ

1. Для полного усвоения темы студенту необходимо повторить:
2. Анатомическое строение челюстей, зубов и периодонта.
3. Методы обследования стоматологических пациентов.
4. Морфологические изменения в зубе и окружающих тканях при воспалении пульпы

### КОНТРОЛЬНЫЕ ВОПРОСЫ ИЗ СМЕЖНЫХ ДИСЦИПЛИН

1. Анатомическое строение нижней челюсти.
2. Анатомическое строение верхней челюсти
3. Анатомическое строение зубов
4. Анатомическое строение периодонта
5. Основные методы обезболивания в стоматологии
6. Основные методы обследования стоматологических пациентов
7. Классификация дефектов коронок зубов по Блэку

### КОНТРОЛЬНЫЕ ВОПРОСЫ:

1. Виды зубных протезов, восстанавливающих анатомическую форму зуба.
2. Назначение вкладок. Международная классификация вкладок.
3. Показания к устранению дефектов коронки зуба вкладками. Индекс разрушения окклюзионной поверхности зуба (ИРОПЗ).
4. Преимущества вкладок над пломбами.
5. Современные конструкционные материалы для изготовления вкладок.
6. Общие принципы формирования полостей под вкладку. Методы изготовления вкладок.

Наиболее ранней и распространенной формой поражения зубочелюстной системы являются дефекты коронок зубов различного происхождения. К ним следует отнести убыль эмали и дентина, аномалии величины и формы, изменение цвета зуба.

Для дефектов коронок зубов 1-го, 2-го классов по Black В. И. Миликевич предложил индекс ИРОПЗ (индекс разрушения окклюзионной поверхности зуба). Этот индекс показывает процентное соотношение размеров площади полость–пломба к размерам жевательной поверхности зуба. В зависимости от этого соотношения с помощью индекса ИРОПЗ

определяются показания к замещению дефектов твердых тканей коронки зуба различными видами ортопедических конструкций:

- вкладки (ИРОПЗ 20–50 %);
- искусственные коронки (ИРОПЗ 50–80 %);
- штифтовые конструкции (ИРОПЗ > 80 %).

*В. Ю. Курляндский* по топографическому признаку и сложности подготовки зуба выделил 3 класса полостей:

- расположенная на одной поверхности коронки зуба (односторонняя);
- расположенная на 2 поверхностях коронки зуба (двусторонняя), при этом полость располагается на любых 2 сторонах коронки зуба, например, жевательной и аппроксимальной, режущей и аппроксимальной и т. д.;
- расположенная на 3 сторонах коронки зуба, например, 2 аппроксимальных и жевательной; аппроксимальной, режущей и небной и т. д.

*Классификация Ванштейна–Городецкого:*

- полости, расположенные на одной поверхности;
- полости, расположенные на любых 2 и более поверхностях.

*Классификация МОД:* М — медиальная, О — окклюзионная, Д — дистальная, В — вестибулярная, Л — лингвальная поверхности.

Например: ЛО — полость, расположенная на лингвальной и окклюзионной поверхностях и т.д.

**Вкладка** (вставка) - микропротез, изготовленный лабораторным путем для замещения дефекта коронки зуба.

В отличие от пломбы, вкладка вводится в подготовленную полость не в пластичном состоянии, а в твердом, что позволяет избежать ряда значительных недостатков, присущих пломба, в частности компенсировать усадку, а, следовательно, улучшить краевое прилегание и уменьшить вероятность рецидива кариеса.

Первое определение микропротеза дано на французском языке как «*blok metaligue soule*» — литой металлический блок.

Позднее в США и других англоязычных странах широкую известность получил термин «*inlay*», что в переводе означает «расположенный внутри».

На немецком языке его называют «*gussfulung*» — литая пломба, вкладка.

В русскоязычной специализированной литературе чаще употребляют термин «вкладка», гораздо реже — «вставка».

Вкладки могут быть классифицированы:

**А.** По топографии и конструктивным особенностям:

- ***inlay*** [инлей], как правило, располагается на окклюзионной поверхности зуба, восстанавливая ее анатомическую форму. Вершины бугров всегда сохранены (рис. 4.1а).

Вариантами подобных микропротезов являются *inlay-O* — вкладка, восстанавливающая окклюзионную поверхность, *inlay-OD* и *inlay-OM* — вкладки, восстанавливающие окклюзионно-медиальную или окклюзионно-дистальную поверхности, *inlay-MOD* — вкладка, восстанавливающая окклюзионную и обе аппроксимальные поверхности зуба;

- ***onlay*** [онлей] располагается на жевательной поверхности коронковой части зуба и служит для восстановления ее анатомической формы, перекрывая один или несколько жевательных бугров. Боковые стенки зуба частично сохранены (рис. 4.1б);

- *overlay* [оверлей] восстанавливает анатомическую форму всей жевательной поверхности и частично разрушенные стенки коронковой части зуба (рис. 4.1в);
- *pinlay* [пинлей] — вкладка, имеющая дополнительные ретенционные приспособления в виде штифтов (рис. 4.1г).




Рис. 4.1. Виды вкладок по топографии и конструктивным особенностям:  
а — inlay; б — onlay; в — overlay; г — pinlay

#### Б. По материалу и технологии изготовления:

- **Металлические** (из сплавов благородных и неблагородных металлов). Технология изготовления — литье металла по восковой или пластмассовой репродукции. В зависимости от способа получения репродукции будущей вкладки различают прямой и непрямой методы изготовления металлических вкладок.

- **Композитные** (пластмассовые/полимерные). Изготовлены из полимерных материалов способом фото- или химической полимеризации.

- **Керамические.** Технологии изготовления — традиционное спекание керамической массы на огнеупорной модели, литье керамической массы под давлением, фрезерование.

- **Комбинированные** (металлокерамические или металлокомпозитные). В настоящее время применяется высокоточная технология изготовления каркасов микропротезов с использованием гальваноформинга.

#### В. По своему функциональному назначению:

- **Восстанавливающие.** Служат для воссоздания анатомической формы и функциональной целостности коронковой части зуба.

- **Опорные.** При наличии малых включенных дефектов зубных рядов данные вкладки могут играть роль опорных элементов адгезионных мостовидных протезов.

- **Шинирующие.** В случае наличия пародонтопатий выполняют функцию шинирования гипермобильных зубов при изготовлении балочных (вкладочных) шин.

### ОБЩИЕ ПРИНЦИПЫ ФОРМИРОВАНИЯ ПОЛОСТЕЙ ПОД ВКЛАДКИ

Существует целый ряд предпосылок, которые следует принимать во внимание перед началом подготовки полостей под вкладки:

- характер взаимоотношений между окклюзионными контактами и границами препарирования;
- функциональную нагрузку на сохранившиеся стенки полости и тип окклюзии;
- толщину оставшихся стенок полости;
- наличие таких дефектов, как эрозия, абразия или трещины твердых тканей.

Общие принципы формирования полостей под вкладки следующие:

- При подготовке полости зуба должны учитываться особенности методики изготовления будущей вкладки.

- Полости придается форма, обеспечивающая беспрепятственное введение и выведение вкладки.



- Сформированная полость должна быть асимметричной или иметь дополнительные углубления, служащие ориентиром при введении вкладки.

- Препарирование полости в зонах малой толщины твердых тканей должно проводиться с осторожностью и с учетом топографии пульпарной камеры и возрастных особенностей.

- В сформированной полости стенки не должны иметь поднутрений. Нависающие края полости отсекаются на этапе препарирования либо нивелируются жидкотекучим композитом (flowable composite), имеющим большую текучесть и эластичность по сравнению с традиционными композитами. Один из этапов пререставрации — нивелирование поднутрений, так называемая block-out техника, которая позволяет обеспечить создание геометрии полости, подходящей для не прямой реставрации (должна иметь оптимально одинаковую толщину на всем протяжении).

- Дно сформированной полости должно быть плоским. Для выравнивания дна полости зуба на этапе пререставрации можно применять пакуемые композитные материалы.

- Внутренние и внешние переходы границ отпрепарированной полости следует закруглить. Такое формирование полости предотвращает развитие механических напряжений при будущей реставрации и дает возможность выполнить более аккуратные вкладки.

- Минимальная глубина препаровки твердых тканей (толщина вкладки) должна составлять не менее 1,5 мм для металлических вкладок и 2,0 мм для эстетических (керамических и композитных).

- Минимальная ширина вкладки на окклюзионной поверхности — не менее 2 мм для премоляров и 2,5–3 мм для моляров, в том числе и в области перешейка.

- Наружные стенки отпрепарированной полости должны слегка расходиться, то есть входная часть полости должна быть несколько шире ее дна. Наиболее подходящим, с точки зрения ретенции и прочности будущей реставрации, является расхождение стенок с углом 6–10°.

- При толщине твердых тканей бугра после препарирования полости менее 1,5 мм бугор во избежание скола вследствие действия жевательной нагрузки следует перекрывать микропротезом. Удаление большей части пораженного кариесом бугра и сохранение его меньшей неповрежденной является ошибкой, так как это ведет к ослаблению будущей реставрации вдоль окклюзионного края на нисходящем скате бугра.

- Наряду с приданием полости нужной формы, препарирование должно обязательно включать тщательное удаление патологически измененных твердых тканей зуба, в том числе и декальцинированную меловидную эмаль. Для контроля качества удаления пораженных тканей могут применяться специальные красители — кариес-детекторы (Canal Blue (VDW), Caries Marker (VOCO), SNOOP (Pulpdent), Caries Detector (Kuraray) и др.).

- При наличии в одном зубе нескольких полостей среднего размера их следует объединять в одну полость сложной конфигурации.

Формирование полости под вкладку должно проводиться с использованием хорошо центрированных алмазных и твердосплавных боров турбинным наконечником или высокооборотистым микромотором с адекватным водовоздушным охлаждением. Начинающим врачам целесообразно пользоваться готовыми наборами абразивных инструментов, предназначенными специально для препарирования полостей под не прямые реставрации (Esthetic Inlay/Onlay kit и Nixon Inlay/Onlay kit (Brassler/Komet); Logic sets N1-7 (New Technology Instruments); Esthetic Inlay/Onlay kit, Baltzer Preparation set и Meschke Preparation set (Meisinger); All Ceramic restorations set (Shofu) и др.).

Обязательная изоляция рабочего поля и контроль слюноотделения являются необходимыми этапами изготовления не прямых реставраций. Для изоляции рабочего поля рекомендуется применять кофердам. Наложение кофердама изолирует рабочее поле от слюны,

обеспечивает частичную ретракцию десневого края и предотвращает вдыхание водовоздушной смеси и частиц твердых тканей зуба.

По необходимости проводят анестезию, которая может понадобиться при препарировании витальных зубов или проведении ретракции десневого края.

Безусловно, следует учитывать все вышеприведенные правила подготовки полостей под вкладки, но в первую очередь следует исходить из тех местных и общих факторов, которые диктует конкретная клиническая ситуация.

## **СИТУАЦИОННЫЕ ЗАДАЧИ**

1. Пациент К., 54 лет, обратился в клинику с жалобами на стирание эмали зубов. Из анамнеза страдает бруксизмом. Объективно: поверхность эмали зубов: 13,12,11,21,22,23 в области режущего края истерты. Прикус ортогнатический. Остальные зубы интактные. Укажите причинный фактор «изнашивания» эмали. Сформируйте диагноз.

2. Пациенту Д. полгода назад проведено терапевтическое лечение зуба 45 по поводу осложнённого кариеса. Жалобы на задержание пищи, неприятные ноющие боли в десне. При осмотре зуба 45 отмечается: пломба из амальгамы, восстанавливающая сочетанное поражение окклюзионной и двух апроксимальных поверхностей. Контактные пункты в области зуба 45 отсутствуют, межзубной десневой сосочек гиперемирован, отечен. Дайте оценку клинической ситуации. Какие методы исследования необходимо провести данному пациенту?

3. Пациенту К., 45 лет в зубе 36 сформировали глубокую полость 1-го класса по Блэку с параллельными стенками. Дайте оценку. Возможные осложнения.

4. Пациентке И., 28 лет в зубе 46 сформировали полость 5-го класса по Блэку с плоским дном. Дайте оценку. Возможные осложнения.

5. Пациенту М., 42 лет для изготовления керамической вкладки в зуб 37 сформировали полость 1-го класса по Блэку и по краю сделали фальц. Дайте оценку. Возможные осложнения.

## **ЛИТЕРАТУРА**

### **Основная литература**

1. Ортопедическая стоматология: учебник. В 2 ч. Ч.1/ Под ред. С.А. Наумовича, С.В. Ивашенко, С.Н. Пархамовича.- Минск: Выш. шк., 2019. - С.128-143.

### **Дополнительная литература**

2. Клинико-лабораторные этапы изготовления несъемных зубных протезов: учеб.-метод. пособие/ С.А. Наумович и др. \_ Минск: БГМУ, 2015.- 35 с.

3. Определение цвета зубов в клинике ортопедической стоматологии: учеб.-метод. пособие/ С.А. Наумович.- Минск: БГМУ, 2020.-47 с.

4. Препарирование зубов под современные виды ортопедических конструкций :учеб.-метод.пособие / Наумович С.А. [и др.] . – Минск : БГМУ, 2020. – 32 с.

## ЗАНЯТИЕ 5

Тема: Особенности формирования полостей под вкладки в зависимости от топографии и величины дефекта. Клинико-лабораторные этапы изготовления вкладок прямым и косвенным методами.

Препарирование зубов под вкладки на фантомах.

**Цель занятия:** Научить студентов правильному выбору инструментов и оборудованию необходимых при изготовлении вкладок; научить препарировать зубы под вкладки и изготавливать вкладки прямым и косвенным методами.

### ЗАДАЧИ ЗАНЯТИЯ:

1. Изучить различные режимы препарирования твердых тканей зуба при формировании полостей под вкладку.
2. Овладеть практическими навыками выбора абразивного инструментария при препарировании зуба под вкладку,
3. Ознакомиться с особенностями механической обработки поверхности конструкционных материалов для изготовления вкладок.
4. Научиться препарировать полости различной локализации под вкладки.

### ТРЕБОВАНИЯ К ИСХОДНОМУ УРОВНЮ ЗНАНИЙ

1. Для полного усвоения темы студенту необходимо повторить:
2. Анатомическое строение челюстей, зубов и периодонта.
3. Методы обследования стоматологических пациентов.
4. Морфологические изменения в зубе и окружающих тканях при воспалении пульпы.
5. Характеристики материалов применяемых для изготовления вкладок.

### КОНТРОЛЬНЫЕ ВОПРОСЫ ИЗ СМЕЖНЫХ ДИСЦИПЛИН

1. Анатомическое строение нижней челюсти.
2. Анатомическое строение верхней челюсти.
3. Анатомическое строение зубов.
4. Анатомическое строение периодонта.
5. Основные методы обезболивания в стоматологии.
6. Физико-механические характеристики эстетических стоматологических материалов.
7. Основные методы обследования стоматологических пациентов.

### КОНТРОЛЬНЫЕ ВОПРОСЫ:

1. Анатомические особенности строения твердых тканей и пульпы коронок зубов (зоны безопасности).
2. Основные принципы формирования полостей под вкладки.
3. Способы перераспределения жевательного давления на ткани зуба и вкладки.
4. Особенности получения оттисков для изготовления вкладок.
5. Прямой и косвенный метод изготовления вкладок, клинико-лабораторные этапы.
6. Ошибки и осложнения при протезировании дефектов зубов вкладками и критерии оценки качества изготовленной вкладки.

Подготовка полости для вкладки заключается в удалении размягченного дентина с формированием основной, а в случае необходимости и дополнительной полости.

**При препарировании зубов под вкладки** руководствуются следующими правилами:

- стенки отпрепарированной полости должны быть параллельны и перпендикулярны дну (если полость глубокая, стенки полости должны слегка расходиться (дивергировать), т. е. входная часть полости должна быть несколько шире ее дна);
- создается ассиметричная ящикообразная полость, из которой восковая репродукция (модель) вкладки может быть выведена только в одном направлении;
- стенка со стороны пульпы должна иметь достаточную толщину для защиты ее от термических влияний со стороны металла вкладки;
- дополнительные элементы фиксации создаются в пределах здоровых твердых тканей зуба таким образом, чтобы они предупреждали смещение и опрокидывание вкладки под действием вертикальных и трансверзальных сил жевательного давления;
- при формировании полостей в труднодоступных проксимальных участках производят срез; затем удаляют контактирующую часть зуба, после чего открывается свободный доступ к кариозной полости и облегчается ее формирование;
- для предотвращения развития вторичного кариеса делают профилактическое расширение полости и создают скос (фальц) по эмалевому краю, сошлифовывая его под углом 45° к оси зуба, приблизительно на 1/3 толщины эмалевого слоя (для металлических вкладок);
- полость должна быть ассиметричной или иметь дополнительные углубления, служащие ориентиром при введении вкладки;
- полость должна иметь достаточную глубину, погружаться в дентин и не смещаться под влиянием жевательного давления;
- процесс формирования полости должен быть безболезненным, что в известной мере зависит от остроты инструментов, точности и скорости их вращения, воздушно-водяного охлаждения, применения обезболивающих препаратов и, самое главное, щадящих приемов работы.

Улучшают условия фиксации вкладки созданием дополнительных площадок различной формы - крестообразной, Т-образной, в виде так называемого ласточкина хвоста и др. Дополнительные элементы крепления могут также представлять собой выступы, штифты. Они предупреждают смещение вкладок в сторону отсутствующей стенки.

При одонтопрепарировании под вкладку необходимо хорошо *знать анатомо-топографические особенности пульпы* (зоны безопасности по Аболмасову).

В зубах с удаленной пульпой для крепления вкладок можно использовать корневой канал, куда вводят штифт. Формирование полостей в депульпированных зубах не требует соблюдения таких предосторожностей, как в зубах с живой пульпой.

Формирование полости для вкладки должно заканчиваться сглаживанием краев и стенок карборундовыми головками или бумажными дисками. Края сглаживают финирами. Затем приступают к следующему этапу работы - моделирование вкладки или получение оттиска.

## **ОСОБЕННОСТИ ФОРМИРОВАНИЯ ПОЛОСТЕЙ РАЗНЫХ КЛАССОВ ПРИ ПРОТЕЗИРОВАНИИ ВКЛАДКАМИ**

**Особенности формирования полостей I класса.** При формировании полостей I класса необходимо соблюдать особую осторожность при приближении к медиальным и дистальным краевым гребням. Важно, чтобы эти функционально значимые возвышения остались интактными. Углы, образуемые медиальной и дистальной стенками, также важны для сохранения краевых гребней. По возможности следует сохранять бугры и соединительные перемычки, так как их иссечение ослабляет зуб и может привести к отколу бугра, стенки или всей коронки под действием жевательной нагрузки.

Необходимо избегать формирования острых углов переходов стенок и дна формируемой полости. Дно полости следует создавать равномерно плоским и расположенным перпендикулярно стенкам. Если глубина полости велика, то во избежание негативной реакции со стороны пульпы показано адгезивное прямое или не прямое покрытие пульпы, или использование лечебной прокладки на основе гидроокиси кальция.

При наличии дефекта I класса следует тщательно проанализировать состояние проксимальных контактов прежде, чем планировать изготовление вкладки на одну поверхность. Если есть подозрение, что ткани межаппроксимальной области ослаблены кариозным процессом, то следует сформировать полость для ОМ/ОД-вкладки.

**Особенности формирования полостей II класса.** Начальным этапом является формирование окклюзионного сегмента (дополнительной полости), которое осуществляется по правилам подготовки полостей I класса.

По окончании формирования окклюзионного сегмента приступают к следующему этапу — созданию проксимальной полости. Придесневая стенка данной полости должна располагаться ниже контактного пункта, при этом контакт с соседними зубами разобщается. Придесневая стенка полости находится в пределах зубодесневой бороздки или чуть выше десневого края. В большинстве случаев придесневая стенка должна располагаться под прямым углом к длинной оси зуба. Щечная и язычная стенки проксимальной полости формируются так, чтобы исключить контакт с соседними зубами.

**Особенности формирования полостей под сложные MOD-реставрации.** Если большая часть окклюзионной поверхности зуба разрушена в результате кариеса, дефектов предшествующих реставраций, истирания, то альтернативой изготовлению полных коронок являются MOD-накладки или MOD-вкладки. Подобные реставрации позволяют сохранить большое количество твердых тканей в придесневой области, минимизировав тем самым негативное влияние микропротеза на маргинальный периодонт.

Для MOD-накладок основную часть препарирования проводят так же, как и для ОД- и ОМ-вкладок на две поверхности. Сначала формируют оба проксимальных сегмента, соединяя их окклюзионным перешейком. Для обеспечения прочности зуба ширина перешейка, соединяющего окклюзионный и аппроксимальный сегменты вкладки должна быть не менее  $\frac{1}{3}$  ширины жевательной поверхности зуба.

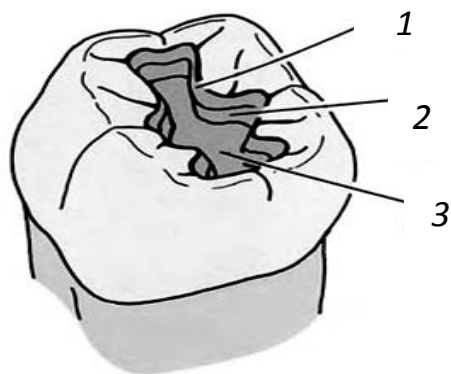


Рис. 5.1. Полость I класса:  
1 — окклюзионный скос; 2 — стенки полости; 3 — дно полости

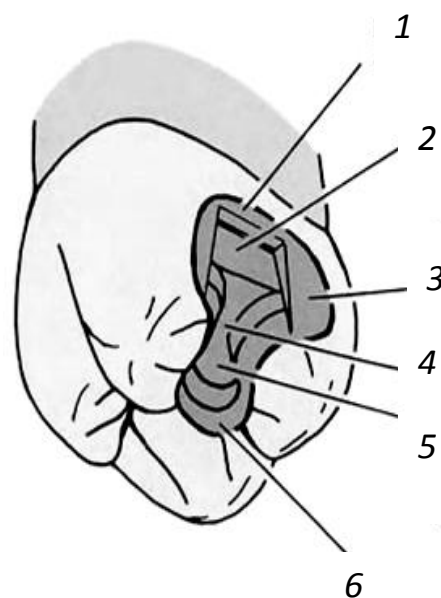


Рис. 5.2. Полость I

1 — придесневой скос; 2 — проксимальная полость; 3 — проксимальные стенки; 4 — перешеек; 5 — дно полости; 6 — окклюзионный скос

**Особенности формирования полостей III класса.** Использование вкладок для восстановления дефектов III класса по Блеку существенно лимитировано вследствие высоких эстетических требований, предъявляемых к реставрациям зубов фронтальной группы. Однако, наряду с эстетическими прямыми реставрациями, в зависимости от конкретной клинической ситуации могут быть использованы керамические и композитные микропротезы.

При поражении только контактной поверхности и отсутствии рядом зуба создают полость в виде треугольника

с основанием, обращенным к цементно-эмалевой границе, а вершиной — к режущему краю. При наличии соседнего зуба полость по форме приближается к кубу. Обширные разрушения контактной поверхности требуют дополнительной фиксации и ретенции будущей реставрации путем препарирования дополнительной полости, которая вовлекает и язычную поверхность. В этих случаях дно полости препарируется параллельно эмали язычной поверхности зуба.

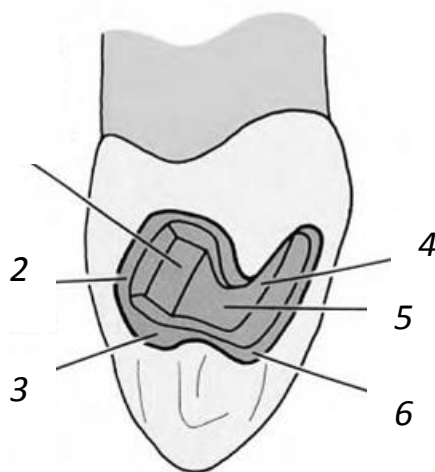


Рис. 5.3. Полость III класса:

1 — проксимальная полость; 2 — вестибулярный скос; 3 — проксимальные стенки; 4 — дно полости; 5 — перешеек; 6 — лингвальный скос

**Особенности формирования полостей V класса.** В основном граница полостей V класса определяется наличием пораженных тканей эмали и дентина.

В соответствии с зонами безопасности и топографией пульпарной камеры дно полости формируют выпуклым, а придесневую и окклюзионную периферические стенки — взаимопараллельными. Обычно край реставрации располагают в пределах зубодесневой бороздки или несколько выше десневого края.

Фиксацию реставраций в полостях V класса можно улучшить с помощью формирования тоннелей под дополнительные ретенционные штифты с последующим изготовлением штифтовых вкладок типа pinlay.

*Формирование скосов стенок и окончательная подготовка сформированных полостей.* При изготовлении литых металлических вкладок

следует формировать определенный скос стенок полости по наружному их краю. Скос требуется для того, чтобы удалить эмалевые призмы, имеющие в этом месте слабую опору, и обеспечить лучшее краевое прилегание. Если эмаль со слабой опорой не иссекается на этапе препарирования полости, то существует риск ее скола с образованием микродефектов, что приведет к возникновению вторичного кариеса на границе с реставрацией. Скос должен быть достаточно выраженным, его ширина должна составлять не менее 1 мм.

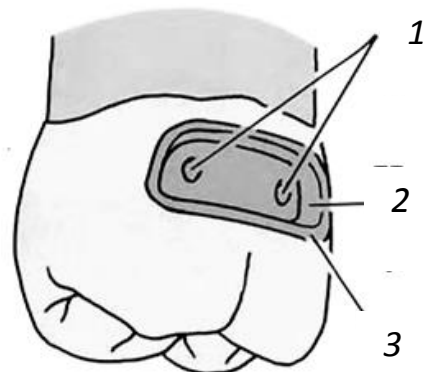


Рис. 5.4. Полость V класса:

1 — тоннели для штифтов; 2 — периферические стенки; 3 — скос

Композитные материалы и керамические массы являются достаточно хрупкими, поэтому стенки сформированной полости должны образовывать прямые углы с поверхностью эмали, в противном случае может произойти скол края реставрации. Реставрации из этих материалов имеют низкую краевую прочность в участках их наименьшей толщины.

В случае же, если в качестве реставрационного материала выбраны сплавы металлов (оптимально — золото), края полости могут иметь скол из-за ковкости, пластичности и высокой прочности сплавов.

Окончательную подготовку краев и внутренних деталей сформированной полости проводят острыми ручными инструментами (эмалевыми ножами и топориками, долотцами). Данные инструменты применяются при окончательной обработке проксимальных стенок и краев, которые в результате должны стать гладкими. Особое внимание уделяют наружным границам полости, то есть на них не должно быть нависающих и неровных краев эмали. Тщательная окончательная обработка границ позволяет существенно увеличить конгруэнтность вкладки и твердых тканей полости и улучшить краевое прилегание реставрации.

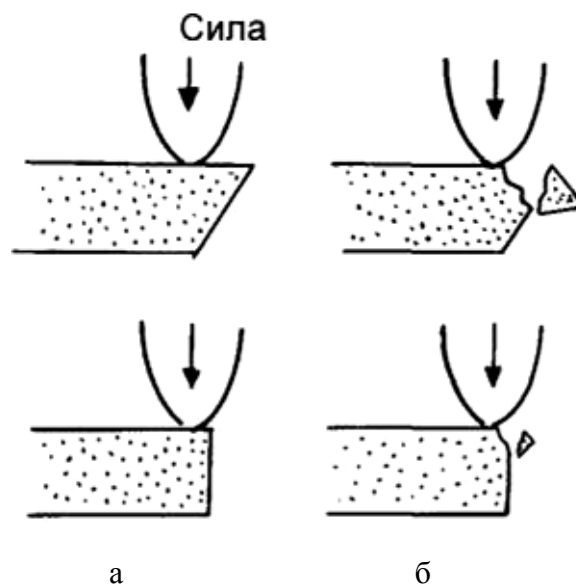


Рис. 5.5. Варианты неправильного формирования скоса

### ОБЩИЕ КЛИНИКО-ЛАБОРАТОРНЫЕ ЭТАПЫ ИЗГОТОВЛЕНИЯ ВКЛАДОК

При изготовлении микропротезов из различных материалов клинико-лабораторные этапы могут существенно различаться как качественно, так и количественно, что обусловлено особенностями технологического процесса.

Базовые клинико-лабораторные этапы рассмотрены на примере изготовления литой металлической реставрации непрямым путем .

#### Этапы изготовления литой металлической реставрации непрямым путем

Клинические этапы	Лабораторные этапы
<b>I посещение</b>	
<ul style="list-style-type: none"> <li>– обследование пациента;</li> <li>– выбор рационального метода зубопротезирования;</li> <li>– обсуждение результатов лечения с пациентом;</li> <li>– проведение анестезии;</li> <li>– изоляция рабочего поля и контроль слюноотечения;</li> <li>– при необходимости — ретракция десневого края;</li> <li>– формирование полости;</li> <li>– регистрация окклюзионных взаимоотношений челюстей;</li> <li>– получение оттиска рабочей области;</li> <li>– получение оттиска зубов антагонистов и отливка вспомогательной модели;</li> <li>– изготовление провизорной реставрации</li> </ul>	<ul style="list-style-type: none"> <li>– дезинфекция оттисков;</li> <li>– изготовление рабочей модели;</li> <li>– заливка моделей в окклюдатор/артикулятор;</li> <li>– подготовка образца к моделировке вкладки;</li> <li>– моделировка восковой репродукции вкладки;</li> <li>– литье вкладки по восковой репродукции в литейной лаборатории;</li> <li>– припасовка вкладки на модели и предварительная ее обработка</li> </ul>

<b>II посещение</b>	
<ul style="list-style-type: none"> <li>– извлечение провизорной реставрации;</li> <li>– припасовка вкладки в полости рта;</li> <li>– коррекция окклюзионных взаимоотношений;</li> <li>– фиксация провизорной реставрации</li> </ul>	<ul style="list-style-type: none"> <li>– окончательная (финишная) обработка вкладки</li> </ul>
<b>III посещение</b>	
<ul style="list-style-type: none"> <li>– изоляция рабочего поля и контроль слюнотечения;</li> <li>– извлечение провизорной реставрации;</li> <li>– фиксация вкладки;</li> <li>– удаление излишков фиксирующего материала и полировка границ реставрации;</li> <li>– повторная оценка окклюзионных контактов и краевой адаптации вкладки</li> </ul>	–

**Схема ООД: “Клинические этапы восстановления коронки зуба при дефектах II класса по Блэку с помощью вкладки”**

Этапы лечения	Инструментарий	Критерий для самоконтроля
<b>1. Формирование полости:</b>		
а) обработка контактной поверхности зуба;	сепарационные диски (алмазные)	Визуальный доступ к десневому сосочку; Неповреждённый соседний зуб;
б) формирование полости на жевательной поверхности зуба;	фиссурный бор, алмазный;	Асимметричная форма;
в) внутри зуба	фиссурный бор для углового или турбинного наконечника;	Параллельные стенки, плоское дно, закруглённые углы
<b>2. Моделирование вкладки из воска:</b>		
1) <i>прямым методом-непосредственная моделировка в полости рта;</i>	воск “Лавакс” спиртовка, гладилка, штифт для извлечения вкладки;	Восковая композиция должна иметь четкие отпечатки контуров полости, легко выводится и вводится в полость.
2) <i>косвенным методом:</i> а) <i>получение основного двойного слепка</i>	стандартные ложки, силиконовый слепочный материал;	целостность оттиска, четкие контуры сформированной полости, точный рельеф – отпечаток, отсутствие пор и оттяжек.
б) снятие вспомогательного слепка с зубов антагонистов и отливка модели.	Альгинатный или силиконовый слепочный материал	четкий рельеф жевательных поверхностей зубов



<b>3. Припасовка вкладки</b>		
а) в полости рта	абразивные фасонные головки для прямого наконечника	беспрепятственное введение и выведение вкладки из полости зуба только в одном направлении, равномерное прилегание вкладки к тканям зуба, восстановление контактных пунктов;
б) по окклюзии	тот же	вкладка не должна препятствовать центральной и динамической окклюзиям;
в) окончательная обработка, шлифовка и полировка	тот же	создание анатомической формы поверхности коронки, тщательно отполированные поверхности вкладки;
<b>4. Фиксация вкладки в полости рта</b>	СИЦ или цинк-фосфатный цемент, шпатель, перекись водорода, эфир, ватные тампоны	медикаментозная обработка зуба и вкладки по общепризнанной методике. Нанесение цемента на поверхность вкладки и в полость зуба.
<b>5. Привальцовка вкладки</b>	Полиры	проводится через 1-2 дня после фиксации.

#### **Преимущества прямого способа:**

- более высокая точность изготовления, т. к. отсутствует необходимость получения оттиска и рабочей гипсовой модели, отличающихся объемными изменениями вспомогательных материалов;
- моделирование вкладки на естественном зубе в полости рта дает возможность учесть функциональную окклюзию;
- возможность контролирования границ вкладки не только по краям полости, но и в области десневого края, что важно для профилактики травматических периодонтитов.

#### **Недостатки прямого способа:**

- утомление пациента, т. к. манипуляция довольно длительная;
- опасность ожога слизистой оболочки полости рта горячим моделировочным инструментом или воском;
- сложность моделирования вкладки в межзубном промежутке (полости II, III, IV классов по Блеку);
- нерациональные затраты врача на исполнение технической процедуры;
- необходимость специальной подготовки врача по теории и практике моделирования, постоянной тренировки его в исполнении этого сложного клинического приема для поддержания мануальных навыков на достаточно высоком уровне;
- необходимость повторного моделирования вкладки в полости рта в случае ее деформации при выведении или неудачной отливке;
- невозможность предварительной припасовки вкладки на рабочей гипсовой модели, что удлиняет время припасовки ее в полости рта;

- невозможность применения методов компенсации усадки металла при отливке (избирательное покрытие изолирующим лаком стенок и дна полости на модели), обеспечения свободного пространства для размещения цемента;
- расчленение процесса получения восковых репродукций вкладок на несколько приемов при большом количестве препарированных зубов.

### **Непрямой (косвенный) способ изготовления вкладок.**

Отливается комбинированная разборная модель, на которой моделируется вкладка.

Наибольшую точность металлической вкладки можно получить при изготовлении ее путем литья на огнеупорной модели. Техника получения такой модели состоит в следующем. В слепке лунки опорных и стоящих рядом зубов отделяют металлическими пластинками, выступающими над уровнем отпечатка на 2-3 мм. Этот участок заполняют огнеупорной массой, а после ее затвердения выступающую часть смазывают вазелином и отливают общую часть модели. После отделения оттискной массы в полученной модели опорные зубы будут состоять из огнеупорной массы, а остальная часть модели - из обычного зуботехнического гипса. Отмоделировав основную восковую репродукцию вкладки в полости зуба и поставив литники, отделяют огнеупорный блок от гипсовой модели. После формовки в кювету заменяют восковую репродукцию вкладки металлом.

*Показания к применению непрямого метода:* при дефектах коронок моляров и премоляров на мезиальной и окклюзионной поверхностях или мезиальной, окклюзионной и дистальной, III, IV классах по Блэку, при ортопедическом лечении вкладками рядом расположенных зубов.

**Преимущества непрямого способа:** экономит время врача и пациента; отличается большой точностью, что обусловлено снижением усадки сплава при литье на огнеупорных моделях.

### **Схема ООД “Ошибки при изготовлении вкладок, их причины и методы устранения”**

<b>Ошибки</b>	<b>Причины</b>	<b>Методы устранения и профилактика</b>
1	2	3

#### **I. Ошибки при формировании полости и моделирование вкладки**

1. Вскрытие пульповой камеры	не учтена топография пульповой камеры  анатомическое расположение пульпарной камеры	учитывать зоны безопасности. Пользоваться рентгенограммой для определения топографии пульпы.  В полостях 5 класса дно должно быть сферическим.
2. Отлом стенки зуба во время формирования полости, моделирования или фиксации вкладки	Сохранение истонченной эмалевой стенки без дентинного основания. Не учтена хрупкость эмали в депульпированном зуба.	Удалять истонченные стенки без дентинного основания. При отломе стенки, полость подлежит переформированию с последующим новым моделированием репродукции.

3. Восковая модель не извлекается из полости	Стенки полости конвергированы. Чрезмерно глубокая колодцеобразная полость. Имеются поднутрения.  Полость не увлажнена. Недостаточно разогрет штифт.	Устранить ниши путем расширения полости. Уменьшить путем расширения полости. Уменьшить глубину полости частичным заполнением дна цементом. Создать угол дивергенции в пределах от 5 до 15 градусов.  Увлажнить полость водой. Повторно разогреть штифт и жестко без шевеления зафиксировать его в воске.
--	--	---

### II. Ошибки при припасовке и фиксации вкладки

1. Вкладки не входят в полость	Неправильное введение вкладки в полость.	Полость следует формировать асимметричной.
	Воск при выведении из полости был деформирован (оттяжка и т.п.)	Вкладка подлежит перемоделированию.
	Наличие препятствий, обусловленных дефектами литья (газовые раковины, заливки и др.).	Устранить дефекты литья, расположенные на поверхности вкладки путем их сошлифовывания.
	При колодцеобразной полости нет выхода для излишков цемента. Преждевременное загустение цемента.	Сделать насечку на боковой поверхности вкладки для облегчения выхода цемента. Стенки должны дивергировать.
2. Между краем полости и вкладкой видна полоска цемента	Неплотное прилегание вкладки к краю полости из-за недостаточного контроля зондирования. Поверхность вкладки выше поверхности зуба (особенно часто на жевательной поверхности).	Извлечение вкладки и перемоделирование.  Сошлифовывание вкладки (без нарушения окклюзионных взаимоотношений) до исчезновения видимой полости цемента с последующей полировкой.

### СИТУАЦИОННЫЕ ЗАДАЧИ

1. При формировании плоского дна в полости 5 класса в зубе 21, проводимого под инфльтрационной анестезией, произведено вскрытие пульпарной камеры. Укажите причину врачебной ошибки? Назовите методы профилактики данного осложнения.

2. У пациента в зубе 46 имеется полость 1 класса по Блэку с индексом разрушения окклюзионной поверхности равным 0,3. После удаления размягченного дентина и создания параллельности стенок отмечаются болезненное зондирование дна полости и неприятные ощущения при давлении тупым инструментом на дно полости. Укажите топографию дефекта.

Как рассчитать ИРОПЗ? Какие осложнения могут возникнуть при изготовлении вкладки данному пациенту и какова профилактика подобного осложнения?

3. При препарировании зуба 36 под вкладку инлэй произошёл скол стенки зуба. Укажите возможные причины. Какие меры следует предпринимать для предотвращения этих явлений?

4. Пациенту С., 45 лет в зубе 47 сформировали глубокую полость 1-го класса по Блэку с параллельными стенками. При фиксации литой вкладки на цемент врач не смог полностью разместить вкладку в полости, она выступала над уровнем жевательной поверхности. Укажите причины. Ваша тактика.

5. Пациентке М., 26 лет в зубе 36 сформировали симметричную полость 1-го класса по Блэку. Дайте оценку возможных осложнений. Ваша тактика.

## ЛИТЕРАТУРА

### Основная литература

1. Ортопедическая стоматология: учебник. В 2 ч. Ч.1/ Под ред. С.А. Наумовича, С.В. Ивашенко, С.Н. Пархамовича.- Минск: Выш. шк., 2019. - С.128-143.

### Дополнительная литература

2. Клинико-лабораторные этапы изготовления несъемных зубных протезов: учеб.-метод. пособие/ С.А. Наумович и др. \_ Минск: БГМУ, 2015.- 35 с.

3. Определение цвета зубов в клинике ортопедической стоматологии: учеб.-метод. пособие/ С.А. Наумович.- Минск: БГМУ, 2020.- 47 с.

4. Препарирование зубов под современные виды ортопедических конструкций :учеб.-метод.пособие / Наумович С.А. [и др.] . — Минск : БГМУ, 2020. — 32 с.

## ЗАНЯТИЕ 6

**Тема:** Виниры, показания к применению. Характеристика современных конструкционных материалов. Методы изготовления виниров.

Моделировка виниров на фантомах.

**Цель занятия:** изучить показания к изготовлению виниров; изучить конструкционные материалы, применяемые для изготовления виниров, а также свойства применяемых материалов и требования, предъявляемые к ним; изучить особенности методов изготовления виниров.

### ЗАДАЧИ ЗАНЯТИЯ:

1. Научиться определять показания к изготовлению виниров.
2. Закрепить знания основных классификаций дефектов коронок зубов.
3. Уметь выбирать конструкции зубных протезов для замещения дефектов коронок зубов.
4. Научиться моделировать виниры.

### ТРЕБОВАНИЯ К ИСХОДНОМУ УРОВНЮ ЗНАНИЙ

1. Для полного усвоения темы студенту необходимо повторить:
2. Анатомическое строение челюстей, зубов и периодонта.
3. Методы обследования стоматологических пациентов.
4. Кариозные и некариозные поражения коронок зубов.
5. Морфологические изменения в зубе и окружающих тканях при воспалении пульпы.

### КОНТРОЛЬНЫЕ ВОПРОСЫ ИЗ СМЕЖНЫХ ДИСЦИПЛИН:

1. Анатомическое строение нижней челюсти.
2. Анатомическое строение верхней челюсти
3. Анатомическое строение зубов
4. Анатомическое строение периодонта
5. Основные методы обезболивания в стоматологии
6. Основные методы обследования стоматологических пациентов

### КОНТРОЛЬНЫЕ ВОПРОСЫ:

1. Виниры. Показания к протезированию винирами.
2. Основные и вспомогательные материалы, применяемые при изготовлении виниров.
3. Методы изготовления виниров. Характеристика прямого и косвенного методов.
4. Современные конструкционные материалы для изготовления виниров.
5. Методика изготовления ортопедических конструкций с помощью CEREC (CAD/CAM).

### ОБЩИЕ ПРИНЦИПЫ ПРЕПАРИРОВАНИЯ ПОД ВИНИРЫ

Винирами обычно покрывается передняя группа зубов (резцы и клыки), редко премоляры. И, хотя виниры можно представить как половину керамической коронки, этапы и принципы препарирования под виниры существенно отличаются от таковых при изготовлении керамической коронки.

Учитывая большое значение эмали для адгезии, ее необходимо, по возможности сохранять при препарировании зубов, однако это должно согласовываться с необходимым объемом препарирования для создания эстетичной и долговечной реставрации.

Виниры также могут быть изготовлены и на неотпрепарированные зубы, что требует обширного шлифования эмали по краям и чаще всего приводит к созданию реставраций с увеличенными контурами.

Накоплен достаточно большой опыт по клиническому применению виниров. Полноценное функционирование реставраций зависит от качества проведенного обследования, выбора метода лечения, правильного препарирования и качественного технического исполнения работы.

**Veneer (Laminate)** – это фарфоровая (керамическая) или композитная пластинка, замещающая вестибулярную поверхность зуба. Полное название метода – veneer porcelain, (фарфоровая облицовка).

Изготовлением виниров частично корректируют либо полностью исправляют нарушенные форму или цвет зубов. Изготавливаются виниры в соответствии с представлениями об эстетике улыбки (с учетом анатомической формы реставрируемого зуба и его положения в дуге зубного ряда, цвета соседних зубов и зубов антагонистов) пациента. Винирами можно придать зубу идеальную форму и точно воспроизвести необходимый цвет.

Виниры являются представителями высоких технологий в стоматологии. В клинической практике различаем *прямые* и *непрямые* виниры.

**Прямые виниры** – изготавливаются прямо на зубах в полости рта пациента. Материалом для изготовления прямых виниров является композит. Чаще всего применяется светоотверждаемый композитный материал.

**Непрямые виниры** – изготавливаются непрямым методом, в зуботехнической лаборатории. Чаще всего непрямые виниры это керамические (фарфоровые) реставрационные облицовки (пластинки).

**Показания** для изготовления виниров.

- измененный цвета зубов неподдающийся коррекции методами отбеливания (пигментные пятна эмали, возрастные изменения цвета, пигментированные трещины эмали, флюороз, тетрациклиновые зубы и т. д.);
- измененная форма зубов (травмы, клиновидные дефекты, стираемость, зубы с нарушением развития эмали (несовершенный амелогенез, гипоплазия эмали), зубы с нарушением развития формы (шиповидные зубы) и т. д.);
- повороты зубов вокруг своей оси и их наклоны (не выраженные);
- десневая улыбка (выравнивание, увеличение высоты клинической коронки зуба);
- наличие трем и диастем;
- необходимость коррекции эстетики фронтального участка зубного ряда изменением анатомической формы коронок отдельных зубов (при адентии либо наличии ретенированного зуба).
- наличие множественных, небольших по размеру, пломб, измененных в цвете.

**Противопоказания** для изготовления виниров (или ситуации, когда изготовление виниров нежелательно).

Изготовление виниров противопоказано или нежелательно при функциональной недостаточности зубочелюстной системы пациента. Протезирование при отсутствии зубов в боковых отделах, либо восстановление их жевательной эффективности, должно быть приоритетной задачей стоматолога. Правило достаточно простое – прежде чем заниматься эстетикой, необходимо восстановить функцию.

Четких противопоказаний к прямым композитным винирам нет. Прямые виниры можно изготовить практически на любой зуб, даже, если он на 1/2 состоит из реставрационного пломбирочного материала.

Непрямые, керамические, виниры нельзя применять при:

- прогрессирующей кариозной болезни зубов и заболеваний периодонта;
- при значительных дефектах эмали либо значительных ее истираниях, сошлифовываниях;
- при значительных дефектах коронки зуба (разрушение более 1/2 ее размера);

- парафункции жевательной мускулатуры (бруксизм);
- при аллергии на материалы и компоненты, используемые для прямой реставрации зуба.

#### **Прямые виниры.**

Техника изготовления прямых композитных виниров предусматривает сошлифовывание, около 0,3 – 0,5 мм, вестибулярной поверхности коронки зуба и последующее восстановление его эстетики путем послойного нанесения композитного материала в необходимом объеме. Для качественного изготовления прямых композитных виниров этап сошлифовывания реставрируемого зуба необходим. Без сошлифовывания реставрированный зуб будет выглядеть выпуклым, а цвет его коронки матовым и ненатуральным. Границы сошлифовывания предпочтительно выдерживать в пределах эмали зуба. Правила изготовления прямых виниров схожи с правилами выполнения прямой реставрации и предусматривают, в том числе, применение и коффердама.

Для изготовления прямых виниров используются такие же пломбирочные материалы, как для выполнения пломб при лечении кариеса зубов. Критерием выбора современных материалов в большей степени служат предпочтения стоматологов выработанные в процессе работы. Качество пломбирочного материала для прямого винира должно обеспечить легкость послойного нанесения, хорошую полируемость и цветостабильность (гибридные, миниполненные композиты и нанокомпозиты).

Преимущества композитных виниров:

- скорости достижения конечного результата лечения (результат в одно посещение);

- цена (композитные виниры дешевле керамических).

Недостатки композитных виниров:

- хрупкость;
- повышенная стираемость;
- набухание композита во влажной среде;
- необходимость в периодической полировке из-за потери блеска.
- Срок службы композитных виниров составляет в среднем 3 – 8 лет и зависит от:
- уровня гигиены полости рта пациента;
- функциональной нагрузки на реставрированный виниром зуб.

Виниры могут быть изготовлены на неотпрепарированные зубы, при этом коронковая эмаль должна быть хотя бы поверхностно зашлифована, но конечный результат реставрации будет с увеличенными контурами. Такая тактика оправдана при необходимости увеличения размеров коронок зубов (наличие трем, диастем и т. д.).

#### **Непрямые виниры.**

Непрямые (керамические) виниры по сравнению с композитными обладают рядом преимуществ:

- великолепная эстетика (стабильность цвета, постоянный блеск);
- стабильность формы (низкая стираемость);
- биоинертность;
- сравнительно легкий гигиенический уход благодаря идеально гладкой поверхности;
- устойчивость к пищевым красителям;
- длительный срок службы.

Из недостатков керамических виниров можно отметить:

- стоимость;
- низкий эффект починки при сколе (обломе) части винира;

- длительное время изготовления (по сравнению с композитными).

Изготовление непрямого винира в лаборатории требует несколько визитов пациента и может занять около одной недели. До момента окончательного изготовления и установки постоянных виниров препарированные зубы могут быть покрыты временными винирами. Этот вопрос решают врач и пациент в каждом случае индивидуально. На решение вопроса могут влиять глубина и объем препарированных твердых тканей зуба, количество препарированных зубов, необходимость оплаты временных виниров и т. д.). В одно посещение не прямой керамический винир может быть изготовлен методом компьютерного моделирования и фрезерования (CEREC). При наличии CAD/CAM оборудования винир выпиливается из керамического блока.

Керамические виниры изготавливают:

- методом наслоения;
- методом прессования заготовки с последующим раскрашиванием;
- методом фрезерования заготовки с последующим раскрашиванием.

### **СИТУАЦИОННЫЕ ЗАДАЧИ**

1. У пациента А., зубы изменены в цвете вследствие флюороза. Предложите варианты коррекции эстетики.
2. При припасовке винира, изготовленного на зуб 21, произошел откол его вестибулярной поверхности. Дайте объяснение причинам возникшего осложнения. Определите дальнейший план лечения.
3. При препарировании коронки зуба 11 под винир, врач сошлифовал не разрушенный контактный пункт. Дайте оценку.
4. При препарировании зуба 13, врач сформировал небный уступ по середине коронки зуба. Дайте оценку.
5. При препарировании коронки зуба 21 под винир, врач сформировал вестибулярный уступ на 0,5 мм под десной. Дайте оценку.

### **ЛИТЕРАТУРА**

#### **Основная литература**

1. Ортопедическая стоматология: учебник. В 2 ч. Ч.1/ Под ред. С.А. Наумовича, С.В. Ивашенко, С.Н. Пархамовича.- Минск: Выш. шк., 2019. - С.128-143.

#### **Дополнительная литература**

2. Клинико-лабораторные этапы изготовления несъемных зубных протезов: учеб.-метод. пособие/ С.А. Наумович и др. Минск: БГМУ, 2015.- 35 с.
3. Определение цвета зубов в клинике ортопедической стоматологии: учеб.-метод. пособие/ С.А. Наумович.- Минск: БГМУ, 2020.- 47 с.
4. Препарирование зубов под современные виды ортопедических конструкций :учеб.-метод.пособие / Наумович С.А. [и др.] . — Минск : БГМУ, 2020. – 32 с.



## ЗАНЯТИЕ 7

**Тема:** Препарирование зубов и клинико-лабораторные этапы изготовления виниров. Современные материалы и методы фиксации виниров.

Препарирование зубов под виниры на фантомах.

**Цель занятия:** Научить студентов правильному выбору инструментов и оборудованию необходимых при изготовлении виниров; научить препарировать поверхность зуба под винир и изготавливать виниры прямым и косвенным методами.

### ЗАДАЧИ ЗАНЯТИЯ:

1. Ознакомиться с различными режимами препарирования твердых тканей зуба при формировании поверхности для изготовления винира.
2. Овладеть практическими навыками выбора абразивного инструментария для препарирования зуба под винир.
3. Научиться препарировать зубы для изготовления виниров
4. Научиться припасовывать и фиксировать виниры.

### ТРЕБОВАНИЯ К ИСХОДНОМУ УРОВНЮ ЗНАНИЙ

1. Для полного усвоения темы студенту необходимо повторить:
2. Анатомическое строение челюстей и зубов.
3. Методы обследования стоматологических пациентов.
4. Морфологические изменения в зубе и окружающих тканях при воспалении пульпы.
5. Характеристики материалов применяемых для изготовления вкладок.

### КОНТРОЛЬНЫЕ ВОПРОСЫ ИЗ СМЕЖНЫХ ДИСЦИПЛИН

1. Анатомическое строение нижней челюсти.
2. Анатомическое строение верхней челюсти
3. Анатомическое строение зубов
4. Основные методы обезболивания в стоматологии
5. Физико-механические характеристики современных эстетических стоматологических материалов
6. Основные методы обследования стоматологических пациентов

### КОНТРОЛЬНЫЕ ВОПРОСЫ

1. Этапы и инструментарий одонтопрепарирования под виниры.
2. Критерии оценки качества препарирования зубов под виниры.
3. Особенности получения оттисков для изготовления виниров.
4. Клинико-лабораторные этапы изготовления виниров.
5. Современные материалы для фиксации виниров и их характеристика.
6. Ошибки и осложнения при протезировании дефектов коронок зубов винирами.

Одонтопрепарирование следует рассматривать как хирургический (оперативный) этап безвозвратного иссечения твердых тканей зуба: некротизированных, патологически измененных и здоровых (для создания необходимой для ретенции формы и размера полости).

В связи с этим должен обязательно соблюдаться принцип щадящего сошлифовывания тканей зуба и общепринятых правил асептики, антисептики, барьерной защиты врача и пациента:

- использование только стерильных наконечников и боров;

- одноразовых стаканов, нагрудников, слюноотсосов, наконечников (носиков) водно-воздушных спреев, чехлов на подголовники;
- применение водяного охлаждения, слюноотсосов, пылесосов;
- работа врача и ассистента в масках, перчатках, очках.

Для предупреждения перекрестной инфекции использованные инструменты должны подвергаться адекватной дезинфицирующей обработке.

#### Схема ООД. Этапы и критерии одонтопрепарирования под виниры

Этап препарирования	Критерий оценки качества
1. Маркировка глубины препарирования вестибулярной поверхности; 2. Сошлифовывание вестибулярной поверхности с одновременным формированием пришеечного уступа; 3. Формирование уступа на проксимальной поверхности; 4. Препарирование контактных поверхностей; 5. Сошлифовывание режущего края; 6. Окончательное оформление уступа и сглаживание острых граней;	1. Глубина ориентировочных бороздок, нанесенных борами-маркерами в двух плоскостях, - 0,3-0,5 мм; 2. Сошлифовывание в двух плоскостях, формирование уступа выше десневого края и параллельно его контуру; 3. Желобовидный уступ выше десневого уровня 4. Сохранение контактных пунктов; 5. Сошлифовывание режущего края на 1,0-1,5 мм; с небной поверхности - желоб шириной 0,5 мм; 6. Все переходы закруглены;

#### Схема ООД Типичные ошибки и осложнения при препарировании под виниры

Этап препарирования	Ошибки	Осложнения
Маркировка глубины препарирования вестибулярной поверхности	Недостаточная глубина препарирования	Чрезмерные контуры реставрации, выступание из зубной дуги, неудовлетворительная эстетика у измененных в цвете зубов
	Чрезмерная глубина препарирования	Обнажение дентина, краевое микроподтекание, расцементировка
Сошлифовывание вестибулярной поверхности	Препарирование в одной плоскости	Вскрытие пульпарной полости
Первичное формирование уступа	Поддесневое расположение уступа	Неудовлетворительная адгезивная фиксация, развитие кариеса, расцементировка
Первичное формирование уступа	Недостаточная ширина уступа	Чрезмерные контуры реставрации
	Чрезмерная ширина уступа	Обнажение дентина, краевое микроподтекание, расцементировка
Формирование уступа на проксимальной поверхности	Поддесневое расположение уступа	Неудовлетворительная адгезивная фиксация, развитие кариеса, расцементировка
	Препарирование уступа «кромкой»	Сколы керамики, эмали с развитием кариеса, расцементировка
Препарирование контактных поверхностей	Повреждение рядом стоящих зубов	Развитие кариеса рядом стоящих зубов
	Расположение границы препарирования в зоне видимости	Неудовлетворительная эстетика
Сошлифовывание режущего края	Чрезмерное препарирование	Расцементировка, перелом винира (зуба)

	Недостаточное препарирование	Раскол винира, неудовлетворительная эстетика
	Расположение границы препарирования в зоне окклюзионного контакта	Сколы керамики, раскол винира
Окончательное формирование уступа	Неравномерный уступ	Напряжения в керамике, сколы
Сглаживание краев	Острые грани	Сколы керамики

### Профилактика осложнений при одонтопрепарировании

При одонтопрепарировании существует ряд факторов, которые могут вызвать как местные, так и общие осложнения. Причем существуют факторы опасные, как для пациента, так и для врача. К общим факторам для пациента относятся: страх (стресс), боль, риск аллергических реакций. К общим факторам для врача — стресс, инфицированное аэрозольное облако, тяжелые условия труда.

К местным повреждающим факторам при одонтопрепарировании витальных зубов относятся: механическая травма, гипертермия, высушивание, вибрация и микробная инвазия. Это может приводить к развитию как ранних, так и отсроченных осложнений:

- послеоперационная чувствительность;
- вскрытие пульпы;
- острый и хронический пульпит;
- вторичный кариес;
- гингивит, маргинальный пародонтит.

Для предупреждения развития данных осложнений необходимо соблюдать следующие правила препарирования витальных зубов:

- Препарирование должно проводиться прерывисто, под полноценным воздушно-водяным охлаждением (50 мл/мин). Температура водяного охлаждения при препарировании зуба не должна превышать 35°C.
- Следует соблюдать скоростные режимы препарирования для дентина и эмали.
- Следует знать анатомо-топографические особенности препарлируемого зуба.
- Необходимо проводить контроль глубины препарирования.
- Необходимо контролировать качество удаления инфицированного дентина.
- При препарировании в пришеечной области следует проводить ретракцию десны, чтобы избежать травмы десневого края.
- После препарирования полость зуба необходимо обработать десенситайзером и закрыть временной пломбой.

Следует обратить внимание, что после препарирования должны быть обязательно изготовлены временные конструкции (виниры или коронки), которые не только защищают препарированный зуб от термических, химических, микробных и механических воздействий в послеоперационный период, но и препятствуют смещению зуба, сохраняя артикуляционное равновесие. Даже депульпированный зуб должен быть покрыт временной коронкой, которая полноценно восстанавливает функцию жевания, а также сохраняют контуры десневого края для последующего снятия оттиска.

### СИТУАЦИОННЫЕ ЗАДАЧИ

1. У пациента В., 22 лет, после препарирования витального зуба 22 под винир отмечаются постоянные ноющие боли. Укажите причины. Ваша тактика.

2. При препарировании зуба 11 под винир врач сошлифовал режущий край зуба на 2 мм, создал уступ в пришеечной области вестибулярной поверхности, а на небной поверхности сделал скос эмали. Укажите допущенные ошибки. К каким осложнениям они могут привести.

3. После препарирования зубов 11, 12, 21, 22 получены оттиски с помощью Zeta Plus, на следующий день проведено сканирование отлитой модели. Виниры отфрезерованы с помощью CEREC. При припасовке виниров в полости рта установлено, что они не доходят до уступа 0,5 мм. Укажите возможные ошибки. Ваша тактика.

4. После препарирования зубов 11;12;21;22 под виниры, врач получил оттиск альгинатной слепочной массой. Дайте оценку.

5. При припасовке винира на зуб 11 произошел отлом в пришеечной области с вестибулярной поверхности. Укажите возможные причины.

## ЛИТЕРАТУРА

### Основная литература

1. Ортопедическая стоматология: учебник. В 2 ч. Ч.1/ Под ред. С.А. Наумовича, С.В. Ивашенко, С.Н. Пархамовича.- Минск: Выш. шк., 2019. - С.128-143.

### Дополнительная литература

2. Клинико-лабораторные этапы изготовления несъемных зубных протезов: учеб. - метод. пособие/ С.А. Наумович и др. \_ Минск: БГМУ, 2015.- 35 с.

3. Определение цвета зубов в клинике ортопедической стоматологии: учеб.-метод пособие/ С.А. Наумович.- Минск: БГМУ, 2020.- 47 с.

4. Препарирование зубов под современные виды ортопедических конструкций :учеб.-метод.пособие / Наумович С.А. [и др.] . — Минск : БГМУ, 2020. – 32 с.

## ЗАНЯТИЕ 8

**Тема:** Металлические штампованные коронки. Клинико-лабораторные этапы изготовления.

Обследование пациента, определение показаний к изготовлению металлических штампованных коронок.

**Цель занятия:** Научить определению показаний к применению металлических штампованных коронок; научить правилам препарирования твердых тканей зубов при изготовлении металлических коронок. Научить студентов методике получения оттисков, припасовки одиночных коронок, правилам и последовательности фиксации коронок.

### ЗАДАЧИ ЗАНЯТИЯ:

1. Научиться обследовать пациента.
2. Научиться определять показания к изготовлению металлических штампованных коронок.
3. Научиться препарировать зубы для изготовления металлических штампованных коронок.
4. Закрепить практические навыки получения альгинатных оттисков.
5. Научиться припасовывать и фиксировать металлические штампованные коронки.

### ТРЕБОВАНИЯ К ИСХОДНОМУ УРОВНЮ ЗНАНИЙ:

1. Показания и противопоказания к изготовлению металлических штампованных коронок.
2. Зоны безопасности по Аболмасову, Ключеву. Принципы и этапы препарирования зуба под металлическую штампованную коронку.
3. Методика получения слепков и оценка их качества.
4. Технология изготовления металлической коронки, методы штамповки.
5. Правила припасовки металлической коронки.
6. Правила и последовательность фиксации коронки.

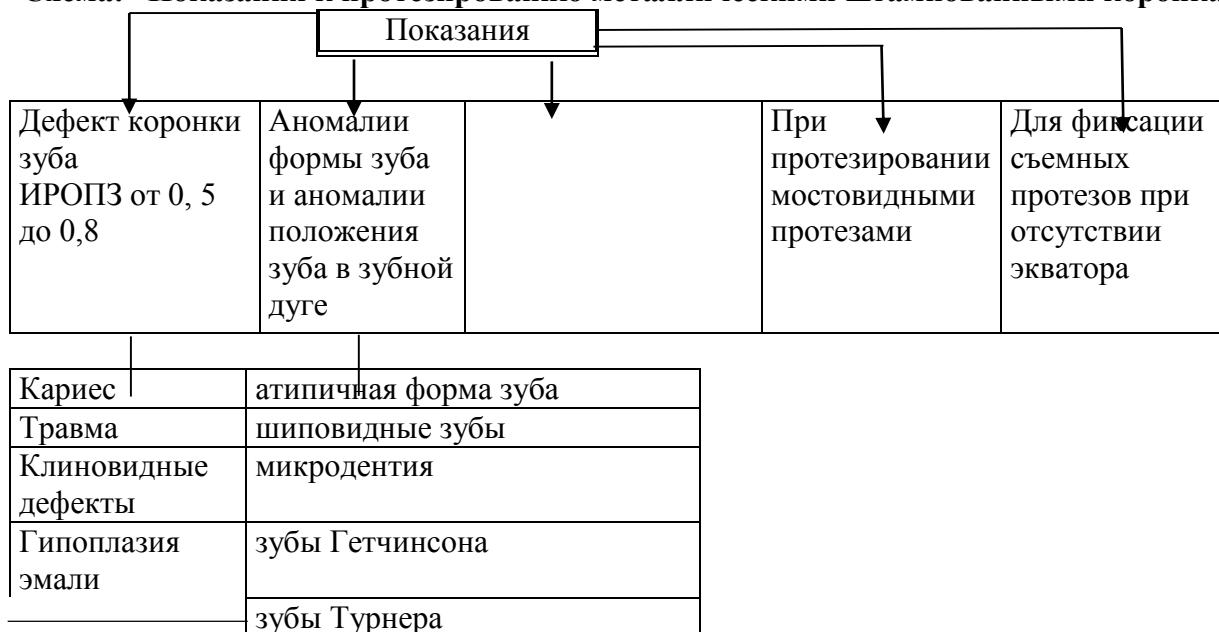### КОНТРОЛЬНЫЕ ВОПРОСЫ ИЗ СМЕЖНЫХ ДИСЦИПЛИН:

1. Свойства металлов, применяемые в штампованных коронках.
2. Анатомия зубов верхних зубов.
3. Анатомия зубов нижней челюсти.
4. Классификация и свойства оттискных материалов.
5. Классификация и свойства гипса.
6. Физические и механические свойства ротационных инструментов.

### КОНТРОЛЬНЫЕ ВОПРОСЫ ПО ТЕМЕ ЗАНЯТИЯ:

1. Показания и противопоказания к изготовлению металлических штампованных коронок.
2. Клинико-лабораторные этапы изготовления металлической штампованной коронки.
3. Материалы, инструментарий и оборудование, применяемые для изготовления металлических штампованных коронок.
4. Последовательность препарирования зубов под металлическую штампованную коронку. Оценка качества препарирования зубов.
5. Требования, предъявляемые к металлической коронке. Правила и последовательность фиксации металлических коронок.
6. Ошибки и осложнения при протезировании металлической штампованной коронки.

**Схема: “Показания к протезированию металлическими штампованными коронками”**

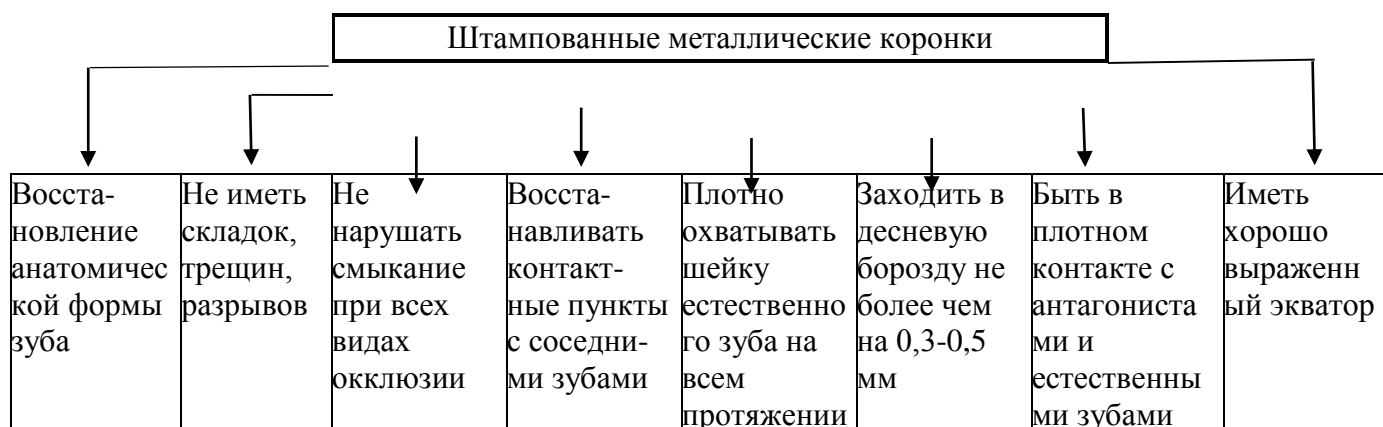

**Схема ООД по теме: “Правила препарирования твердых тканей зубов”**

Этапы действия	Материальное оснащение	Критерии и формы самоконтроля
1	2	3
Усадить пациента в кресло	Инструменты для осмотра больного,	Препарирование зубов осуществляют с учётом правил эргономики
Препарирование зубов		Для уверенного препарирования коронки зуба необходимо, чтобы рука державшая наконечник бормашины с абразивным инструментом была устойчива. Устойчивость достигалась тем, что наконечник удерживают в правой руке тремя пальцами, при этом рука с наконечником фиксируется на зубном ряду или подбородке, в зависимости на какой челюсти проводим манипуляцию по препарированию зуба. Стоматологическим зеркалом, удерживая его в левой руке, отодвигают мягкие ткани щеки (при препарировании других групп зубов защищают стоматологическим зеркалом губы, дно полости рта)
Сепарация медиальной и дистальной поверхностей зуба	Сепарационный диск, алмазный, односторонний.  Бор турбинный алмазный, пиковидный.	Стоматологическим зеркалом отодвигают ткани щеки, ранее проверив абразивный инструмент - его крепление на дискодержателе и наконечнике. Начинают препарирование с сепарации апроксимальных стенок коронки зуба, т.е. чтобы контактные стороны коронки стали параллельными. Сепарацию нужно проводить плавно, четко, прерывисто,

		сепарационным диском, или тонким турбинным бором. При работе сепарационными дисками надо соблюдать особую осторожность, чтобы не поранить мягкие ткани, десну, язык.
Препарирование вестибулярной и оральной поверхностей коронки зуба.	Бор турбинный алмазный, цилиндр или конус.	Препарирование вестибулярной и оральной поверхностей зуба начинают с наиболее выступающих участков. Толщина снимаемого слоя зависит от формы зуба. Удаление твердых тканей со всех сторон коронки производится с таким расчетом, чтобы диаметр ее был равен шейки зуба. Препарированный зуб должен иметь гладкую поверхность.
Препарирование жевательной поверхности или режущего края зуба.	Бор турбинный алмазный, пламевидный или ромбовидный.	С жевательной поверхности снимают равномерный слой ткани на толщину металлической штампованной коронки 0,28-0,3 мм, сохраняя анатомическую форму жевательной поверхности зуба (бугры и фиссуры с жевательных зубов, медиальный и дистальный углы у передних зубов). Сошлифовывание жевательной поверхности зуба нужно производить плавными, четкими, прерывистыми движениями, охлаждая алмазные боры чтобы не было перегрева тканей зуба и инструмента. Следует щадить твердые ткани и не удалять их больше чем нужно для правильного положения коронки. Алмазные головки необходимо подбирать по величине зуба, чтобы во время работы не повредить рядом стоящие зубы, язык, слизистую щек и губ, дно полости рта или твердое небо. Проверку разобщения прикуса производят при помощи копировальной бумаги или полоски разогретого воска. Последнюю помещают между препарлируемым зубом и его антагонистами и просят больного прикусить ее. По отпечаткам на воске легко судить о степени достигнутого разобщения.
окончание препарирования зуба	Бор турбинный алмазный, цилиндр.	После препарирования зуба под штампованную коронку культия зуба представляет собой цилиндрическую форму.

### Схема: “Требования, предъявляемые к штампованной металлической коронке”



### Методика припасовки коронок

Методика припасовки коронок состоит из:

- Внешний осмотр коронки
- Оценка правильности препарированного зуба
- Определение контакта с зубами-антагонистами и рядом стоящими зубами
- Определить соответствие рельефа края искусственной коронки рельефу и уровню десневой бороздки.
- Определение точности прилегаемого края искусственной коронки к тканям зуба.

### Клинико-лабораторные этапы изготовления металлической штампованной коронки

Клинические этапы	Лабораторные этапы
<b>1 этап</b> Обследование Постановка диагноза Выбор конструкции протеза Препаровка зуба (обезболивание при необходимости) Получение слепков	<b>1 этап</b> Отливка моделей зубов и фиксация их в окклюдаторе Моделирование коронки зуба Получение гипсового штампа Получение металлического штампа Штамповка коронки (предварительная и окончательная) Отбеливание коронки
<b>2 этап</b> Припасовка коронки	<b>2 этап</b> Окончательная обработка (штифовка и полировка) коронки
<b>3 этап</b> Медикаментозная обработка коронки Фиксация коронки	

### Схема ООД по теме: “Правила и последовательность фиксации металлической коронки”

Этапы действия	Материальное оснащение	Манипуляции
Обработка коронки	Коронка, вата, инструментарий, спирт	Обезжиривание коронки спиртом высушивание воздухом.



Подготовка фиксирующего материала	Коронка, шпатель, стекло, цемент для фиксации	На стеклянную пластинку нанести порцию жидкости и порошка. Изолировать зуб ватными тампонами.
Обработка культи зуба	Стоматологическая установка, спирт, ватные тампоны, 3% раствор перекиси водорода	Зуб обрабатываем 3% раствором перекиси водорода, спиртом, теплым воздухом.
Приготовление цементной массы	Коронка, стекло, цемент, шпатель	Порошок цемента постепенно добавляем к жидкости и тщательно растираем до сметанообразной консистенции. Коронку заполняем на 2/3 глубины цементом.
Фиксация коронки		Накладываем коронку на зуб, просим пациента плотно сомкнуть зубные ряды. Проводим смыкание зубов в положении центральной окклюзии.
Удаление остатков цемента. Наставления пациенту		После затвердевания цемента, излишки его удаляем с помощью экскаватора. Через 2 часа пациент может принимать пищу.

### СИТУАЦИОННЫЕ ЗАДАЧИ

1. Пациент К. обратился с жалобами на нарушение целостности коронки зуба 2.7. Объективно: прикус ортогнатический, имеются все зубы, они интактные кроме зуба 2.7, у которого имеется кариозный дефект с разрушением части вестибулярной и оральной поверхности и с дистальной стороны. Зуб 2.7 изменен в цвете. Полость не пломбирована. Зондирование полости безболезненно. Перкуссия болезненна. Зуб 27 устойчив. Соотношение коронки и корня 1:2.

Составьте план лечения? Какие противопоказания к покрытию зуба искусственной коронкой у пациента в данный момент? Какую искусственную коронку предпочтительнее изготовить данному пациенту?

2. Пациент жалуется на плохую фиксацию пломб на зубах 36,37. При осмотре полости рта: на жевательной поверхности зубов 36,37 большие пломбы (ИРОПЗ 0,6), стенки коронковой части зуба тонкие. Перкуссия и зондирование безболезненны. Вкладками форму зуба восстановить нельзя. У пациента заболевание сердечно-сосудистой системы.

Ваш диагноз? Ваш план лечения и методы обезболивания при препарировании зубов?

3. Пациенту неделю назад были изготовлены штампованные металлические коронки на жевательные зубы 36,37,46,47. Жалобы на отсутствие контакта на фронтальных зубах и резкие боли в зубах 36,37,46,47 при накусывании.

Ваш диагноз? Ваша тактика при ведении пациента?

4. После препарирования зуба под металлическую штампованную коронку при осмотре: выявлено - выраженный экватор с оральной стороны, жевательная поверхность зуба гладкая.

Какие ошибки допущены при препарировании зуба? Ваша тактика?

5. После препарирования зуба под металлическую коронку зуб выведен из окклюзии, по жевательной поверхности сошлифован так, что зуб укорочен на 1/3 высоты коронки зуба и медиальная поверхность препарировали под углом 70°.

Какие допущены ошибки и осложнения при препарировании зуба? Ваша тактика?

6. Предстоит одновременно (в одно посещение) препарирование витальных зубов 16,14, 25,27 под металлические коронки.

Какой вид анестезии показан в этих условиях?

### **ЛИТЕРАТУРА**

#### **Основная литература**

1. Ортопедическая стоматология: учебник. В 2 ч. Ч.1/ Под ред. С.А. Наумовича, С.В. Ивашенко, С.Н. Пархамовича.- Минск: Выш. шк., 2019. - С.143-147.

#### **Дополнительная литература**

2. Аллергические реакции в ортопедической стоматологии : учеб.-метод. пособие / С.А. Наумович и др. – Минск : БГМУ, 2018. – 47 с.

## ЗАНЯТИЕ 9

**Тема:** Пластмассовые коронки. Клинико-лабораторные этапы изготовления. Обследование пациента, определение показаний к изготовлению пластмассовых коронок.

**Цель занятия:** изучить показания к применению пластмассовых коронок и клинико-лабораторные этапы их изготовления. Научить студентов препарировать зубы и выбирать инструменты и оборудование, необходимые для изготовления пластмассовой коронки.

### ЗАДАЧИ ЗАНЯТИЯ:

1. Закрепить знания по обследованию пациентов с дефектами коронок зубов.
2. Научиться определять показания к изготовлению пластмассовых коронок.
3. Научиться препарировать зубы для изготовления пластмассовых коронок.
4. Закрепить практические навыки получения альгинатных оттисков.
5. Научиться припасовывать и фиксировать пластмассовые коронки.

### ТРЕБОВАНИЯ К ИСХОДНОМУ УРОВНЮ ЗНАНИЙ:

1. Абразивные инструменты для препарирования зубов.
2. Этапы получения оттиска.
3. Классификация слепочных материалов.

### КОНТРОЛЬНЫЕ ВОПРОСЫ ИЗ СМЕЖНЫХ ДИСЦИПЛИН:

1. Анатомия зубов верхних зубов.
2. Анатомия зубов нижней челюсти.
3. Классификация и свойства оттискных материалов.
4. Классификация и свойства гипса.
5. Физические и механические свойства ротационных инструментов.
6. Физико-химические свойства и биоинертность пластмассовых материалов.

### КОНТРОЛЬНЫЕ ВОПРОСЫ ПО ТЕМЕ ЗАНЯТИЙ:

1. Показания и противопоказания к изготовлению пластмассовой коронки.
2. Клинико-лабораторные этапы изготовления пластмассовой коронки.
3. Характеристика материалов применяемых для изготовления пластмассовых коронок.
4. Методики препарирования зубов под пластмассовую коронку.
5. Показания к изготовлению коронки из самотвердеющей пластмассы, методы изготовления.
6. Ошибки и осложнения при протезировании пластмассовой коронкой.

Культия зуба, отпрепарированная под пластмассовую (композиционную, акриловую) коронку должна иметь форму цилиндра или конуса с конвергенцией стенок до  $5^\circ$ . Толщина пластмассовой коронки составляет 1,5 – 2 мм и обусловлена свойствами материала (низкая прочность, изнашиваемость, изменение тканей зуба в цвете). Создаётся наддесневой уступ или уступ на уровне десны, который имеет форму жёлоба для минимизации контакта акрила с краевой десной.

### Схема ООД по теме: “Препарирование под пластмассовую коронку”

Коронка	Форма культи	Толщина сошлифовываемых тканей	Уступ
<i>Пластмассовая</i>	<p>конус</p>  <p>Конвергенция – до 5°</p>	1,5 – 2 мм	<p>Без уступа,</p> <p>УСТУП прямой или желобовидный, наддесневой или на уровне десны.</p> 

#### Методы изготовления пластмассовых коронок

1. **Клинический**
  - Метод свободной формовки (Акрилоксид, Акродент, виракрил)
  - Матричный способ (Акрилоксид, Акродент, Люксатемп)
  - По стандартным целлюлоидным колпачкам (Люксатемп)
2. **Лабораторный**

**Метод свободной формовки.** Препарированный зуб и окружающую его десну обрабатывают изолирующим средством. Замешивают самотвердеющую пластмассу соответствующего цвета в тигле. После достижения тестообразной стадии накладывают пластмассу на культю зуба и плотно обжимают по ней. Пациент смыкает челюсти в положении центральной окклюзии. По достижении пластмассой резиноподобной стадии аккуратно снимают ее с культи и просят больного энергично прополоскать рот, затем вновь помещают пластмассу на зуб. Разогревание пластмассы свидетельствует о достижении твердой стадии. После завершения полимеризации пластмассовому блоку придают анатомическую форму с помощью фрез, карборундовых головок, дисков и полируют резиновыми кругами и щетками. Аналогично можно изготовить временную коронку на гипсовой модели, отлитой по альгинатному оттиску, полученному с отпрепарированного зуба. При этом минимизируется вредное действие мономера самотвердеющей пластмассы.

**Матричный способ.** До препарирования получают силиконовый оттиск с зубного ряда. Отпрепарировав зубы, замешивают самотвердеющую пластмассу и вносят ее в отпечатке зубов, подвергнутых препаровке. Ложку с оттиском накладывают на зубной ряд и удерживают до окончания полимеризации пластмассы, затем снимают, извлекают коронки, идентичные по форме зубам до препаровки, шлифуют их и полируют.

**По стандартным целлюлоидным колпачкам.** Препарируют зуб под пластмассовую коронку. Подбирают стандартный целлюлоидный колпачок и его припасовывают по культе зуба и по прикусу. Препарированный зуб и окружающую его десну обрабатывают изолирующим средством (вазелин). После этого колпачок наполняют быстротвердеющей пластмассой и накладывают его на зуб. По затвердению пластмассы колпачок разрезают и удаляют, снимают излишки пластмассы, если они имеются, и получают коронку.

### **Лабораторный. Клинико-лабораторные этапы изготовления.**

#### ***Клинический этап*** (1-е посещение):

- обследование пациента, постановка диагноза, определение плана лечения, выбор конструкции протеза;
- обезболивание твердых тканей зуба (при необходимости);
- препарирование зуба, получение оттисков (рабочего двухслойного и вспомогательного), определение центральной окклюзии челюстей и цвета пластмассы.

#### ***Лабораторный этап:***

- изготовление гипсовых моделей (рабочей и вспомогательной) из прочных сортов гипса (мраморный, супергипс и др.), их сопоставление в положении центральной окклюзии по определенным признакам, загипсовка в окклюдатор или артикулятор;
- срезание десневого края на рабочей модели до наиболее глубокого его отпечатка в десневой бороздке;
- моделирование анатомической формы с помощью бесцветного воска. Восковую репродукцию будущей искусственной коронки делают увеличенной в объеме в расчете на отделку пластмассы после полимеризации, восстанавливая при этом плотный контакт с антагонистами и рядом стоящими зубами;
- замена воска на пластмассу (полимеризация пластмассы);
- отделка, шлифовка и полировка после полимеризации.

***Клинический этап*** (2-е посещение) - припасовка коронки в полости рта, проверка окклюзионных взаимоотношений, оценка анатомической формы и цвета коронки.

***Лабораторный этап*** - окончательная обработка коронки (шлифовка и полировка).

***Клинический этап*** (3-е посещение) - фиксация коронки в полости рта на цемент.

### **СИТУАЦИОННЫЕ ЗАДАЧИ**

1. Пациент обратился с жалобами на эстетический недостаток. Объективно: на зубах 11,21,22 пластмассовые коронки, резко выступающие по отношению к рядом стоящим зубам.

В чем ошибки, ваш план лечения?

2. При припасовке искусственной коронки из пластмассы на зуб 12 обнаружено завышение прикуса при центральной окклюзии.

Какова Ваша тактика?

3. При осмотре пластмассовой коронки обнаружено ее несоответствие анатомической форме зуба.

Какова тактика врача?

4. Припасована пластмассовая коронка на зуб 22, цвет коронки при этом совпадает с цветом естественных зубов. Во время фиксации обнаружилось расхождение в цвете.

В чём ошибка? Тактика врача в данной ситуации?

5. Пациентка обратилась с жалобами на некрасивую форму центральных верхних резцов. При осмотре: коронки центральных резцов верхней челюсти имеют отверткообразную форму с полулунной вырезкой по режущему краю.

Ваш диагноз? Составить план лечения.

6. Пациент обратился с жалобами на эстетический недостаток от цвета искусственной коронки зуба 21, изготовленной 2,5 года ранее, изменение в цвете определил в течение последнего полугодия. При осмотре: зуб 21 покрыт пластмассовой коронкой. В придесневой части коронки определяется потемнение пластмассовой коронки, на всех зубах наблюдается гиперемия десны, мягкие и твердые зубные отложения.

Ваша тактика?

**ЛИТЕРАТУРА****Основная литература**

1. Ортопедическая стоматология: учебник. В 2 ч. Ч.1/ Под ред. С.А. Наумовича, С.В. Ивашенко, С.Н. Пархамовича. - Минск: Выш. шк., 2019. - С.147-149.

**Дополнительная литература**

2. Определение цвета зубов в клинике ортопедической стоматологии: учеб.-метод. пособие/ С.А. Наумович.- Минск: БГМУ, 2020.- 47 с.
3. Препарирование зубов под современные виды ортопедических конструкций : учеб.-метод. пособие / Наумович С.А. [и др.] . — Минск : БГМУ, 2020. — 32 с.

## ЗАНЯТИЕ 10

**Тема:** Комбинированные коронки, клинико-лабораторные этапы изготовления. Обследование пациента, определение показаний к изготовлению комбинированных коронок.

**Цель занятия:** научить студентов определять показания к изготовлению комбинированных коронок, изучить методы изготовления и клинико-лабораторные этапы, научить препарировать зубы под различные конструкции.

### ЗАДАЧИ ЗАНЯТИЯ:

1. Научиться выбирать конструкцию комбинированной коронки.
2. Научиться препарировать зубы под различные конструкции комбинированных коронок.
3. Закрепить практические навыки получения оттисков.
4. Научиться припасовывать и проверять конструкцию комбинированной коронки.

### ТРЕБОВАНИЯ К ИСХОДНОМУ УРОВНЮ ЗНАНИЙ:

1. Правила и последовательность препарирования зубов.
2. Зоны безопасности по Аболмасову, Ключеву.
3. Подготовка полости рта к протезированию.

### КОНТРОЛЬНЫЕ ВОПРОСЫ ИЗ СМЕЖНЫХ ДИСЦИПЛИН:

1. Анатомия зубов верхних зубов.
2. Анатомия зубов нижней челюсти.
3. Классификация и свойства оттискных материалов.
4. Классификация и свойства гипса.
5. Физические и механические свойства ротационных инструментов.
6. Физико-химические свойства и биоинертность пластмассовых материалов.

### КОНТРОЛЬНЫЕ ВОПРОСЫ:

1. Показания и противопоказания к изготовлению комбинированных коронок.
2. Разновидности комбинированных коронок.
3. Требования, предъявляемые к опорным зубам под комбинированные коронки.
4. Клинико-лабораторные этапы изготовления комбинированных коронок по Белкину, по Бородюку, по Величко.
5. Ошибки и возможные осложнения при протезировании комбинированными коронками.

### **Клинико-лабораторные этапы в изготовлении металлической штампованной коронки с облицовкой пластмассой по Белкину**

Коронка по Я.И. Белкину представляет собой штампованную коронку с пластмассовой облицовкой на вестибулярной поверхности, фиксированной механически за вырезы в виде «ласточкиного хвоста» по краям выпиленной вестибулярной стенки.

**1-й клинический этап.** Обследование, препарирование зуба (как под штампованную коронку), получение слепков (рабочий и вспомогательный), определение центральной окклюзии.

**1-й лабораторный этап.** Отливка моделей (из обычного гипса), фиксация в окклюдатор. Моделировка (как штампованной коронки, но вестибулярная поверхность не моделируется). Изготовление гипсового и металлических штампов, штамповка металлической коронки.

**2-й клинический этап.** Припасовка металлической коронки. Допрепарирование зуба. Снятие слепка с культы зуба коронкой с воском и гипсом со всего зубного ряда.

**2-й лабораторный этап.** Отливка модели с коронкой. Отбеливание, механическая обработка и полировка коронки. Удаление вестибулярной стенки коронки, создание ретенционных пунктов по краям “окна”. Моделирование вестибулярной поверхности коронки из воска с заменой его на пластмассу. Окончательная обработка коронки после полимеризации пластмассы (шлифовка и полировка облицовки).

**3-й клинический этап.** Припасовка готовой коронки и фиксация ее.

### **Комбинированная коронка по Н.Д.Бородюку**

Представляет собой комбинированную металлопластмассовую коронку (рис.7.1). Состоит из штампованного колпачка на культю зуба (1), припаянной к нему литой металлической защитки, воспроизводящей оральную и аппроксимальные поверхности зуба (3), с дужкой для крепления пластмассы, которая идет от режущего края к придесневому краю колпачка (4), пластмассовой фасетки с вестибулярной поверхности (5). Литые элементы в конструкции коронки придают ей большую прочность, что позволяет применять такие коронки в качестве опор паяных мостовидных протезов на фронтальных зубах.

**1-й клинический этап.** Обследование, постановка диагноза, выбор конструкции, препарирование зуба. Зуб препарируется с оральной и аппроксимальных поверхностей как под штампованную коронку. С вестибулярной поверхности зуб препарируется без уступа, но удаляется по возможности больше твердых тканей, поверхность скашивается в оральную сторону, что позволит смоделировать облицовку достаточной толщины без придания ей излишне «выпуклого» вида, с режущего края препарируется 1,5 – 2 мм. Получение слепков или анатомических оттисков (рабочий и вспомогательный).

**1-й лабораторный этап.** Отливка моделей (из обычного гипса). Анатомическая форма не моделируется, культя лишь покрывается тонким слоем воска. Изготовление гипсового и металлических штампов, штамповка металлического колпачка.

**2-й клинический этап.** Припасовка металлического колпачка. Снятие слепка с колпачком на культе зуба с зубного ряда, определение и фиксация центральной окклюзии.

**2-й лабораторный.** Отливка модели с колпачком, фиксация моделей в окклюдатор. Моделировка защитки. Из воска моделируются режущий край, часть оральной поверхности с дужкообразным креплением для пластмассы (“второй полюс ретенции”). Замена воска на металл и спайка отлитой защитки с колпачком. Отбеливание, предварительная обработка.

**3-й клинический.** Проверка конструкции каркаса мостовидного протеза. Припасовка. Получение слепка для моделировки облицовки. Определение цвета облицовки.

**3-й лабораторный.** Отливка модели с каркасом коронки. В придесневой части штампованного колпачка с вестибулярной поверхности с помощью специальных щипцов наносится перфорация и перфорированный участок колпачка (2) отводится от поверхности зуба в виде прерывистого козырька (“первый полюс ретенции”). Механическая обработка, полировка металла. Моделирование вестибулярной поверхности коронки из воска с заменой его на пластмассу. Окончательная обработка коронки после полимеризации пластмассы (шлифование и полирование облицовки).

**4-й клинический этап.** Припасовка готовой коронки и фиксация ее.



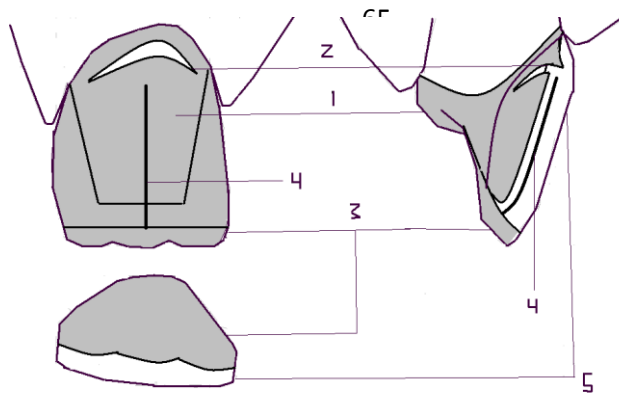


Рис. 10.1. Комбинированная коронка по Н.Д.Бородюку

1 - культи зуба, 2 - перфорированный участок колпачка, 3 - аппроксимальная поверхность зуба, 4 - придесневой край колпачка, 5 - пластмассовая фасетка с вестибулярной поверхности.

### Комбинированная коронка по Л.С.Величко

Представляет собой модификацию коронки по Бородюку, которая позволяет избежать некоторых недостатков конструкции. Состоит из тех же конструктивных элементов – штампованного колпачка, литой защиты и пластмассовой фасетки.

**Клинический этап.** *Обследование, постановка диагноза, выбор конструкции, препарирование зуба, получение слепков.* Зубы препарируют вначале как под штампованную коронку с пластмассовой облицовкой, т.е. до цилиндрической формы диаметром равным диаметру шейки, без создания уступов, но с вестибулярной поверхности зуб препарируется по возможности глубже; после этого режущий край зубов укорачивают на 1,5-2 мм, на оральной поверхности их препарируют уступ от режущего края до бугорка на глубину 1 мм. Рабочий оттиск снимают альгинатной массой или гипсом.

**Лабораторный этап.** *Отливка моделей, моделировка. Изготовление штампов, штамповка металлического колпачка.* Колпачок готовят по штампику без восстановления анатомической формы.

**Клинический этап.** *Припасовка металлического колпачка. Снятие слепка с колпачком на культе зуба с зубного ряда, определение центральной окклюзии.* Готовую коронку (колпачок) припасовывают на зубе. Убедившись в правильности изготовления и припасовки, колпачок снимают с зуба и вырезают отверстие на вестибулярной поверхности и ее соответствии проекции будущего дужкообразного крепления. После повторного наложения колпачка на зуб получают оттиски для изготовления рабочей и вспомогательной модели, определяют центральную окклюзию.

**Лабораторный этап.** *Отливка модели с колпачком, фиксация в окклюдатор. Моделировка защиты, замена воска на металл и спайка отлитой защиты с колпачком.* В окклюдаторе на оральной поверхности и режущем крае коронки моделируют из воска защиту – пластинку на оральную и боковые поверхности с дужкой для крепления пластмассы от режущего края. Свободный конец дужки вводят в отверстие на вестибулярной поверхности коронки и доводят до касания с гипсом культи. Восковую репродукцию защиты в литейной лаборатории заменяют на металл. Металлическую защиту припасовывают и припаивают к колпачку. После пайки каркас металлической коронки шлифуют, полируют и передают в клинику.

**Клинический этап.** *Проверка конструкции.* Припасовка конструкции в полости рта. Врач припасовывает каркас в полости рта. Проверив правильность изготовления, снимают каркас и вырезают отверстие на вестибулярной поверхности колпачка. После этого заполняют колпачок расплавленным воском, накладывают каркас на зуб и получают оттиск гипсом. Определяют цвет облицовки.

**Лабораторный этап.** *Отливка модели с каркасом коронки. Механическая обработка и полировка металла. Моделирование вестибулярной поверхности коронки из воска с заменой*

его на пластмассу, шлифовка и полировка облицовки. На изготовленной по слепку модели техник моделирует из воска вестибулярную поверхность коронки, заменяет воск на пластмассу соответствующего цвета, шлифует и полирует готовую фасетку.

**Клинический этап. Припасовка и фиксация.** После окончательной обработки коронку передают в клинику, где врач припасовывает ее и фиксирует цементом.

### СИТУАЦИОННЫЕ ЗАДАЧИ

1. Пациент обратился с жалобами на эстетический недостаток от цвета искусственной коронки зуба 21, изготовленной 2,5 года ранее, изменение в цвете определил в течение последнего полугодия. При осмотре: зуб 21 покрыт комбинированной коронкой с облицовкой. В придесневой части коронки определяется серо-синее потемнение пластмассовой облицовки, на всех зубах наблюдается гиперемия десны с цианотичным оттенком, мягкие и твердые зубные отложения. Ваша тактика?

2. Пациент обратился в клинику с жалобами на отлом облицовки в комбинированной коронке, изготовленной около 6 месяцев ранее. Объективно: на зубе 12 коронка со следами пластмассовой облицовки. Пришеечный ободок металла шириной до 0,5 мм разорван, определяются истонченные края, отогнутые в стороны. В чем ошибка проведенного лечения? Ваш план лечения?

3. Пациент жалуется на нарушение анатомической формы зуба 13. Отмечается выраженное психоэмоциональное возбуждение пациента, периодические непроизвольные сокращения мимических и жевательных мышц при разговоре. Со слов больного искусственная коронка на зуб 13 была изготовлена 5 месяцев назад по поводу острой травмы. При осмотре полости рта на зубе 13 коронка по Белкину с дефектом режущего края и сколом облицовки. Культия зуба 13 сохранена на  $\frac{1}{2}$  -  $\frac{2}{3}$  высоты анатомической коронки, в промежутке между режущим краем и коронкой определяется толстый слой фиксирующего материала. Перкуссия зуба безболезненна. Предложите план лечения. Какой вид протеза показан?

4. При проверке конструкции комбинированной коронки зуба 35 произошел скол части облицовки с обнажением металлического каркаса.

Назовите возможные причины произошедшего и определите дальнейшие действия врача.

5. На этапе проверки конструкции комбинированных коронок по Бородюку с опорой на зубах 11 и 21 выявлены просвечивающиеся через слой пластмассы элементы металлического каркаса. Назовите возможные причины и способы их устранения.

6. При проверке конструкции МА коронки 35 произошел скол пластмассовой части облицовки с обнажением металлического каркаса. Назовите возможные причины произошедшего и определите дальнейшие действия врача?

7. Пациент О. 44 года, обратился с жалобами на отлом коронковой части зуба 12. Зуб ранее лечен по поводу осложненного кариеса. На R-грамме канал запломбирован неплотно на  $\frac{2}{3}$  длины, вокруг верхушки корня имеется разряжение костной ткани диаметром 1 мм. Прикус прямой. Остатки коронковой части зуба выступают над десной на 1-2 мм. Ваша тактика? Какую ортопедическую конструкцию можно применять в данном случае?

### ЛИТЕРАТУРА

#### Основная литература

1. Ортопедическая стоматология: учебник. В 2 ч. Ч.1/ Под ред. С.А. Наумовича, С.В. Ивашенко, С.Н. Пархамовича. - Минск: Выш. шк., 2019. - С.149-153.

#### Дополнительная литература

2. Определение цвета зубов в клинике ортопедической стоматологии: учеб. - метод. пособие/ С.А. Наумович.- Минск: БГМУ, 2020.- 47 с..

## ЗАНЯТИЕ 11

**Тема:** Клинико-лабораторные этапы изготовления цельнолитых, металлоакриловых, металлокерамических коронок. Особенности препарирования зубов и получения оттисков.

Методика припасовки, наложения и фиксации одиночных коронок. Обследование пациента, определение показаний к изготовлению цельнолитых, металлоакриловых, металлокерамических коронок.

**Цель занятия:** Научить технологии изготовления цельнолитых, металлоакриловых и металлокерамических коронок на клинико-лабораторных этапах.

### ЗАДАЧИ ЗАНЯТИЯ:

1. Изучить клинико-лабораторные этапы изготовления цельнолитых, МА, МК коронок.
2. Научиться препарировать зубы для изготовления цельнолитых, МА, МК коронок.
3. Научить студентов правильному выбору инструментов и оборудованию необходимых для изготовления цельнолитых, МА, МК коронок.
4. Закрепить практические навыки по получению силиконовых оттисков.
5. Научиться припасовывать и фиксировать цельнолитые, металлоакриловые, металлокерамические коронки.

### ВОПРОСЫ, НЕОБХОДИМЫЕ ДЛЯ УСВОЕНИЯ ТЕМЫ:

1. Анатомическая форма зубов, окклюзия и артикуляция.
2. Оборудование и инструменты, необходимые для безопасного препарирования зубов.
3. Эргономика при ортопедическом лечении пациентов с дефектами твердых тканей зубов.
4. Методы обезболивания. при препарировании зубов верхней и нижней челюсти и ретракции десны.
5. Материалы, применяемые при изготовлении ЦЛ, МА, МК коронок.
6. Ошибки, возможные при изготовлении ЦЛ, МА, МК коронок и способы их коррекции.

### КОНТРОЛЬНЫЕ ВОПРОСЫ ИЗ СМЕЖНЫХ ДИСЦИПЛИН:

1. Физические свойства стоматологической керамики
2. Физические свойства стоматологических полимеров
3. Понятия упругость и эластичность.
4. Физико-химические и технологические свойства стоматологических сплавов

### КОНТРОЛЬНЫЕ ВОПРОСЫ:

1. Цельнолитые, металлоакриловые, металлокерамические коронки. Их характеристика, показания и противопоказания к изготовлению.
2. Принципы препарирования зубов под цельнолитые, металлоакриловые, металлокерамические коронки.
3. Клинико-лабораторные этапы изготовления цельнолитых, металлоакриловых, металлокерамических коронок.
4. Способы ретракции десны. Методы получения оттисков. Требования к оттискам.
5. Припасовка каркасов МА и МК коронок, припасовка изготовленных коронок в клинике
6. Фиксация коронок с литым каркасом (временная и постоянная)

7. Ошибки при изготовлении цельнолитых, металлоакриловых, металлокерамических коронок.

**Схема: Способы ретракции десны**

<b>Механический:</b>	<b>Химический:</b>	<b>Хирургический:</b>
ретракционные нити, ретракционные кольца, временные коронки	ретракционная жидкость, эвгенол содержащие материалы для временной фиксации	коагуляция, иссечение

**Клинико-лабораторные этапы изготовления цельнолитых коронок**

***Первый клинический этап:***

- обследование пациента, постановка диагноза, составление плана лечения;
- препарирование опорных зубов;
- ретракция десны;
- получение рабочего (двухслойного) оттиска;
- получение вспомогательного оттиска зубов-антагонистов;
- фиксация центральной окклюзии;
- изготовление временных коронок.

***Первый лабораторный этап:***

- отливка рабочей (разборной) и вспомогательной моделей;
- заливка моделей в артикулятор;
- моделирование коронок из воска;
- замена воска на металл;
- припасовка на модели, шлифовка.

***Второй клинический этап:*** проверка конструкции цельнолитых коронок.

**Второй лабораторный этап:** окончательная обработка коронок (шлифовка, полировка).

***Третий клинический этап:*** припасовка и фиксация на опорных зубах готовых коронок, рекомендации пациенту по уходу за протезами.

**Клинико-лабораторные этапы изготовления металлоакриловых коронок**

***Первый клинический этап:***

- обследование пациента, постановка диагноза, составление плана лечения;
- препарирование опорных зубов;
- ретракция десны;
- получение рабочего (двухслойного) оттиска;
- получение вспомогательного оттиска зубов-антагонистов;
- фиксация центральной окклюзии;
- изготовление временных коронок.

***Первый лабораторный этап:***

- отливка рабочей (разборной) и вспомогательной моделей;
- заливка моделей в артикулятор;
- моделирование каркасов коронок из воска;
- нанесение ретенционных перлов на облицовочный материал;

- замена воска на металл;
- шлифовка и полировка металлического каркаса.

***Второй клинический этап:***

- проверка конструкции металлического каркаса;
- определение цвета пластмассовой облицовки.

**Второй лабораторный этап:**

- моделирование облицовки из воска;
- замена воска на пластмассу;
- шлифовка и полировка облицовки.

***Третий клинический этап:*** припасовка и фиксация на опорных зубах готовых коронок, рекомендации пациенту по уходу за протезами.

**Клинико-лабораторные этапы изготовления металлокерамических коронок**

***Первый клинический этап:***

- обследование пациента, постановка диагноза, составление плана лечения;
- препарирование опорных зубов;
- ретракция десны;
- получение рабочего (двухслойного) оттиска;
- получение вспомогательного оттиска зубов-антагонистов;
- фиксация центральной окклюзии;
- изготовление временных коронок.

**Первый лабораторный этап:**

- отливка рабочей (разборной) и вспомогательной моделей;
- заливка моделей в артикулятор;
- моделирование каркаса коронки из воска;
- замена воска на металл.

***Второй клинический этап:***

- проверка конструкции металлического каркаса;
- определение цвета керамической облицовки.




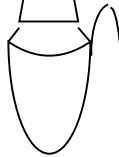

***Второй лабораторный этап:*** спекание керамической облицовки.

***Третий клинический этап:*** проверка конструкции цельнолитого металлического каркаса с керамической облицовкой.

***Третий лабораторный этап:*** глазурование и окончательная обработка МК коронок.

***Четвертый клинический этап:*** припасовка и фиксация на опорных зубах готовых коронок, рекомендации пациенту по уходу за протезами.

**Схема ООД по теме: “Препарирование под коронки”**

<b>Коронка</b>	<b>Форма культы</b>	<b>Толщина сошлифовываемых тканей</b>	<b>Уступ</b>
<b>Цельнолитая</b>	<p>Цилиндр или конус</p>  <p>Конвергенция – до 5°</p>	0,5 мм	<p>НЕТ или СИМВОЛ УСТУПА</p> 
<b>Металлокерамическая</b>	<p>Конус</p>  <p>Конвергенция - 5 – 7°</p>	1,5 – 2 мм	<p>УСТУП: прямой, косой, желобоватый, поддесневой</p> 
<b>Металлоакриловая</b>	<p>Конус</p>  <p>Конвергенция - 5 – 7°</p>	2 – 2,3 мм	<p>УСТУП на уровне десны или наддесневой</p> 

**СИТУАЦИОННЫЕ ЗАДАЧИ**

1. Во время припасовки цельнолитых коронок на зубы 17 и 27 перед фиксацией выявлено отсутствие нормальных окклюзионных контактов с зубами 16, 26 и зубами-антагонистами. Назовите возможные причины произошедшего и определите дальнейшие действия врача.

2. На этапе проверки конструкции МА коронок 11 и 21 выявлены просвечивающиеся через слой пластмассы элементы металлического каркаса. Назовите возможные причины и способы их устранения.

3. При проверке конструкции МК коронки 35 произошел скол части керамической облицовки с обнажением металлического каркаса. Назовите возможные причины произошедшего и определите дальнейшие действия врача.

4. При отливке разборной модели не отобразились четко уступы на отпрепарированных зубах. Зубной техник изготовил коронки, которые в полости рта не доходили до уступов, расположенных в области шеек зубов. Укажите допущенные ошибки? Тактика врача?

5. Пациент И. 34 года, педагог по профессии, обратился с жалобами на эстетический дефект зуба 21. Объективно: коронковая часть зуба 21 изменена в цвете, зуб устойчив, при перкуссии безболезненный, на апроксимальной и вестибулярной поверхности дефектная пломба, периапикальных изменений на рентгенограмме нет. Прикус ортогнатический. Поставьте диагноз? Предложите план лечения?

6. Пациентка Х., 48 лет, обратилась с жалобой на скол части пластмассовой облицовки на металлоакриловой коронке 14, изготовленной 5 месяцев назад. Краевое прилегание и окклюзионные контакты коронки не нарушены. Ваша тактика?

## ЛИТЕРАТУРА

### Основная литература

1. Ортопедическая стоматология: учебник. В 2 ч. Ч.1/ Под ред. С.А. Наумовича, С.В. Ивашенко, С.Н. Пархамовича.- Минск: Выш. шк., 2019. - С.153-178.

### Дополнительная литература

2. Клинико-лабораторные этапы изготовления несъемных зубных протезов: учеб.-метод. пособие/ С.А. Наумович и др. Минск: БГМУ, 2015.- 35 с.

3. Определение цвета зубов в клинике ортопедической стоматологии: учеб.-метод пособие/ С.А. Наумович.- Минск: БГМУ, 2020.- 47 с.

4. Препарирование зубов под современные виды ортопедических конструкций : учеб.-метод. пособие / Наумович С.А. [и др.] . — Минск : БГМУ, 2020. — 32 с.

5. Применение ультразвука в ортопедической стоматологии : учеб.-метод. пособие / С.А. Наумович и др. – Минск : БГМУ, 2018. – 28 с.

## ЗАНЯТИЕ 12

**Тема:** Безметалловые коронки. Характеристика современных конструкционных материалов. Способы изготовления безметалловых коронок (фрезерование, спекание, прессование).

Обследование пациента, определение показаний к изготовлению безметалловых коронок.

**Цель занятия:** Научить студентов технологиям изготовления конструкций цельнокерамических коронок, применяемым для этого материалам.

### ЗАДАЧИ ЗАНЯТИЯ:

1. Изучить основные свойства безметалловых протезов, преимущества и недостатки.
2. Научиться современным методам изготовления конструкций безметалловых коронок
3. Изучить конструкционные материалы, применяемые для изготовления безметалловых коронок.

### ВОПРОСЫ, НЕОБХОДИМЫЕ ДЛЯ УСВОЕНИЯ ТЕМЫ:

1. Материалы, применяемые для изготовления безметалловых коронок.
2. Виды стоматологического фарфора, основные свойства.
3. Оборудование зуботехнической лаборатории, применяемое при работе со стоматологическим фарфором.
4. Врачебный инструментарий, применяемый при работе со стоматологическим фарфором.
5. Вспомогательные материалы, применяемые при изготовлении безметалловых протезов.

### КОНТРОЛЬНЫЕ ВОПРОСЫ ИЗ СМЕЖНЫХ ДИСЦИПЛИН:

1. Физические свойства стоматологической керамики
2. Физические свойства стоматологических полимеров
3. Понятия упругость и эластичность.
4. Физические свойства материалов, применяемых в качестве стоматологических цементов

### КОНТРОЛЬНЫЕ ВОПРОСЫ:

1. Цельнокерамические (безметалловые) коронки. Их характеристика, показания и противопоказания к изготовлению.
2. Сравнительная характеристика основных материалов, применяемых для изготовления безметалловых конструкций.
3. Технологии изготовления спекаемых коронок.
4. Технологии изготовления прессованных цельнокерамических коронок.
5. Технологии изготовления фрезерованных безметалловых коронок.
6. Технологии изготовления композитных безметалловых коронок.

### Виды безметалловых конструкций

В настоящее время выделяют два основных направления безметаллового протезирования: керамические реставрации и система типа «композит + волоконный каркас».

**Керамические реставрации.** Их подразделяют на цельнокерамические (однослойные, выполненные из одного типа керамики) и двухслойные (содержат прочный каркас из структурной керамики, который облицован эстетической керамикой).

К основным методам изготовления керамических зубных протезов относят:

- спекание на огнеупорной модели или на платиновой фольге;



- горячее прессование по выплавляемым восковым моделям;
- компьютерное фрезерование (CAD/CAM технология);
- комбинированный метод.

#### Системы типа «композит + волоконный каркас».

В настоящее время широко применяются стекловолокна; керамические волокна (иногда их тоже называют стекловолокнами); полиэтиленовые волокна.

Волокна приобретают прочность за счет пропитки смолой или текучими композитами. Пропитка может осуществляться либо в заводских условиях (преднаполненные), либо непосредственно перед (во время) использованием.

Из наполненного стекловолокна можно изготавливать внутриканальные штифты. В отличие от металла они обладают некоторой эластичностью, что позволяет снизить нагрузку на опорные ткани зуба.

Керамические волокна наполняются при помощи композита перед применением, вследствие чего возможны отставания от основы (тканей зубов).

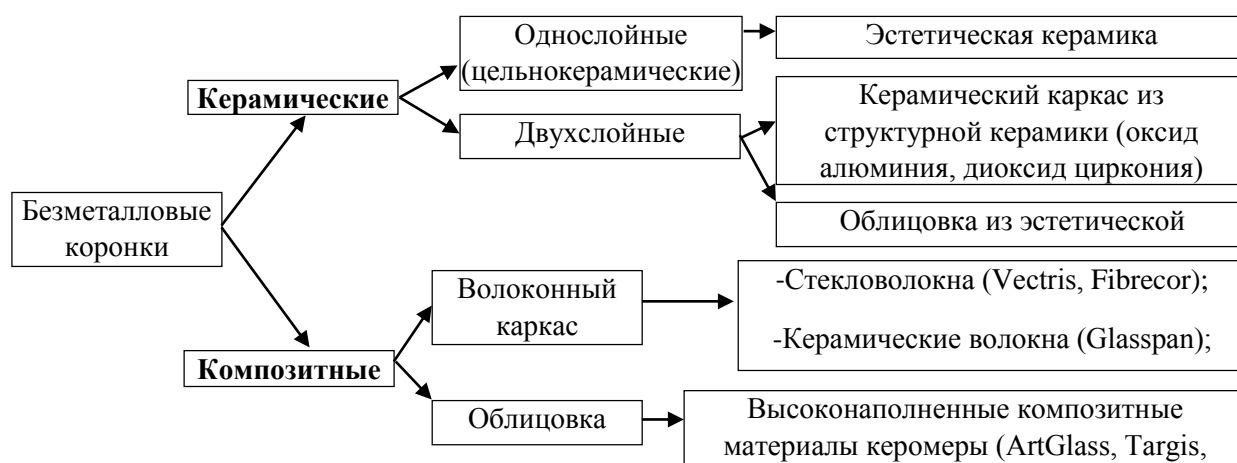
Полиэтиленовые волокна, наполняемые композитом вне заводских условий, обычно обладают прочностью, ненамного превышающей прочность композита без волокна.

Все виды волокон применяются для каркасов мостов, коронок, изготавливаемых из керомеров и композитов; каркасов при шинировании зубов; интраорального протезирования (например, мерилендский мост); внутриканальных штифтов.

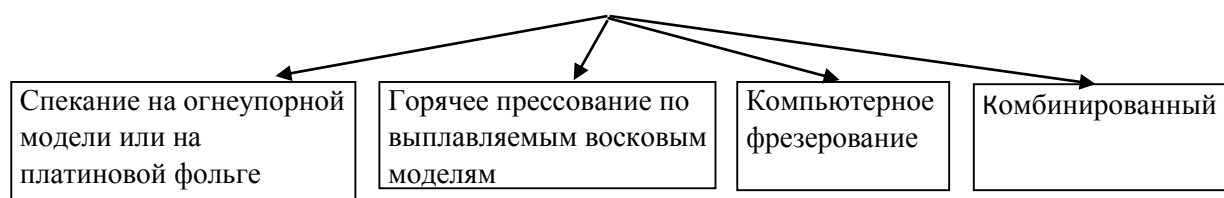В отличие от металла они обладают прозрачностью и гипоаллергенностью (в большинстве случаев), что обуславливает большую натуральность реставраций.

Еще одним направлением безметаллового протезирования являются керомеры — материалы, в которых в качестве наполнителя выступает керамика. Они объединяют в себе лучшие свойства фарфоров и композитов; обладают хорошей эстетикой и просты в работе (по сравнению с фарфором). Отверждение производится световой и термической (до 200 °С) полимеризацией. Они используются для производства виниров, вкладок, накладок, коронок и мостов на металлическом или волоконном каркасе (все в условиях технической лаборатории); легки в ремонте. Волоконный каркас керомеров обладает прозрачностью, сохраняющей натуральную оптику зуба. По показателям истираемости уступают фарфорам, но сохраняют натуральные зубы-антагонисты.

#### Разновидности безметалловых коронок



#### Методы изготовления керамических коронок



## СИТУАЦИОННЫЕ ЗАДАЧИ

1. Пациент Х., 35 лет, обратился с жалобой на скол бугра коронки 25, изготовленной около 7 месяцев ранее из армированного стекловолокном композита. Об-но: дефект бугра искусственной коронки 25, коронка фиксирована, зуб устойчив, перкуссия безболезненна, на рентгенограмме зуба 25 патологических изменений не определяется. Каковы возможные причины возникшего осложнения? Ваша тактика?

2. Пациент К., 38 лет, жалуется на неполное соответствие цвета коронки из прессованной керамики, изготовленной 3 недели назад для замены имевшейся ранее металлокерамической реставрации. Об-но: искусственная коронка зуба 12 соответствует по форме, но определяется ее отличие по цвету от соседних зубов в виде более серого оттенка. На дентальной рентгенограмме прилегание коронки по шейке хорошее, корневой канал запломбирован на всем протяжении плотно, периапикальных изменений нет, штифт металлической культевой штифтовой вкладки располагается на 2/3 корневого канала. Каковы возможные причины осложнения? Предложите способ устранения ошибки.

3. Пациентка Х., 35 лет, жалуется на острую боль в зубе 12, возникающую самопроизвольно, усиливающуюся от термических раздражителей, особенно сильную в вечернее и ночное время, и связывает это с изготовлением на зуб цельнокерамической коронки, начатом 2 дня назад. Об-но: зуб 12 препарирован под искусственную коронку, провизорная коронка отсутствует, глубина препарирования составляет 2,0-2,5 мм, форма культи усеченный конус с конвергенцией около 12 градусов, зондированием определяется поддесневой уступ шириной более 1,0 мм. Какие ошибки ортопеда могли привести к данному осложнению? Тактика врача?

4. Пациент О. обратился в клинику с жалобами на боль при надкусывании на зуб 4.6. Из анамнеза: 2 года назад на зуб 4.6 была изготовлена цельнокерамическая коронка, зуб ранее эндодонтически не был лечен. На рентгенограмме: Очаг разряжения костной ткани в области верхушки медиального корня размерами 2x1 мм. Коронка зуба 4.6 была трепанирована и проведено эндодонтическое лечение зуба.

Каким материалом предпочтительнее закрыть трепанационное отверстие?

5. Пациентка Х., 28 лет, обратилась с жалобой на нарушение эстетики лица из-за недовольства внешним видом металлокерамической коронки 12, изготовленной 5 лет назад. Об-но: форма лица не изменена, десневой тип улыбки; коронка 12 в удовлетворительном состоянии, при зондировании определяется, что прилегание коронки по шейке не нарушено, контакт края коронки с уступом на уровне десны, контур десневого края не нарушен, определяется изменение цвета десневого края из-за серого оттенка края искусственной коронки. Предложите пути помощи пациентке.

6. Пациентка Х., 39 лет, обратилась с жалобой на расцементировку цирконовой коронки зуба 43, изготовленной 12 лет назад. Об-но: культя зуба сохранена, признаков кариозного разрушения нет, при припасовке коронки краевое прилегание не нарушено, уступ выступает над десной на 1.5 мм. Ваша тактика?

## ЛИТЕРАТУРА

### Основная

1. Ортопедическая стоматология: учебник. В 2 ч. Ч.1/ Под ред. С.А. Наумовича, С.В. Ивашенко, С.Н. Пархамовича.- Минск: Выш. шк., 2019. - С.153-178

### Дополнительная

2. Протезирование безметалловыми конструкциями : учебно-методическое пособие / А.С.Борунов [и др.]. – Минск : БГМУ, 2023. – 62 с.

3. Препарирование зубов под современные виды ортопедических конструкций : учеб.-метод. пособие / С.А. Наумович и др. - Минск : БГМУ, 2020. – 32 с.. – Минск : БГМУ, 2017. – 20 с.

## ЗАНЯТИЕ 13

**Тема:** Особенности препарирования зубов для изготовления безметалловых коронок. Оттисковые материалы. Способы получения оттисков. Цифровые слепки. Клинико-лабораторные этапы изготовления. Получение оттисков из альгинатных и силиконовых материалов.

**Цель занятия:** Научить студентов клинико-лабораторным этапам изготовления конструкций цельнокерамических коронок, возможным ошибкам при их изготовлении и путям их устранения.

### ЗАДАЧИ ЗАНЯТИЯ:

1. Закрепить знания по обследованию, диагностике, выбору конструкции протеза пациентам с дефектами коронок зубов.
2. Научиться правильному выбору инструментов и оборудования, необходимых для изготовления безметалловых коронок, методике препарирования зубов для изготовления конструкций цельнокерамических коронок.
3. Закрепить практические навыки получения альгинатных и силиконовых оттисков.
4. Научиться подготавливать операционное поле к сканированию, изучить последовательность этапов при изготовлении цельнокерамической (однослойной) коронки по технологии CEREC в режиме моделирования «База данных».
5. Научиться припасовывать и фиксировать различные конструкции цельнокерамических коронок.

### ВОПРОСЫ, НЕОБХОДИМЫЕ ДЛЯ УСВОЕНИЯ ТЕМЫ:

1. Анатомическая форма зубов верхней и нижней челюсти.
2. Условия безопасного препарирования зубов.
3. Методы обезболивания зубов верхней и нижней челюсти при изготовлении искусственных коронок.
4. Вспомогательные материалы, применяемые при изготовлении безметалловых коронок.
5. Способы фиксации несъемных ортопедических конструкций.

### КОНТРОЛЬНЫЕ ВОПРОСЫ ИЗ СМЕЖНЫХ ДИСЦИПЛИН:

1. Физические свойства стоматологической керамики
2. Физические свойства стоматологических полимеров
3. Понятия упругость и эластичность.
4. Физические свойства материалов, применяемых в качестве стоматологических цементов.

### КОНТРОЛЬНЫЕ ВОПРОСЫ:

1. Показания и противопоказания к применению различных видов безметалловых коронок.
2. Принципы препарирования зубов под безметалловые конструкции.
3. Методики получения оттиска при изготовлении цельнокерамических коронок. Требования к оттискам.
4. Методика цифрового оттиска. Подготовка полости рта и моделей к сканированию, последовательность этапов при изготовлении цельнокерамической (однослойной) коронки по технологии CEREC в режиме моделирования «База данных»
5. Клинико-лабораторные этапы изготовления безметалловых коронок различных типов (спекание, фрезерование, прессование).
6. Припасовка и фиксация цельнокерамических коронок.

## 7. Ошибки при изготовлении безметалловых коронок, способы их устранения.

## Схема ООД по теме: “Препарирование под цельнокерамические коронки”

Коронка	Форма культи	Толщина сошлифовываемых тканей	Уступ
<i>Спекаемая/Прессованная керамика</i>	Конус  Конвергенция - 5 – 7°	1,5 – 2 мм	УСТУП: прямой, косой, желобоватый, поддесневой 
<i>Циркониевая</i>	Конус  Конвергенция - 3 – 5°	0,5 – 1,5 мм	УСТУП от символа уступа до прямого на уровне десны, в зависимости от объема 

**Последовательность этапов при изготовлении цельнокерамической (однослойной) коронки по технологии CEREC в режиме моделирования «База данных»**

Изготовление цельнокерамической коронки включает следующие этапы:

- Очистить поверхность зуба с помощью пасты и щетки.
- Определить цвет реставрации, обезболить зуб.
- Препарировать зуб под керамическую коронку с учетом следующих требований:
  - минимальная глубина препарирования на окклюзионной поверхности — 1,5 мм;
  - угол наклона всех стенок — 4–6°;
  - создание кругового придесневого уступа шириной 1,2 мм под углом 90–110°;
  - отсутствие острых граней и поднутрений;
  - окончательная обработка культи алмазным бором с зернистостью не более 20 мкм.
- Получить оптический слепок препарированного зуба и антагонистов.
- Выбрать в меню программы CEREC номер зуба, тип реставрации и режим моделирования.
  - На виртуальной модели провести линии сепарации с соседними зубами и очертить рабочую область антагонистов.
  - Очертить границу уступа.
  - Выбрать необходимый вариант морфологии в базе данных зубов.
  - Отредактировать предлагаемую коронку.

- Проверить окклюзионные и апроксимальные контакты.
- Предварительно просмотреть виртуальную конструкцию, при необходимости откорректировать ее.
- Выбрать необходимый тип керамического блока и зафиксировать его в держателе шлифовального модуля CEREC Primemill или CEREC MC XL. Запустить процесс шлифования, по окончании которого извлечь готовую коронку и отделить ее от хвостовика с помощью алмазного инструмента.
- Проверить в полости рта пациента цвет и форму готовой коронки, избегая смыкания зубов.
- Отглазуровать коронку в соответствии с рекомендациями фирмы-производителя.
- Зафиксировать готовую коронку на культе зуба композитным цементом, используя адгезивную технику с обязательным протравливанием внутренней поверхности керамической конструкции 5%-ной плавиковой кислотой и последующей силанизацией.
- Удалить излишки цемента. Проверить и при необходимости откорректировать алмазным инструментом с водяным охлаждением окклюзию.

#### **Подготовка модели и сканирование**

Некоторые правила изготовления гипсовой модели:

- Модель должна быть полностью разборной (снимаются все зубы).
- Зубы отливаются из супергипса 4-го класса с минимальным содержанием пластмассы (поскольку модель сканируется светом, то частички пластмассы будут создавать блики и мешать считыванию информации). Нельзя касаться руками сканируемой поверхности.
- Граница сканирования на штампике с обработанным под коронку зубом отмечается грифелем простого карандаша. Она должна проходить чуть ниже конечной линии препарирования (или finishing line).

- Культя зуба не покрывается лаком.

#### **Правила оптического сканирования в полости рта.**

Для обеспечения равномерных оптических отражающих свойств на высушенный участок зубного ряда наносится тонкодисперсный контрастный порошок.

При оптическом сканировании наконечник внутриротового сканера позиционируют над необходимым участком зубного ряда с соблюдением следующих условий:

- рекомендуется устранить освещение сканируемой области источниками направленного света, такими, как светильник стоматологической установки;
- наконечник сканера устанавливают в непосредственной близости над окклюзионной поверхностью зубов, он должен быть ориентирован в направлении дистально расположенных зубов;
- центрировать изображение зубного ряда в мезиодистальном направлении;
- изображение препарированного зуба должно располагаться по центру экрана монитора. Недопустимо появление теней и зон поднутрений в сканируемой области;
- для получения более качественного оптического оттиска рекомендуется получить несколько изображений препарированного зуба под разными углами обзора, отличающимися между собой не более, чем на 20 градусов.

### **СИТУАЦИОННЫЕ ЗАДАЧИ**

1. Пациент К., 28 лет, обратился с жалобой на нарушение эстетики зуба 12, восстановленного искусственной коронкой из прессованной керамики около недели назад. Об-но: искусственная коронка выступает из зубного ряда вестибулярно более 0,5 мм

относительно соседних зубов. Каковы возможные причины подобной ситуации? Ваши действия?

2. При адгезивной фиксации цельнокерамической коронки не была проведена обработка коронки 5% плавиковой кислотой с последующей силанизацией.

К чему может привести данная ошибка?

3. После препарирования зубов 4.6, 4.5, 4.4, получены оттиски с помощью альгинатного оттискного материала, на следующий день проведено сканирование отлитой модели. Циркониевые коронки отфрезерованы с помощью CEREC. При припасовке коронок в полости рта установлено, что они не доходят до уступа 0,5 мм. Укажите возможные ошибки. Ваша тактика.

4. В ходе припасовки коронки из прессованной керамики во время окклюзионной коррекции, которую врач выполнял алмазной шлифовальной головкой для прямого наконечника, произошел раскол коронки. В чем причина осложнения? Каковы пути профилактики осложнения?

5. Пациент К., 56 лет, обратился с жалобой на нарушение эстетики лица из-за внешнего вида зуба 12, восстановленного искусственной коронкой. Со слов пациента, коронка изготовлена из циркона 2 недели назад. Пациент не может четко объяснить причину недовольства внешним видом конструкции. Об-но: коронка 12 фиксирована, цвет конструкции соответствует цвету соседних зубов, анатомическая форма коронки, изготовленной методом полного восстановления (full-anatomy), соответствует среднеанатомическому образу из библиотеки для фрезерования, ярко выражены мамеллоны и пережиматы на вестибулярной поверхности. Оцените ситуацию. Ваши действия?

6. Пациент К., 30 лет, обратился с жалобой на нарушение эстетики зуба 12, восстановленного искусственной коронкой из прессованной керамики после фиксации коронки по причине несоответствия ее цвета цвету соседних зубов. Со слов пациента, цвет конструкции отличается от цвета, который она имела при припасовке. В чем причина подобной ошибки? Ваши действия?

## ЛИТЕРАТУРА

### Основная

1. Ортопедическая стоматология: учебник. В 2 ч. Ч.1/ Под ред. С.А. Наумовича, С.В. Ивашенко, С.Н. Пархамовича.- Минск: Выш. шк., 2019. - С.153-178

### Дополнительная

2. Протезирование безметалловыми конструкциями : учебно-методическое пособие / А.С.Борунов [и Минск : БГМУ, 2017. – 20 с.др.]. – Минск : БГМУ, 2023. – 62 с.

3. Методика восстановления коронковой части зуба цельнокерамической коронкой, изготовленной по технологии компьютерного фрезерования. инструкция по применению. Минск, 2010

4.Определение цвета зубов в клинике ортопедической стоматологии: учеб.-метод пособие/ С.А. Наумович.- Минск: БГМУ, 2020.- 47 с.

5.Пархамович С.Н. Особенности подготовки к фиксации безметалловых конструкций зубных протезов. Материалы для фиксации : учеб.-метод. пособие Минск: БГМУ, 2014.

6. Препарирование зубов под современные виды ортопедических конструкций : учеб.-метод. пособие / С.А. Наумович и др. - Минск : БГМУ, 2020. – 32 с.

## ЗАНЯТИЕ 14

**Тема:** Восстановительные штифтовые конструкции. Показания к применению. Требования к состоянию корня и окружающим его тканям. Обследование пациента, определение показаний к изготовлению различных штифтовых конструкций.

**Цель занятия:** научить студентов определять показания к выбору штифтовых конструкций при лечении дефектов твердых тканей зуба.

### ЗАДАЧИ ЗАНЯТИЯ:

1. Закрепить знания по обследованию, диагностике, выбору конструкции протеза пациентам с полными дефектами коронок зубов.
2. Ознакомиться с различными штифтовыми конструкциями.
3. Научиться препарировать культю и распломбировывать корневые каналы под различные штифтовые конструкции.

### ТРЕБОВАНИЯ К ИСХОДНОМУ УРОВНЮ ЗНАНИЙ:

1. Причины разрушения коронки зуба.
2. Клиническая картина полного дефекта коронки зуба.
3. Требования, предъявляемые к состоянию корня зуба и окружающим его тканям.
4. Конструкционные материалы для штифтовых конструкций.

### КОНТРОЛЬНЫЕ ВОПРОСЫ ИЗ СМЕЖНЫХ ДИСЦИПЛИН

Для полного усвоения темы студенту необходимо повторить:

1. Анатомия зубов верхней челюсти
2. Анатомия зубов нижней челюсти
3. Строение пульпарной камеры и корневых каналов верхней и нижней челюстей
4. Ротационные инструменты для прохождения корневых каналов
5. Классификация и свойства адгезивных материалов
6. Сплавы металлов применяемы для изготовления штифтовых конструкций
7. Галографические методы в стоматологии, как способ выявления внутреннего напряжения.

### КОНТРОЛЬНЫЕ ВОПРОСЫ ПО ТЕМЕ ЗАНЯТИЙ:

1. Что такое штифт. Требования, предъявляемые к штифтам. Классификация восстановительных штифтовых конструкций.
2. Диагностика и методы обследования пациентов с дефектами коронок зубов. Какие дефекты коронок зубов называем полными.
3. Клиническая классификация корневых штифтов.
4. Штифтовые зубы, их разновидность, показания и противопоказания к применению.
5. Культевые штифтовые конструкции, их разновидность, показания и противопоказания к применению.

Восстановление коронковой части зуба штифтовыми конструкциями является профилактическим средством. Недооценка профилактической значимости восстановления коронковой части зуба при наличии корня (корней) зуба в повседневной практике ведет к неоправданному удалению корня. Удаление зуба или его корней обуславливает неизбежную резорбцию межзубных перегородок и снижение функциональных возможностей периодонта соседних зубов.

Разрушение коронки зуба в подавляющем большинстве случаев происходит в результате поражения кариесом, реже - при травме. К значительной или полной потере коронки приводит

развитие вторичного кариеса вследствие недостаточной обработки полости при первичном посещении. Применение некачественного пломбирочного материала и клинически необоснованный выбор способа восстановления целостности коронки ведут к отколам и расколам коронок зубов.

К значительной потере твердых тканей коронки зуба приводят также патологическая стираемость, дисплазии и наследственные нарушения развития зубов.

Для эффективного лечения разрушенной коронковой части зуба с успехом применяют всевозможные штифтовые конструкции, наиболее «древними» из которых являются штифтовые зубы.

**Стоматологическими штифтовыми конструкциями** называются зубные протезы, в которых штифт обеспечивает их функционирование в составе зубочелюстной системы.

Следует различать:

- штифтовые конструкции, применяемые для восстановления твердых тканей зуба (восстановительные штифтовые конструкции);
- штифтовые конструкции, применяемые для шинирования подвижных зубов при заболеваниях периодонта (каркасно-штифтовые шины).

Восстановительные штифтовые конструкции применяют для восстановления анатомической формы зуба при отсутствии условий выполнения иных, известных способов замещения дефектов его твердых тканей. Штифт является одним из основных элементов восстановительной штифтовой конструкции (штифтового зубного протеза) позволяющий фиксировать ее на зубах с различной степенью разрушения коронковой части.

Восстановительные штифтовые конструкции разделяем на **штифтовые зубы**, **культевые штифтовые конструкции** и **реставрации на штифтах**. Классификация восстановительных штифтовых конструкций представлена в виде схемы на рисунке 14.1.

#### ВОССТАНОВИТЕЛЬНЫЕ ШТИФТОВЫЕ КОНСТРУКЦИИ

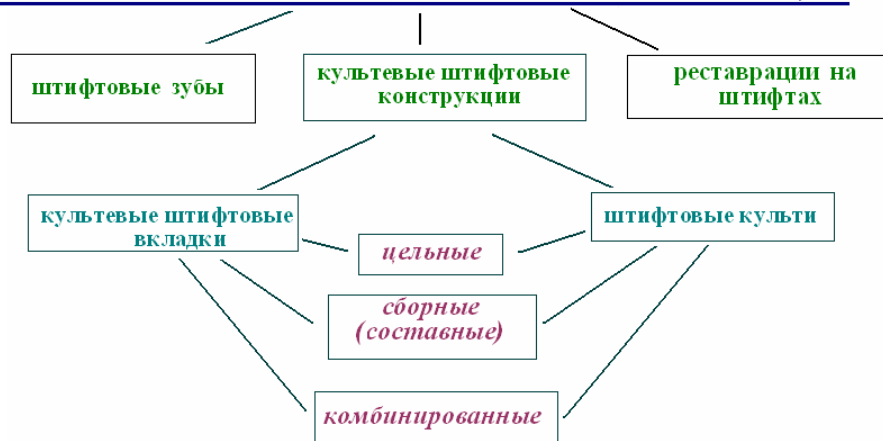


Рис. 14.1. Схема классификации восстановительных штифтовых конструкций.

**Восстановительная штифтовая конструкция (ВШК)** – несъемный ортопедический протез для восстановления разрушенной коронковой и частично корневой части зуба. ВШК состоит из штифта, который фиксируется с помощью адгезии фиксирующего материала (пассивно) либо благодаря механической ретенции (активно) к твердым тканям зуба, и искусственной наддесневой части, замещающей либо обеспечивающей замещение дефекта естественной коронки зуба.

**Штифтовый зуб (ШЗ)** – несъемный протез, представляющий собой искусственный зуб, состоящий из корневой части в виде штифта, закрепляемого в корневом канале зуба и



коронковой части, полностью восстанавливающей дефект его разрушенной естественной коронки.

В последние годы, с целью протезирования разрушенной коронковой части зуба, практикующие врачи ортопеды, отдают предпочтение конструкциям, состоящим из искусственной коронки, которая крепится на культе, соединенной со штифтом. Особенно популярно в таких клинических ситуациях применение культовых штифтовых конструкций.

**Культевая штифтовая конструкция (КШК)** – микропротез для создания условий надежного соединения искусственной восстановительной (опорно-восстановительной) коронки, либо другой покрывной конструкции, с сохранившимся корнем зуба.

В клинической практике применяют два варианта культовых штифтовых конструкций:

- Культовые штифтовые вкладки.
- Штифтовые культя.

**Культевая штифтовая вкладка (КШВ)** – несъемный микропротез предназначенный для реставрации культы зуба при наличии различных вариантов (пригодных к использованию) сохраненной его наддесневой части. КШВ обеспечивает создание формы культы необходимой для качественного изготовления и удержания покрывной ортопедической конструкции на восстанавливаемом зубе.

**Штифтовая культя (ШКТ)** – несъемный микропротез предназначенный для надежного соединения будущей искусственной коронки (покрывной конструкции) с корнем зуба, наддесневая часть которого полностью разрушена.

Необходимо разграничить понятия культевая штифтовая вкладка и штифтовая культя, так как есть различия в условиях планирования и выполнения специальных клинических подготовительных этапов для их изготовления, которые влияют на эффективное функционирование конструкций.

**Культевые штифтовые конструкции различаем:**

1. Цельные (штифтовая и культевая части конструкции выполнены как единое изделие, точно по заранее изготовленной репродукции или матрице). Культевая штифтовая вкладка (КШВ) либо штифтовая культя (ШКТ) могут быть:

- отлиты из металла по индивидуально смоделированной репродукции (например, ЛКШВ);
- изготовлены методом точного фрезерования по заранее выполненному образцу (конструкции из оксида циркония);
- цельнокерамические культевые штифтовые конструкции (литьевая керамика, керамика IPSEMPRESS).

2. Сборные (составные) (части конструкции выполнены из однородного материала, при этом хотя бы одна из них изготовлена по индивидуально смоделированной репродукции).

3. Комбинированные (конструкции формируют прямым способом используя стандартные корневые штифты и реставрационный стоматологический материал).

**Литая культевая штифтовая вкладка (ЛКШВ)** – разновидность культевой штифтовой вкладки, которую отливают из металла по индивидуально смоделированной репродукции. ЛКШВ могут быть цельными и сборными (составными).

В клинической практике эстетической стоматологии достаточно широкое применение имеют **реставрации на штифтах**. Эстетические реставрации, замещающие дефект коронки, могут быть укреплены корневыми штифтами на депульпированных зубах. В ряде случаев альтернативой искусственным коронкам, при лечении витальных зубов, имеющих кариозные поражения либо фактуры в области режущего края или бугров являются реставрации на парапульпарных штифтах.

**Реставрация на штифтах** – эстетический микропротез, изготовленный прямым или косвенным способом, для замещения дефекта коронки зуба, неподвижное прикрепление к тканям которого обеспечивают штифты.

**Реставрация на корневых штифтах** – эстетический микропротез замещающий дефект коронки депульпированного зуба, надежность прикрепления к которому обеспечивает размещенный в корневом канале хвостовик штифта.

**Реставрация на парапульпарных штифтах** – эстетический микропротез для замещения дефекта коронки витального зуба, неподвижное прикрепление к тканям которого обеспечивают штифтовые элементы, размещенные в наиболее толстых структурах дентина, относительно пульповой камеры, так называемых анатомических зон безопасности.

### Методы обследования

Диагностический процесс состоит из ряда этапов целенаправленной деятельности врача, тесно связанных между собой и заключается в выявлении субъективных и объективных симптомов заболевания либо патологического процесса.

Субъективные симптомы выясняются в результате опроса обследуемого (сбора анамнеза).

Выявление объективных симптомов достигается различными методами поликлинического обследования. К ним относятся:

#### 1. Физические методы:

- осмотр и обследование лица;
- осмотр и обследование органов полости рта;
- метод перкуссии;
- метод зондирования;
- пальпация;
- оценка состояния зубных рядов;
- оценка окклюзионных и артикуляционных соотношений зубных рядов;
- оценка состояния слизистой оболочки полости рта;
- обследование челюстных костей;
- обследование височно-нижнечелюстного сустава;
- обследование мышц головы и шей.

#### 2. Лабораторные и инструментальные методы:

- рентгенологические исследования;
- электроадонтометрия;
- гальванометрия;
- диагностические модели;
- мастикациография;
- реографические исследования;
- термодиагностика.

#### К полным дефектам коронковой части зуба относят:

- наличие гингивальной части коронки зуба, выступающей над уровнем десневого края до 3 мм;
- наличие твердых тканей зуба на уровне десневого края;
- разрушение твердых тканей зуба ниже уровня десневого края до  $\frac{1}{4}$  длины корня (при большем разрушении, как правило, показано удаление корня зуба).

### **Разновидности конструкций штифтовых зубов**

Известно большое количество конструкций штифтовых зубов, каждая из которых имеет характерные особенности и отличается методикой изготовления.

*По конструкции штифтовые зубы различают:*

- По Логану – монолитный фарфоровый зуб, соединенный со штифтом непосредственно.
- По Ричмонду - в качестве опоры надкорневая защитка с кольцом.
- По В.Н.Копейкину - штампованный стальной колпачок в качестве надкорневой защитки и припасованный по каналу корня штифт.
- По Л.В.Ильиной-Маркосян - опорная часть в виде литой вкладки (амортизатор).
- По А.А.Ахмедову - металлическая коронка с облицовкой из пластмассы и штифтом.
- По А.Я. Катцу – надкорневая защитка и полукольцо.
- По Н.А. Пучко - штифтовый зуб состоит из металлического полуколпачка с открытой вестибулярной поверхностью, упругого штифта и пластмассовой облицовки.
- По ОРТОНУ - цельнолитой с опорной вкладкой.
- По Дэвису - составной, состоящий из отдельной фарфоровой коронки и штифта, которые соединяются цементом.
- По Л.Е.Шаргородскому - надкорневая защитная пластинка моделируется на модели из воска после припасовки кольца и штифта по каналу корня. Надкорневая защитка не штампуются, отливаются вместе со штифтом и кольцом.
- По Дювелю - диаторические фарфоровые зубы, в которые крепятся штифты со специальной шайбой.
- По В.Н.Паршину - металлическое кольцо, штифт и пришлифованный стандартный зуб из пластмассы.
- По З.П.Ширака - припасованный стандартный пластмассовый зуб и штифт. Устья корневого канала используются для формирования вкладки-фиксатора. Штифт с зубом сваривают быстротвердеющей пластмассой.

### **Показания и противопоказания к применению штифтовых зубов**

*Показания:*

- Значительное поражение стенок коронки зуба, когда нельзя восстановить ее вкладкой, полукоронкой, коронкой.
- В качестве детали протеза при восстановлении зубного ряда.
- Для восстановления зубного ряда при патологической стираемости.
- При аномальном расположении отдельных зубов.

Выбор конструкций штифтовых зубов зависит от ряда анатомических и клинических данных. Упрощенный штифтовый зуб и штифтовый зуб с вкладкой следует применять для восстановления однокорневых зубов, если корень зуба хорошо устойчив, имеет достаточную толщину и длину, каналы его хорошо проходимы, а в пришеечной и апикальной частях зуба нет патологического процесса.

При ослабленной стенке корня, у входа в его канал, равно как и в случаях невозможности распломбировки канала корня на необходимую длину для штифта, в результате чего штифт будет укорочен, если толщина будет менее 1мм, для восстановления коронки зуба следует применять штифтовые зубы с наружным кольцом.

Во всех случаях использования штифтового зуба как опорной части протеза, его следует конструировать с наружным кольцом. Кольцо обеспечивает лучшую сохранность корня и надежнее предохраняет цемент от рассасывания.

Разрушение корня зуба ниже уровня десны, как правило, является поводом для удаления этих корней независимо от состояния тканей и проходимости каналов. Это объясняется тем, что фиксация классических конструкций штифтовых зубов предусматривает либо охват наддесневой части корня кольцом, либо внедрение в толщу так называемых амортизаторов или опорных вкладок.

Корневая часть зуба при обломе корня ниже уровня десны при определенных условиях может быть успешно восстановлена с помощью культевой штифтовой конструкции, покрываемой искусственной коронкой.

*Противопоказания:*

- Глубокое разрушение корня зуба кариесом.
- Перелом корня.
- Непроходимость корневых каналов.
- Выраженное искривление корня.
- Наличие десневого свища и периапикальных изменений.
- Не obturировано верхушечное отверстие.
- Длина корня меньше высоты клинической коронки.

### **Требования, предъявляемые к корню**

Малопригодными для протезирования являются резцы нижней челюсти, имеющие тонкие, уплощенные с боков корни и соответственно узкие каналы.

Протезирование штифтовыми зубами возможно в том случае, если:

- корень не поражен кариозным процессом, хорошо устойчив в лунке;
- канал корня герметично запломбирован на всем протяжении корневой пломбой;
- корень высотой 1-2мм над уровнем десны имеет достаточную длину (равный или превышающий длину будущей коронковой части зуба). Идеальное соотношение будущей искусственной коронки зуба и корня 1:2.
- канал корня не имеет резких искривлений и хорошо проходим на предполагаемую длину изготавливаемого штифта;
- стенки корня достаточно толстые (для должного сопротивления боковому давлению стенки корня у входа в канал должны иметь толщину не менее 2 мм);
- циркулярная связка зуба сохранена;
- окружающие корень ткани не имеют выраженных воспалительных явлений.

Корень должен быть устойчив и превалировать над рычагом создаваемым коронкой зуба, в противном случае жевательная нагрузка приводит к функциональной перегрузке периодонта и как результат расшатыванию и выпадению зуба. Ткани корня должны быть не пораженными кариозным процессом, достаточной толщины и твердости. Стенки корня должны иметь у входа в корневой канал и на всем протяжении его длины не менее 2 мм толщины, окружающие корень ткани не должны быть поражены воспалительным процессом. Корневой канал со стороны верхушки должен быть запломбирован на 1/3. Важное значение имеет сохранность циркулярной связки зуба и наличие твердых тканей его наддесневой части, т. к. это влияет на выбор конструкции.

### **Требования, предъявляемые к штифту**

Штифт в основном воспринимает и передает жевательное давление на стенки корня, если оно возникает не по вертикальной оси коронки, что имеет место при окклюзионных перемещениях нижней челюсти, связанных с разжевыванием пищи. При протезировании однокорневого зуба штифт достаточно прочно соединяет коронку с корнем, если длина его равна либо больше коронки. При этом штифт должен иметь достаточную толщину для сопротивления боковому давлению на коронку при жевании.

Установлено, что толщина штифта должна быть не менее 1-1,2 мм.

Поскольку корень и канал его суживаются к верхушке, штифт должен повторять анатомическую форму корня – иметь широкое основание (у входа в канал), постепенно уменьшаться в диаметре с момента суживания канала и заканчиваться острием. Кроме того, штифт должен быть устойчивым на изгиб и иметь форму, исключая возможность вращения его вокруг продольной оси зуба. Последнему требованию отвечает трехгранная или овальная форма штифта.

В последние годы, для ортопедического лечения зубов с разрушенной коронкой, широкое применение нашли стандартные системы корневых штифтов. Однако, следует помнить, что при всем разнообразии конструкций стандартных штифтов, игнорирование показаний к их применению, зачастую, является причиной получения отрицательных результатов лечения.

Применение стандартных корневых штифтов позволяет осуществить односеансную подготовку корня к изготовлению искусственной коронки. Модифицированная клиническая классификация корневых штифтов представлена в виде схемы на рисунке 14.2.

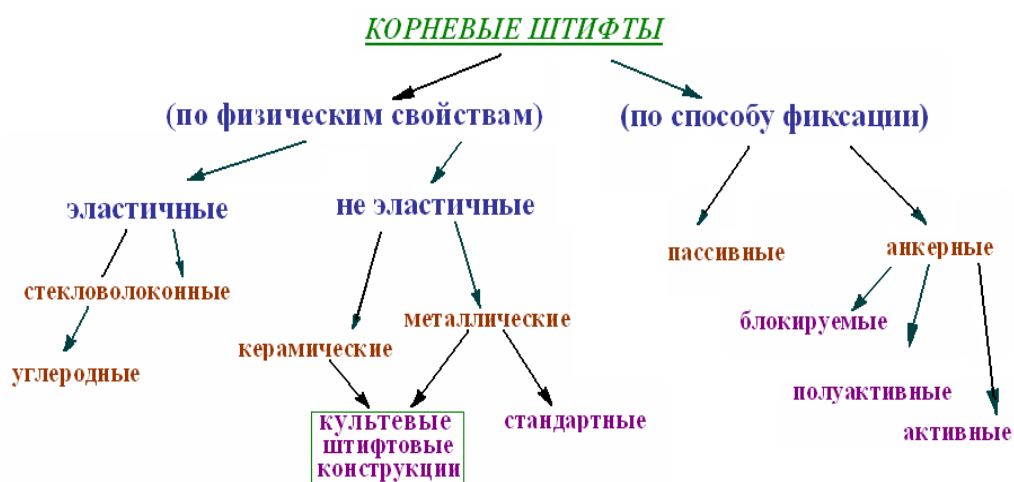


Рис. 14.2. Схема клинической классификации корневых штифтов.

Деление корневых штифтов на пассивные и активные или анкерные (анкер в переводе с английского – якорь, и подразумевает активную механическую ретенцию) имеет принципиальное значение. Существует еще одна клиническая классификация штифтов согласно которой они разделяются по назначению:

- Для восстановления культи.
- Для укрепления зуба после эндодонтического лечения.

Для укрепления зуба после эндодонтического лечения в основном используются штифты с пассивной фиксацией, имеющие только продольные или круговые канавки для выхода излишков цемента, т.к. их задача – только армирование зуба.

Для восстановления культи зуба в основном применяются активные корневые штифты, т.к. в данном случае необходима более надежная механическая ретенция.

В отдельных случаях, возможно восстановление культи зуба с применением стекловолоконных штифтов и пломбировочного материала, но сроки службы такой конструкции будут не оптимальными.

**Стекловолоконные штифты** относятся к группе эластичных корневых штифтов

Эластичные корневые штифты имеют вполне определенные показания к применению, при которых они действительно являются наиболее оптимальным решением.

## СИТУАЦИОННЫЕ ЗАДАЧИ

1. Пациент Т. 31 год, обратился с жалобами на отлом коронковой части зуба 12. Зуб ранее лечен по поводу осложненного кариеса. На R-грамме канал запломбирован неплотно на 2/3 длины, вокруг верхушки корня имеется разряжение костной ткани диаметром 1 мм. Прикус прямой. Остатки коронковой части зуба выступают над десной на 1-2 мм.

Ваша тактика? Какую ортопедическую конструкцию можно применять в данном случае?

2. Пациент Б., 19 лет, обратился с жалобами на острую болезненность в области зуба 21 после травмы. Отмечается подвижность отдельного фрагмента коронки зуба (пломба и подлежащие под ней твердые ткани зуба), остальная часть коронки неподвижна. На R-грамме виден перелом части коронки и оральной стенки корня на 1-2 мм выше шейки зуба. ЭОД 20 мА, канал корня не запломбирован, прикус ортогнатический.

Каковы противопоказания к применению штифтовых зубов у данного больного (относительные и абсолютные)?

3. Пациент С. 25 лет, обратился с жалобами на эстетический дефект, обусловленный отломом коронковой части зуба 12, с просьбой односеансного устранения возникшего дефекта. Объективно: коронковая часть зуба 12 полностью отсутствует, корень зуба 12 располагается на уровне десны, устойчив. Прикус ортогнатический. Рентгенологические исследования показали наличие пломбировочного материала на всем протяжении канала и отсутствие патологических изменений периапикальных тканей.

Какие возможности имеются для односеансного изготовления врачом-стоматологом конструкции протеза? Назовите эти протезы. Какие материалы можно использовать для таких протезов? Оцените прогноз лечения данными конструкциями протезов.

4. Пациентка Г., 60 лет, обратилась по поводу затрудненного пережевывания пищи в связи с отсутствием зубов. Объективно: конфигурация лица изменена за счет снижения межальвеолярной высоты. В полости рта отмечается лишь наличие корней зубов 13 и 23. Остальные зубы отсутствуют. Корни зубов имеют подвижность I-II степени, выстоят на 1 мм над уровнем десны. Со слов пациентки указанные зубы ранее были лечены по поводу периодонтита.

Ваша тактика. Обоснуйте показания к сохранению или удалению корней зубов.

5. При осмотре пациента Д. установлено, что зуб 12 восстановлен простым штифтовым зубом. Коронковая часть неплотно прилегает к десневому краю, при зондировании твердые ткани корня придесневой части размягчены.

Определите диагноз. Укажите возможные причины развития патологического состояния со стороны твердых тканей корня.

Возможно ли изготовление культевой штифтовой вкладки на зуб 12, если после удаления размягченных тканей, корень будет располагаться на 1 мм выше уровня десны (под десной)?

6. При припасовке культевой вкладки на зуб 12 произошел раскол корня. Укажите возможные причины возникшего осложнения.

Тактика врача в таком случае?

## ЛИТЕРАТУРА

### Основная литература

1. Ортопедическая стоматология: учебник. В 2 ч. Ч.1/ Под ред. С.А. Наумовича, С.В. Ивашенко, С.Н. Пархамовича.- Минск: Выш. шк., 2019. - С.180-216.

### Дополнительная литература

2. Определение цвета зубов в клинике ортопедической стоматологии: учеб.-метод пособие/ С.А. Наумович.- Минск: БГМУ, 2020.- 47 с.

3. Штифтовые конструкции в стоматологии : монография / С. П. Рубникович [и др.]. Минск : Белорусская наука, 2020. 165 с.

4. Штифтовые конструкции и системы для лечения дефектов коронок зубов : учебно-методическое пособие / С. А. Наумович [и др.]. – Минск : БГМУ, 2022. – 56 с.

## ЗАНЯТИЕ 15

**Тема:** Клинико-лабораторные этапы изготовления восстановительных штифтовых конструкций.

Составление плана лечения пациентов с полным отсутствием коронки зуба штифтовыми конструкциями.

**Цель занятия:** научить студентов методам изготовления восстановительных штифтовых конструкций при лечении дефектов твердых тканей коронки зуба.

### ЗАДАЧИ ЗАНЯТИЯ:

1. Научиться планировать ортопедическое лечение пациентов с дефектами коронки зуба штифтовыми конструкциями.
2. Изучить клинические этапы изготовления восстановительных штифтовых конструкций.
3. Изучить лабораторные этапы изготовления восстановительных штифтовых конструкций.

### ТРЕБОВАНИЯ К ИСХОДНОМУ УРОВНЮ ЗНАНИЙ

Для полного усвоения темы студенту необходимо повторить:

1. Этиология разрушения коронки зуба.
2. Оттисковые стоматологические материалы.
3. Требования, предъявляемые к состоянию корня зуба и окружающим его тканям.
4. Виды штифтов применяемых для восстановления целостности зубов.

### КОНТРОЛЬНЫЕ ВОПРОСЫ ИЗ СМЕЖНЫХ ДИСЦИПЛИН:

1. Физические свойства сплавов металлов.
2. Понятия внутреннего напряжения.
3. Понятия упругость и эластичность.
4. Физические свойства стекловолоконных штифтов.

### КОНТРОЛЬНЫЕ ВОПРОСЫ ПО ТЕМЕ ЗАНЯТИЯ:

1. Особенности подготовки над- и поддесневой части культи зуба для разных видов штифтовых конструкций. Правила распломбировки канала корня под штифт, возможные осложнения и их профилактика.
2. Конструкционные особенности и отличительные признаки штифтовых зубов.
3. Клинико-лабораторные этапы изготовления штифтовых зубов.
4. Осложнения при изготовлении штифтовых зубов и культевых штифтовых конструкций.
5. Показания и противопоказания к применению эластичных штифтов.
6. Сравнительная характеристика штифтовых зубов и культевых штифтовых конструкций, их преимущества и недостатки.

Подготовка корня зависит от степени разрушения коронки зуба. При сохранении части естественной коронки зуба возможны **два варианта** подготовки корня:

- **первый** предусматривает полное сошлифовывание разрушенной коронки,
- **второй**, наиболее щадящий и правильный, рассчитан на сохранение прочных стенок разрушенной коронки. При этом хрупкие, истонченные и размягченные стенки коронки зуба ошлифовываются.



*При значительном разрушении* или полном отсутствии коронки анатомическую форму зуба можно восстановить штифтовой культей, а затем покрыть ее коронкой.

Коронки на восстановленной культе имеют следующие преимущества перед другими конструкциями штифтовых зубов:

- при удалении рядом стоящего зуба наружную коронку можно снять, а культю вновь использовать, но уже для опоры мостовидного протеза
- облегчается ортопедическое лечение с применением мостовидных протезов с опорой на корни зубов, т. к. компенсируется не параллельность корневых каналов;
- искусственную коронку, покрывающую культю, при необходимости (изменение цвета, дефекты коронок) можно снять и заменить.

Подготовка канала для штифта значительно облегчается, если запломбирована только верхушечная треть корневого канала. Когда канал корня пломбирован на всем протяжении его распломбировывают, для штифтовой части конструкции с использованием режущих инструментов, техникой пошаговой распломбировки, от меньшего диаметра к большему.

Расширение канала проводят с учетом анатомического строения корня и толщины его стенок. Для исключения вращения штифта устье канала следует формировать овальной формы. У верхних зубов нужно избегать истончения вестибулярной стенки в придесневой трети корня, а у нижних - наоборот, язычной, находящихся при значительном давлении при смыкании зубов.

Чем толще и длиннее штифт, тем больше площадь его поверхности, а, следовательно, и больше сцепление между штифтом и корнем, осуществляемое посредством цемента. Размеры планируемого для моделирования штифта выбираются не произвольно, а в соответствии с диаметром корневого канала и толщины стенки корня. Толщина ее в 1,5 мм является пределом, за который переступать не следует, т. к. появляется опасность раскола корня. Исключение допустимо для нижних резцов и вторых премоляров.

Для увеличения толщины штифта и предупреждения его вращения устье канала расширяют с учетом как формы самого канала, так и направления сил жевательных нагрузок.

В зависимости от способа изготовления штифтовой конструкции (прямой или косвенный) моделирование ее восковой репродукции производят либо непосредственно в полости рта пациента, либо на модели, после получения двухслойного оттиска с обязательным отображением топографии и конфигурации корневого канала подготовленного для штифтовой части вкладки.

Чтобы противостоять боковому давлению, толщина штифта не должна быть менее 1,0-1,2 мм, а у входа в канал - 2 мм. Он будет достаточно устойчивым, если его длина равна или больше длины коронки. *Для предупреждения вращения зуба штифт лучше делать овальной или трехгранной формы, постепенно суживающимся по направлению к апикальному.*

**Косвенный метод** изготовления литой культевой штифтовой вкладки предусматривает получение оттиска с поверхности корня и корневого канала. Для этого снимают одноэтапный двухфазный оттиск. Одновременно замешивают базисный и корригирующий материал. В канал корня из шприца или каналонаполнителем нагнетают силиконовый оттискной материал (корригирующий) и вводят в него подогнанный штифт из беззольной пластмассы. Затем накладывают корригирующую массу на корень зуба с введенным в него штифтом и базисной массой снимают окончательный оттиск, по которому отливают модель из супергипса. На модели искусственную культю моделируют из воска, затем передают ее в литейную, где воск заменяют на металл.

### **Основные признаки и отличия конструкций штифтовых зубов**

*По конструкционным особенностям и методу крепления в корне штифтовые зубы разделяют на три основных типа:*

- упрощенный штифтовый зуб;
- штифтовый зуб с вкладкой;
- штифтовый зуб с наружным кольцом.

По методу изготовления штифтовые зубы делят на:

- паяные;
- литые (монокоронные, составные).

По выполняемой функции различают:

- восстановительные штифтовые зубы, которые восстанавливают отсутствующую коронковую часть зуба;
- опорные, применяемые в качестве опоры для других конструкций зубных протезов.

**Показания.** Штифтовые зубы применяются на фронтальных зубах верхней челюсти, первых премолярах и клыках нижней челюсти.

После R-граммы проводится оценка состояния корня и костной ткани, окружающей его.

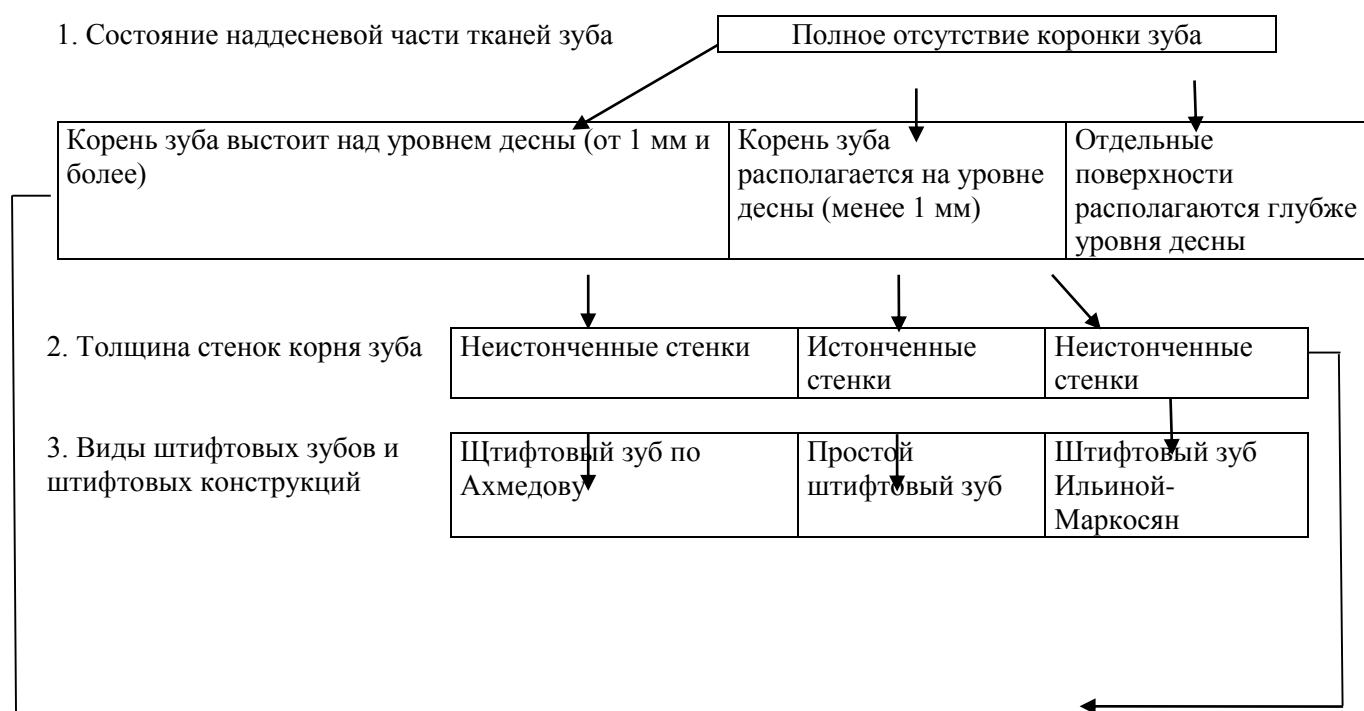
По принципу укрепления на корне штифтовые зубы делятся на:

- зубы, которые опираются коронковой частью или защитной пластинкой к наружной поверхности корня;
- зубы, которые опираются защитной пластинкой на наружной поверхности подготовленного корня, а также охватывают кольцом до десны выступающую часть корня;
- зубы, укрепленные не только на наружной поверхности корня, но и к внутренним стенкам канала.

**Последовательность клинико-лабораторных этапов при лечении штифтовыми зубами:**

- подготовка корня;
- припасовка штифта, если он проволочный;
- получение оттиска, можно использовать проволочный штифт, введя его в корневого канал вместе с воском типа «лавакс»;
- отливка модели и отделение ее от оттиска, моделировка культи или зуба и замена воска на выбранный металл или сочетание с пластмассой или фарфором, шлифовка и полировка;
- припасовка и укрепление зуба.

**ЛДС темы: “Показания к выбору конструкции штифтового зуба с учетом состояния наддесневых тканей зуба и толщины стенок корня”**



Штифтовый зуб по Ричмонду	Культевые штифтовые вкладки с покрывными искусственными коронками
---------------------------	---

### **Ошибки и осложнения при изготовлении штифтового зуба**

Клинические проявления непосредственных и отдаленных осложнений как следствие неправильного решения вопроса о показаниях к применению штифтовых зубов разнообразны:

#### *1. Перфорация стенки корня.*

Причины:

- наличие тонких стенок корня;
- искривление корня;
- наличие размягченного дентина;
- труднопроходимые каналы;
- наличие дентиклей;
- патологическая стираемость зубов.

#### *2. Периодонтиты.*

Причины:

- травмирование верхушки корня;
- травмирование и инфицирование во время препарирования корневого канала;
- проталкивание за верхушку корня большого количества пломбировочного материала;
- отсутствие герметизации между заапикальными тканями и корневым каналом;
- обострение хронических воспалительных процессов.

#### *3. Маргинальные периодонтиты.*

Причины:

- перфорация боковой стенки корня;
- разрушение циркулярной связки зуба.

#### *4. Травматические периодонтиты.*

Причины:

- короткий корень;
- использование штифтового зуба в качестве опоры мостовидного протеза;
- слабая устойчивость корня до протезирования;
- использование штифтового зуба в качестве опоры для кламмеров.
- завышение прикуса.

#### *5. Осложнения при примерке штифтового зуба.*

(штифт не входит свободно и до конца в корневой канал)

Причины:

- препятствие в виде излишка металла;
- нарушение объема, формы вкладки, надкорневой защитки.

#### *6. Осложнения после фиксации штифтового зуба.*

(расцементировка штифтового зуба)

Причины:

- не высушен корневой канал;
- густой или жидкий цемент;
- наличие воздушных пор в корневом канале;
- завышение прикуса.

### **Показания к применению эластичных штифтов**

- Это пассивные штифты, поэтому их необходимо использовать только для усиления зуба после эндодонтического лечения, возможен небольшой наддесневой дефект одной из стенок зуба.

- Эластичные штифты можно применять только при наличии упругих свойств корневого дентина. На сегодняшний день единственным критерием является время, прошедшее после депульпации: в идеальном случае – сразу после депульпирования.

- Для усиления реконструкции зуба из композита, при частичном, наддесневом дефекте стенок.

Ряд показаний к применению эластичных штифтов не требует обоснования и подтверждает целесообразность их использования - это:

- аллергические реакции на сплавы металлов и явления гальванизма в полости рта.

- усиление культи зуба после эндодонтического лечения с последующей реставрацией из композита (при частичном наддесневом дефекте).

- усиление культи зуба после эндодонтического лечения с последующим протезированием, особенно безметалловой керамикой, которая на сегодняшний день является несомненным лидером в эстетической стоматологии.

### **Преимущества эластичных штифтов**

- Снижение стрессовой, расклинивающей нагрузки на стенки корня по сравнению с неэластичными штифтами.

- Создание монолитной структуры с твердыми тканями зуба и композитным цементом.

### **Противопоказания к применению эластичных штифтов:**

- Поддесневые дефекты твердых тканей зубов, так как для фиксации эластичных штифтов применяется адгезивная техника, а активная механическая ретенция (например, за счет резьбы) отсутствует.

- Использование корня в качестве опоры для фиксации перекрывающих протезов.

### **Последовательность установки стекловолоконного штифта и реставрации культи зуба с использованием композита двойного отверждения:**

- производится препарирование корневого канала после эндодонтического лечения при помощи калибровочного бора соответствующего диаметра;

- предварительная припасовка штифта; при этом диаметр штифта не должен превышать трети ширины корня, а его длина - 2/3 длины корня;

- после примерки штифт очищается, обрабатывается спиртом и покрывается керамическим силаном, н-р: «Monobond-S» на 60 секунд;

- подготовленный корневой канал и культи зуба протравливаются в течение 30 секунд и тщательно промываются водой, а излишки влаги удаляются с помощью бумажного штифта;

- в канал вносится бонд двойного отверждения, н-р: «LuxaBond», «Excite DSC» и осторожно просушивается воздухом;

- смешивается композит двойного отверждения, н-р: «LuxaCore dual», «LuxaCore Z dual», «Variolink II» и наносится на штифт и в канал при помощи лентулы, после чего немедленно устанавливается штифт. Проводится световая полимеризация в течение 60 секунд;

- далее проводится восстановление культи с помощью того же композитного материала двойного отверждения непосредственно на зафиксированный штифт, что позволяет в дальнейшем фиксировать керамические конструкции с использованием новейших адгезивных технологий.

В настоящее время культевая штифтовая конструкция (КШК) считается одной из самых распространенных и эффективных конструкций подготовительного этапа протезирования зубов с разрушенной коронкой. Применение КШК возможно в разных клинических условиях, даже когда, структура корня ослаблена из-за истончения стенок его канала, либо при разрушении корня под десной.

**Преимущества** КШК заключаются в следующем.

- Искусственную коронку, покрывающую культю, в случае необходимости (изменение цвета, дефекты коронки и др.) легко снять и заменить.

- При замене наружной коронки можно, не дожидаясь изготовления постоянной, в первое же посещение пациента изготовить провизорную коронку. Это благоприятно отражается на психическом состоянии пациентов, а людям, профессия которых связана с лекторской или артистической деятельностью, помогает сохранить трудоспособность.

- При удалении рядом стоящего зуба наружную коронку можно снять, а культю вновь использовать, но уже для опоры мостовидного протеза.

- Открывается возможность наложения мостовидного протеза при непараллельных каналах корней, используемых в качестве опоры.

- Возможно использование корней, поверхность которых частично или полностью закрыта десной, без предварительной гингивотомии.

- Возможно изготовление штифта, точно повторяющего форму подготовленного канала корня. Это делает соединение штифта и корня монолитным, обеспечивая надежную фиксацию протеза.

- Большие возможности в выборе вида искусственной коронки (покрывной конструкции).

## СИТУАЦИОННЫЕ ЗАДАЧИ

1. При осмотре пациента Д. установлено, что зуб 21 восстановлен простым штифтовым зубом. Коронковая часть неплотно прилегает к десневому краю, при зондировании твердые ткани корня в придесневой части размягчены. Определите диагноз. Укажите возможные причины развития патологического состояния со стороны твердых тканей корня. Возможно ли изготовление культевой штифтовой вкладки на зуб 21, если после удаления размягченных тканей, корень будет располагаться на 1 мм выше уровня десны?

2. При припасовке культевой вкладки на зуб 32 произошел раскол корня. Укажите возможные причины возникшего осложнения. Тактика врача.

3. Пациент О., на этапе изготовления культевой штифтовой конструкции на зуб 22, после распломбировки канала корня на 2/3 его длины, проведена моделировка вкладки воском "Лавакс". После извлечения восковой композиции из канала корня установлено, что длина штифта составляет 1/3 длины канала корня. Укажите возможные причины данной ошибки и варианты ее устранения.

4. Пациент С. 25 лет, обратился с жалобами на эстетический дефект, обусловленный отломом коронковой части зуба 12. Объективно: коронковая часть зуба 12 полностью отсутствует, корень зуба 12 располагается на уровне десны, устойчив. Прикус ортогнатический. Рентгенологические исследования показали наличие пломбировочного материала на всем протяжении канала и отсутствие патологических изменений

периапикальных тканей. Поставьте диагноз? Составьте план лечения? Какие возможности имеются для односеансного изготовления врачом-стоматологом конструкции протеза?

5. Пациентка Г., 60 лет, обратилась по поводу затрудненного пережевывания пищи в связи с отсутствием зубов. Объективно: конфигурация лица изменена за счет снижения межальвеолярной высоты. В полости рта отмечается лишь наличие корней зубов 13 и 23. Остальные зубы отсутствуют. Корни зубов имеют подвижность I-II степени, выстоят на 1 мм над уровнем десны. Со слов пациентки указанные зубы ранее были лечены по поводу периодонтита. Ваша тактика. Обоснуйте показания к сохранению или удалению корней зубов.

6. Пациент М., 25 лет, обратился с жалобами на болезненность зуба 16| при накусывании. Три месяца назад была изготовлена вкладка из металла. При осмотре установлено: дефект коронковой части зуба 16 (II тип по Блэку) устранен вкладкой. Отмечается полоска цемента между дном полости и вкладкой. Перкуссия зуба 16 болезненная. Оцените ситуацию. Ваша тактика.

## ЛИТЕРАТУРА

### Основная литература

1. Ортопедическая стоматология: учебник. В 2 ч. Ч.1/ Под ред. С.А. Наумовича, С.В. Ивашенко, С.Н. Пархамовича. - Минск: Выш. шк., 2019. - С.180-216.

### Дополнительная литература

2. Клинико-лабораторные этапы изготовления несъемных зубных протезов: учеб. - метод. пособие/ С.А. Наумович и др. - Минск: БГМУ, 2015.- 35 с.

3. Определение цвета зубов в клинике ортопедической стоматологии: учеб. - метод. пособие / С.А. Наумович.- Минск: БГМУ, 2020.- 47 с.

4. Препарирование зубов под современные виды ортопедических конструкций : учеб. - метод. пособие / Наумович С.А. [и др.] . — Минск : БГМУ, 2020. – 32 с.

5. Применение ультразвука в ортопедической стоматологии : учеб.-метод. пособие / С.А. Наумович и др. – Минск : БГМУ, 2018. – 28 с.

6. Штифтовые конструкции в стоматологии : монография / С. П. Рубникович [и др.]. Минск : Белорусская наука, 2020. 165 с.

7. Штифтовые конструкции и системы для лечения дефектов коронок зубов : учебно-методическое пособие / С. А. Наумович [и др.]. – Минск : БГМУ, 2022. – 56 с.

## ЗАНЯТИЕ 16

**Тема:** Ортопедическое лечение пациентов с дефектами коронок зубов.  
Составление плана лечения. Выбор материалов для фиксации стекловолоконных штифтов, получение оттисков из альгинатных и силиконовых материалов.

**Цель занятия:** Проконтролировать и закрепить полученные студентами знания по обследованию, диагностике, выбору конструкции и клинико-лабораторным этапам изготовления ортопедических конструкций, применяемых ортопедического лечения пациентов с дефектами коронок зубов.

### ЗАДАЧИ ЗАНЯТИЯ:

1. Систематизировать знания о методах диагностики дефектов коронковой части зуба, способам ортопедического лечения данной патологии.
2. Закрепить знания о технологиях изготовления конструкций, применяемых для восстановления дефекта коронки зуба.
3. Закрепить практические навыки по препарированию корней и коронок зубов под различные ортопедические конструкции.
4. Закрепить практические навыки по получению альгинатных и силиконовых оттисков и отливке гипсовых моделей.

### ВОПРОСЫ, НЕОБХОДИМЫЕ ДЛЯ УСВОЕНИЯ ТЕМЫ:

1. Оклюзия и артикуляция.
2. Анатомия и физиология зубочелюстной системы.
3. Основные материалы, применяемые для изготовления зубных протезов.
4. Вспомогательные материалы, применяемые для изготовления зубных протезов.
5. Оборудование и инструменты, применяемые при изготовлении зубных протезов.
6. Этика и деонтология в ортопедической стоматологии.

### КОНТРОЛЬНЫЕ ВОПРОСЫ ИЗ СМЕЖНЫХ ДИСЦИПЛИН:

1. Физические свойства сплавов металлов, применяемых в качестве конструкционных.
2. Понятие усталости металла.
3. Понятие упругость и эластичность.
4. Физические свойства штифтов из эластических волокон.

### КОНТРОЛЬНЫЕ ВОПРОСЫ:

1. Виды несъемных зубных протезов, применяемых для восстановления анатомической формы коронок зубов. Показания к выбору конструкций несъемных протезов и конструкционных материалов.
2. Основные принципы препарирования зубов под несъемные ортопедические конструкции.
3. Методы получения оттисков и изготовления моделей в несъемном протезировании, показания к выбору метода оттиска и изготовления модели.
4. Основные технологии работы с конструкционными материалами в несъемном протезировании.
5. Клинико-лабораторные этапы изготовления искусственных коронок на основе технологии штамповки, основные и вспомогательные материалы.
6. Клинико-лабораторные этапы изготовления цельнолитых, МА и МК искусственных коронок.
7. Сравнительная характеристика безметалловых конструкций, технологии их изготовления

8. Показания и противопоказания к применению, клинико-лабораторные этапы изготовления различных видов восстановительных штифтовых конструкций.
9. Фиксация протеза (временная и постоянная).
10. Возможные ошибки, допущенные при изготовлении различных конструкций микропротезов и искусственных коронок, методы их устранения.

Самой частой причиной возникновения дефектов твердых тканей зуба является кариес, распространенность которого среди взрослого населения земного шара составляет 80–100 %. Разрушение коронки зуба вследствие кариеса или другой причины прямо пропорционально времени его действия и может иметь различную степень выраженности:

- частичное разрушение коронки зуба;
- полное разрушение коронки зуба;
- разрушение коронки зуба с переходом на корень.

Появление дефектов коронок зубов вызывает определенные изменения в зубочелюстной системе как функционального, так и морфологического характера. Это проявляется в изменении анатомической формы зуба и, как следствие, в нарушении его функции, исчезновении контактного пункта и повреждении маргинального периодонта, образовании десневых и костных карманов. При дефектах твердых тканей зубов образуются ретенционные пункты, где пища разлагается, в результате чего полость рта загрязняется сапрофитными и патогенными микробами. Длительно существующие дефекты твердых тканей зуба могут вызвать:

- деформацию зубного ряда и изменение функции жевательных мышц и височно-нижнечелюстного сустава;
- одностороннее жевание, связанное с ним изменение функции жевательных мышц и асимметрию лицевого скелета;
- повреждение слизистой оболочки полости рта острыми краями зубов;
- нарушение эстетики, а в связи с этим и изменение психики пациента;
- полное разрушение коронки зуба.

При патологической стираемости твердых тканей зубов у режущих или жевательных поверхностей, как и при клиновидных дефектах, помимо нарушения формы и величины коронок зубов часто возникает повышенная чувствительность на термические раздражители, сладкое и кислое (гиперестезия).

*Black*, учитывая типичную локализацию кариеса и закономерности его распространения, выделил 5 классов полостей:

- Возникающие в фиссурах и естественных ямках. Для них характерна сохранность всех стенок полости.
- Расположенные на контактных поверхностях моляров и премоляров. К этому же классу относятся полости, возникшие на указанных поверхностях этих зубов, но в дальнейшем распространившиеся на жевательную поверхность. При таком расположении дефектов нарушается межзубной контакт, что может повлечь за собой поражение краевого периодонта.
- Расположенные на контактных поверхностях фронтальных зубов. Для полостей этого класса характерно сохранение прочного режущего края и его углов.
- Возникающие на передних зубах, при которых частично или полностью разрушен режущий край.
- Расположенные около шейки в придесневой части зуба (пришеечные полости) независимо от его функциональной принадлежности. Для этих полостей характерно стремление к круговому охвату зуба.



Для дефектов коронок зубов 2-го класса по Black, степени разрушения зубов, *А. Ж. Петрикас* выделил 3 степени поражения:

– А — начальный, поверхностный и средний кариес. Очаг поражения при этом ограничивается подконтактной областью, занимает менее половины апроксимальной поверхности, и контакт с соседним зубом еще сохранен.

– Б — поражение более половины апроксимальной поверхности с разрушением окклюзионной стенки и выходом полости на жевательную поверхность зуба (средний и глубокий кариес).

– В — поражение более половины апроксимальной поверхности с разрушением окклюзионной стенки и выходом полости на жевательную поверхность зуба (средний и глубокий кариес), а также поражение вестибулярной или оральной стенок, разрушение или ослабление бугров.

Для дефектов коронок зубов 1-го, 2-го классов по Black *В. И. Миликевич* предложил индекс ИРОПЗ (индекс разрушения окклюзионной поверхности зуба). Этот индекс показывает процентное соотношение размеров площади полость–пломба к размерам жевательной поверхности зуба. В зависимости от этого соотношения с помощью индекса ИРОПЗ определяются показания к замещению дефектов твердых тканей коронки зуба различными видами ортопедических конструкций:

- вкладки (ИРОПЗ 20–50 %);
- искусственные коронки (ИРОПЗ 50–80 %);
- штифтовые конструкции (ИРОПЗ > 80 %).

**Искусственная коронка** — это зубной протез, накладываемый на специально подготовленную естественную или искусственную коронку зуба для восстановления ее анатомической формы и функции или фиксации зубных протезов, различных ортопедических аппаратов и шин. Они могут применяться в качестве самостоятельного вида протеза или составной части других.

В связи с тем, что искусственные коронки имеют различную конструкцию и предназначены для разных целей, их систематизируют по определенным признакам:

- По конструкции или по величине и способу охвата зуба:
  - полные, т. е. покрывающие все поверхности зуба;
  - экваторные (доходящие до экватора зуба);
  - полукоронки (покрывают только оральную, апроксимальные поверхности и режущий край фронтальной группы зубов);
  - трехчетвертные (если такая конструкция изготавливается на премоляры, так как они покрывают  $\frac{3}{4}$  зуба);
  - коронки со штифтом;
  - телескопические;
  - окончатые;
  - культевые.
- По методу изготовления:
  - штампованные;
  - литые;
  - паяные (шовные) сейчас практически не применяются;
  - изготовленные методом полимеризации;
  - методом спекания;
  - методом компьютерного моделирования и фрезеровки.
- В зависимости от материала:
  - металлические (благородные сплавы — золото, серебро-палладий; неблагородные сплавы — хром-никель, кобальт-хром, титан).
  - неметаллические (пластмассовые, фарфоровые);

- комбинированные, т. е. облицованные пластмассой, композитом, керамической массой (металлопластмассовые, металлокерамические).

- По назначению или выполняемой функции:

- восстановительные;
- опорные (в мостовидных или других видах протезов);
- шинирующие;
- фиксирующие (для удержания лекарств, ортодонтических или челюстно-лицевых аппаратов);
- временные и постоянные.

#### **Показания к изготовлению искусственных коронок:**

- патология твердых тканей зубов (кариес, клиновидные дефекты, патологическая стираемость, гипоплазия, флюороз, эрозия), травматические повреждения, которые невозможно восстановить пломбированием или изготовлением вкладок. Степень разрушения естественной коронки зуба составляет 50–80 %;

- восстановление высоты нижней трети лица при ее снижении (патологическая стираемость зубов (восстановление формы коронки, предупреждение дальнейшего истирания), патология прикуса;

- аномалии формы зубов (зубы Гетчинсона, Фурнье, Пфлюгера, зуб Турнера, шиповидные зубы);

- аномалии положения зубов;

- нарушение цвета естественных зубов (дисплазия Капдепона–Стен-тона, мраморная болезнь, гипоплазия, флюороз, гибель пульпы, неправильное лечение);

- зубы, предназначенные для фиксации несъемных или съемных протезов (телескопические коронки);

- конвергенция, дивергенция или выдвигание зубов при их сошлифовывании (феномен Попова–Годона);

- специальная подготовка зуба (под кламмер или окклюзионную накладку);

- шинирование при заболеваниях периодонта и переломах челюстей;

- фиксация ортопедических, ортодонтических или челюстно-лицевых аппаратов.

### **КЛАССИФИКАЦИЯ ВОССТАНОВИТЕЛЬНЫХ ШТИФТОВЫХ КОНСТРУКЦИЙ**

- Все ортопедические конструкции, в составе которых штифт принимает непосредственное участие в закреплении их на зубах, определяем как штифтовые. Разнообразие штифтовых конструкций диктует необходимость их классификации.

- Существующие на сегодняшний день классификации и определения штифтовых конструкций не в полной мере отражают многообразие их применения. Следует различать штифтовые конструкции, применяемые для восстановления зуба (восстановительные штифтовые конструкции), и шинирующие штифтовые конструкции (каркасно-штифтовые шины).

- *Восстановительные штифтовые конструкции применяют для восстановления дефектов твердых тканей зуба при отсутствии условий выполнения иных известных способов реставрации.*

- Штифт является одним из основных элементов восстановительной штифтовой конструкции (восстановительного зубного протеза), позволяющий фиксировать ее на зубах с различной степенью разрушения коронковой части.

- Согласно классификации, предложенной С.Н. Пархамовичем, восстановительные штифтовые конструкции, применяемые при ортопедическом лечении дефектов твердых тканей зуба, разделены на *штифтовые зубы, культевые штифтовые конструкции* и

реставрации на штифтах. Упрощенная схема классификации восстановительных штифтовых конструкций представлена на рис. 16.1.

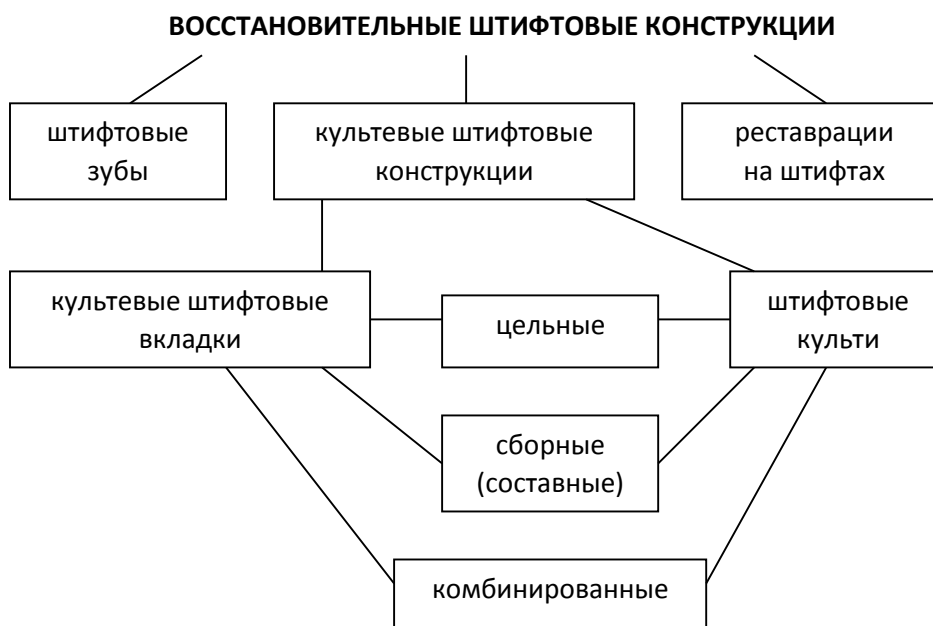

Рис. 16.1. Упрощенная схема классификации восстановительных штифтовых конструкций.

**Оттиск** - негативное (обратное) отображение поверхности твердых и мягких тканей, расположенных на протезном ложе и его границах.

**Протезное ложе** - комплекс органов и тканей, находящихся в непосредственном контакте с зубным протезом. (Е. И. Гаврилов). Понятие протезного поля включает в себя также ткани челюстно-лицевой области, находящиеся в зоне опосредованного действия протеза.

По оттиску отливается модель, которая повторяет анатомические образования в полости рта и является позитивным отображением протезного ложа. Модели имеют различное назначение.

**Рабочие модели** служат непосредственно для изготовления ортопедических конструкций. Они должны быть отлиты из прочного гипса и максимально точно воспроизводить протезное ложе.

**Диагностические модели** служат для уточнения диагноза в сложных клинических ситуациях, планирования лечения.

**Контрольные модели** необходимы для оценки эффективности проводимого лечения.

**Вспомогательные модели** нужны для отображения зубов-антагонистов, полноценного воспроизведения клинической ситуации в полости рта.

В зависимости от назначения модели, клинических условий в полости рта, необходимого уровня воспроизведения деталей протезного ложа, выбирают тот или иной вид оттиска.

**Анатомические оттиски** являются статическим отображением протезного ложа и окружающих его тканей. Их получают при изготовлении всех видов ортопедических конструкций. В процессе снятия анатомического оттиска мягкие ткани, ограничивающие края оттиска, находятся в покое. Для получения анатомических оттисков используют как стандартные, так и индивидуальные ложки.

**Функциональные оттиски** снимают при изготовлении съемных протезов, когда нужно обеспечить их фиксацию методом функциональной присасываемости с созданием клапанной зоны. При этом используются жесткие индивидуальные ложки, тщательно припасованные в полости рта. В процессе снятия функционального оттиска необходимо

активное и пассивное формирование его краев мягкими тканями, находящимися в процессе функции.

**По степени давления**, оказываемого оттискным материалом на ткани протезного ложа, оттиски подразделяются на:

- компрессионные;
- разгружающие;
- дифференцированные.

Выбор степени мукокомпрессии зависит от особенностей слизистой оболочки полости рта.

■ В большинстве случаев рекомендуется снимать дифференцированные оттиски, т. к. в разных участках протезного ложа податливость слизистой оболочки, как правило, различная.

■ Участки декомпрессии создают в зонах с атрофированной или излишне податливой слизистой оболочкой, а также при наличии «болтающегося гребня» - альвеолярного отростка, лишённого костной основы.

■ При наличии слизистой оболочки с равномерным умеренно выраженным подслизистым слоем показаны компрессионные оттиски. Различная степень компрессии достигается путем

создания перфораций в оттискной ложке, использования оттискных материалов с разными мукокомпрессионными свойствами.

	<b>Жесткие</b>	<b>Эластичные</b>
Твердеющие в результате химических реакций (необратимые)	1. Гипс 2. Цинк-оксид эвгиноловые пасты	1. Альгинатные гидроколлоидные 2. Безводные эластомеры -полисульфиды -Силикон-С -полиэфиры -Силикон-А (винилполисилоксаны)
Твердеющие в результате температурных изменений (обратимые)	Термопластические компаунды	Агар-агаровые гидроколлоиды

#### **Требования к качеству оттиска**

■ Качественный оттиск должен точно отображать все элементы протезного ложа и прилегающих к нему тканей. Это необходимо для четкого определения границ протезного ложа и формирования адекватного края протеза.

■ На поверхности оттиска не должно быть пузырьков, пор, оттяжек и других дефектов.

■ Отображение зубного ряда или альвеолярного отростка в оттиске должно располагаться посередине между бортами ложки.

■ Края оттиска должны быть четко оформленными.

Для получения оттисков используются стандартные или индивидуальные оттискные ложки. Стандартные ложки изготавливаются из металла или пластмассы и отличаются формой, размером, количеством и величиной перфорационных отверстий.

Существуют определенные ориентиры для правильного подбора оттискной ложки.

■ Ложка должна полностью перекрывать все протезное ложе и создавать жесткую опору для оттискного материала. Удлинение ложки воском недопустимо.

■ Зубной ряд должен располагаться посередине ложа для зубов.

■ Ложка, при установке в полости рта, не должна создавать компрессию отдельных участков протезного ложа.

■ Высота бортика оттисковой ложки должна соответствовать высоте альвеолярного отростка. Если бортик ложки при установке ее на зубном ряду намного ниже переходной складки, этот просвет будет трудно компенсировать оттисковой массой. Если выше, он будет травмировать или сдавливать слизистую оболочку, а также мешать формированию края оттиска.

■ При снятии оттиска для изготовления съемного протеза, ложка должна перекрывать все значимые анатомические образования.

Большинство оттисковых материалов отличается недостаточная адгезия к оттисковой ложке. Это часто приводит к локальному или полному отслоению оттисковой массы от ложки в момент выведения оттиска. В связи с этим край ложки обклеивают лейкопластырем, или используют адгезив для лучшей фиксации к ней оттисковой массы. Адгезивы для альгинатных масс выпускают, как правило, в виде спрея. Для эластомерных масс - чаще в виде жидкости, наносимой при помощи кисточки.

Существует ряд требований, предъявляемых к оттисковым массам:

■ Оттисковой материал напрямую контактирует с тканями полости рта. Некоторые оттисковые материалы не нашли своего применения из-за возможности химического или термического раздражения слизистой оболочки. Следовательно, первым требованием к оттисковым массам является индифферентность и нетоксичность.

■ Необходимо, чтобы оттисковая масса обладала определенной степенью структурной вязкости, в зависимости от изготавливаемой ортопедической конструкции. Она предопределяет способность материала прилегать и растекаться по поверхности тканей полости рта.

■ С этим связано такое качество как точность воспроизведения поверхности.

■ Одновременно с этим необходимо такое свойство как способность восстановления после упругой деформации, чтобы после деформации, вызванной выведением оттиска из полости рта, форма его возвращалась в исходное положение

■ Тиксотропность - свойство материала растекаться только при наличии компрессии, а без давления сохранять форму капли. Это свойство необходимо для придания оттисковому материалу направленного движения. При выраженной тиксотропности материалы приобретают свойства «неньютоновых» материалов.

■ Необходимо, чтобы оттисковой материал имел высокое сопротивление на разрыв, так как зубной ряд имеет большое количество щелевидных пространств и поднутрений, и при выведении оттиска могут отрываться его элементы, несущие важную информацию о состоянии протезного ложа.

■ Так как оттисковая масса контактирует с влажной поверхностью, она должна обладать хорошо сбалансированной гидрофильностью. В противном случае масса не в состоянии вытеснить влагу с поверхности протезного ложа, что ведет к появлению пор в самых «ответственных» участках оттиска. Это качество необходимо также на этапе изготовления модели для того, чтобы гипс равномерно растекался по поверхности оттиска. Гидрофильность массы характеризует величина контактного угла. Чем меньше контактный угол, тем больше гидрофильность.

■ Рабочие характеристики материала имеют большое значение. При снятии оттиска необходимо иметь достаточный запас времени, когда масса сохраняет исходную консистенцию. Это необходимо для правильной установки оттисковой ложки и полноценной обработки оттиска в полости рта. Затем материал должен как можно быстрее затвердевать под действием катализатора (температуры, влаги) и приобретать упругие свойства. Иначе говоря, желательнее удлинить первую фазу отверждения (кристаллизации, полимеризации) и ускорить вторую.

■ Оттиск должен сохранять стабильность на протяжении достаточно длительного времени. В связи с этим оттисковой материал должен обладать низкой линейной усадкой и, наоборот, не увеличиваться в размерах под действием среды.

- При изготовлении двухслойного оттиска корригирующий слой давит на базовый, деформирует и частично вытесняет его. Чтобы этого не происходило, первый слой должен обладать определенной степенью твердости.

- Учитывая возможность перехода патогенной флоры из полости рта на оттиск и переноса инфекции, важным свойством оттискных материалов является устойчивость их к дезинфекции.

- Необходима контрастность цветов разных слоев оттискного материала для того, чтобы прочитывать тончайшие детали оттиска.

- Вкусовые характеристики оттискного материала также имеют большое значение. Процедура снятия оттиска не всегда приятна для пациента. Это ощущение не должно усугубляться неприятным запахом и вкусом.

### **Получение двухслойных оттисков эластомерами**

Оттиск, полученный при помощи масс разной степени вязкости, называется двухслойным.

Применение двухслойных оттисков, как отмечалось выше, целесообразно, когда необходимо получить точный отпечаток не только супрагингивальной, но и субгингивальной части протезного ложа. Это достигается путем индивидуализации оттискной ложки базовым слоем. Для снятия двухслойных оттисков применяют оттискные материалы, имеющие несколько степеней вязкости. В настоящее время это А- и С- силиконы, так как полисульфидные материалы не нашли широкого применения по ряду причин.

Двухслойный оттиск возможно получить, одномоментно применяя массы различной вязкости. Эта техника называется одноэтапной или сэндвич-тех- никой. Другая методика предполагает получение предварительного - базисного слоя, который в дальнейшем уточняется вторым - корригирующим слоем. В этом случае метод называется двухэтапным.

#### **Двухэтапная методика получения двухслойных оттисков эластомерами**

Первый этап этой методики предполагает получение предварительного оттиска массой с высокой степенью вязкости. Второй этап - получение окончательного (уточненного) оттиска при помощи текучей оттискной массы.

Желательно получение рабочего оттиска для изготовления несъемных протезов не менее, чем через 6-7 дней после препарирования. Именно такой срок требуется для эпителизации и формирования рубца в области десневого края, после чего его конфигурация, как правило, не меняется. В роли формирователя десны в этом случае служит ровный край временной искусственной коронки. Снятие оттиска непосредственно после однопрепарирования возможно только при полном отсутствии травмы маргинальной десны при создании наддесневого уступа.

Необходимым условием для изготовления качественного протеза является получение точной рабочей гипсовой модели, на которой будет четко видны граница препарирования и ширина уступа. Это достигается при заведении оттискной массы за край уступа под десну.

Для отведения десны используют различные варианты ретракции. Методика ретракции будет описана ниже.

После выбора стандартной оттискной ложки и покрытия ее адгезивом для силиконовых материалов базовая масса смешивается с катализатором в соотношениях, указанных производителем, и помещается на ложку. Оттискной материал должен равномерно располагаться в ложе для зубного ряда. Область неба может оставаться свободной. Ложка с оттискной массой вводится в полость рта, центрируется, и продвигается.

Необходимо обеспечить правильную равномерную компрессию протезного ложа оттискной массой. Для этого пальцы должны располагаться на ложке в области трех функционально ориентированных групп зубного ряда. Недопустимо просить пациента придерживать ложку.

Вектор погружения зубного ряда в оттискную массу должен соответствовать оси передних зубов. При выведении оттиска недопустимо совершать «раскачивающие» движения.

Для снижения деформации оттиска рекомендуется выводить его одним быстрым движением, направленным обратно вектору введения ложки. После выведения ложки оттиск промывают под проточной водой.

#### **Подготовка предварительного оттиска к нанесению корригирующей массы**

Подготовка первого слоя заключается в обеспечении возможности его повторного введения в полость рта, а также беспрепятственного удаления излишков текучей массы.

Для этого его нужно тщательно просушить и создать так называемые «отводные каналы» для корригирующей массы путем надрезания скальпелем или специальным инструментом как с вестибулярной, так и с оральной стороны. Это делается для того, чтобы второй слой не деформировал и не вытеснял первый, а лишь уточнял его.

Необходимо срезать межзубные перегородки и все элементы первого слоя, которые могут мешать беспрепятственному введению его обратно в полость рта и установке на зубном ряде. После этого оттиск следует просушить пустором и тщательно удалить все остатки срезанной массы.

При необходимости для удобства ориентирования оттиска при его повторном введении на нем делается насечка, соответствующая средней линии между центральными резцами. Начинаящим врачам-ортопедам, не имеющим достаточного опыта, мы рекомендуем на этом этапе проверить качество подготовки предварительного оттиска путем его повторного введения до нанесения корригирующего слоя.

#### **Получение окончательного двухслойного оттиска**

Корригирующая масса смешивается с катализатором согласно рекомендациям фирмы производителя на стекле или на специальной бумаге при помощи шпателя, либо с помощью приспособления для автоматического смешивания. При смешивании важно следить за тем, чтобы перемешивание было полным и, по возможности, свести к минимуму образование воздушных пор.

В этом смысле следует отдавать предпочтение устройствам для автоматического смешивания массы. После смешивания корригирующую массу вносят в подготовленный предварительный оттиск. Ее следует располагать в области всего зубного ряда. Нет необходимости покрывать ею всю поверхность оттиска, однако, следует отметить, что нанесение корригирующей массы только в область отпрепарированных зубов, что часто практикуется врачами в целях экономии оттискной массы, является клинической ошибкой.

Перед введением ложки в полость рта удаляются ретракционные нити или другие средства для ретракции десны. Протезное ложе просушивается.

После введения оттиска в полость рта он устанавливается на зубной ряд и продвигается, создавая динамическое давление. Степень пальцевого давления на оттиск зависит от вязкости корригирующей массы. К сожалению, это величина, трудно поддающаяся описанию. Можно лишь отметить, что при применении очень текучих корригирующих материалов не следует создавать излишнюю компрессию. При соблюдении всех рекомендаций двухслойный оттиск, полученный с применением двухэтапной методики, отличается высокое качество отображения деталей поверхности.

#### **Одноэтапная методика получения двухслойных оттисков эластомерами**

Одноэтапную методику получения двухслойных оттисков из эластомеров называют также техникой «двойного перемешивания» или сэндвич-техникой. Преимуществом методики является отсутствие деформации первого слоя оттиска вторым, что обусловлено одновременным введением обоих слоев массы в пластичном состоянии на протезное ложе. Основным недостатком является более низкое качество отображения деталей поверхности, по сравнению с двухэтапной методикой, что связано с низким динамическим давлением на корригирующую массу при применении одноэтапной методики.

Кроме того, следует отметить, что при применении данной методики следует отдавать предпочтение материалам, базовый слой которых имеет повышенную конечную эластичность. Процедура получения оттиска методом двойного перемешивания включает стандартные этапы подбора ложки, нанесения на нее адгезива, просушивание протезного ложа после удаления средств для ретракции десны. Далее особенность снятия оттиска заключается в одновременном нанесении первого и второго оттискного материала на ложку и введении корригирующего слоя в зубодесневую борозду апикальнее края уступа.

Для этого к картриджам для смешивания материала прилагаются специальные канюли с хвостовой частью.

Обратный порядок нанесения оттискного материала недопустим, так как под действием температуры масса в полости рта начнет структурироваться раньше, чем масса в оттискной ложке.

После этого оттискная ложка вводится в полость рта, центрируется и продвигается по общепринятым правилам. При снятии оттиска методом сэндвич - техники недопустимо излишнее давление на ложку. После структурирования массы, оттиск извлекают из полости рта и оценивается его качество.

### **Процедура ретракции десны при снятии двухслойных оттисков**

Эта процедура необходима для отведения маргинальной десны и максимального проникновения оттискного материала в зубодесневую борозду с целью получения точного отпечатка субгингивальной части зуба и окружающих его тканей.

В литературе описаны следующие варианты ретракции десны: механическая, химическая, хирургическая.

**Механическая ретракция** предполагает введение под десну нитей или колец, которые, набухая под действием десневой жидкости, увеличиваются в объеме и отодвигают маргинальную десну, раскрывая зубодесневую борозду.

Существуют также специальные инструменты - ретракторы, позволяющие в процессе препарирования предотвратить травму маргинальной десны, удерживая ее в стороне от рабочей поверхности бора.

К механической ретракции можно также отнести применение провизорных коронок, тщательно припасованных и уточненных по уступу. Часто после снятия таких коронок не возникает необходимости проведения дополнительной ретракции десны.

**Химический метод** позволяет при помощи различных химических соединений добиться эффекта ретракции без применения механических методов. Это достигается благодаря вазоконстрикторному и гемостатическому эффекту таких соединений как сульфаты калия и алюминия, эпинефрин.

Наиболее распространен метод ретракции, сочетающий механическую ретракцию с химической. Осуществляется это с помощью нити, пропитанной гемостатическим раствором.

Суть процедуры заключается в вазоконстрикторном и гемостатическом эффекте, сопровождающемся набуханием нити под действием десневой жидкости. В то же время существуют ограничения в применении эпинефрина, связанные с его общим сосудосуживающим действием. Так, не рекомендуется использовать одновременно более 4 нитей у одного пациента. Необходимо осведомиться о наличии у пациента гипертонической болезни и другой патологии сердечно-сосудистой системы. В этом случае применяют нити, пропитанные сульфатом алюминия. Кроме того, в отдельных случаях эпинефрин может вызвать местный некроз тканей.

Нити выпускают нескольких размеров, обозначенных цифрами 00,0,1,2,3. Толщина нити выбирается индивидуально, в зависимости от глубины и ширины зубодесневой борозды. Существует также методика расширения борозды, когда поэтапно увеличивается диаметр нити (методика двойной нити). Нить нужно вводить без давления во избежание рецессии десны.



В настоящее время существуют гели и пасты в картриджах для удобства введения в зубодесневую борозду. Их действие основано на свойстве каолина расширяться под действием жидкости и гемостатическом эффекте оксида алюминия. Эти средства являются наиболее щадящими в сравнении с механической ретракцией, однако при длительном воздействии могут вызвать химический ожог слизистой оболочки. Поэтому необходимо четко выдерживать время экспозиции средства в зубодесневой борозде, указанное производителем.

После окончательной припасовки коронки ее фиксация в полости рта на постоянный цемент проводится в следующие этапы:

- обработка коронки (промывание перекисью водорода, обезжиривание коронки спиртом, высушивание воздухом);
- подготовка фиксирующего материала; нанесение на стеклянную пластинку порции жидкости и порошка, изоляция зуба ватными тампонами;
- медикаментозная обработка культи зуба 3%-ным раствором перекиси водорода, спиртом, высушивание теплым воздухом;
- приготовление цементной массы; порошок цемента постепенно добавляется к жидкости и тщательно растирается до сметанообразной консистенции; коронка заполняется на  $\frac{2}{3}$  глубины цементом;
- фиксация коронки; наложение коронки на зуб (больной плотно смыкает зубные ряды); проверка окклюзионных взаимоотношений при центральной окклюзии;
- удаление остатков цемента, наставления больному; после затвердевания цемента его излишки удаляются с помощью экскаватора; через 2 ч больной может принимать пищу.

### **Протезирование безметалловой керамикой**

Препарирование зубов под коронки и виниры имеет свои особенности в зависимости от материала, используемого для изготовления соответствующей конструкции. Определяющую роль здесь играют два фактора: прочность и эстетичность применяемой керамики. Так, например, более хрупкие материалы могут потребовать более инвазивного сошлифовывания твердых тканей зуба. Более опакующие керамические материалы можно использовать лишь для изготовления каркаса конструкции, который затем будет облицовываться эстетичным покрытием. Что, в свою очередь, требует большего объема препарирования.

Кроме того, минимальные требования к толщине коронки и/или винира в значительной степени зависят от технологии изготовления конструкции, которая может заметно варьировать. Так, например, керамические реставрации можно изготовить методом шликерного формования, прессованием в форму, полученную по выплавляемым моделям или фрезерованием по технологии CAD/CAM из керамического блока. Несмотря на то, что в этих трех технологиях может использоваться одна и та же керамика (по химическому составу и кристаллическому строению), физико-механические свойства ее будут отличаться, и прочность на изгиб, в первую очередь. Помимо этого, методы прессования и фрезерования имеют технологические ограничения. Так, например, достаточно сложно отпрессовать виниры, толщиной менее 0,6 мм и невозможно отфрезеровать точно внутреннюю поверхность коронки на передний зуб, если толщина культи в вестибулооральном направлении меньше диаметра фрезы CAD/CAM-оборудования.

Принципиально керамические материалы для изготовления виниров и коронок можно разделить:

- Силикатная керамика:
  - Полевошпатная керамика (низкая прочность, но высокая эстетика);
  - Стеклокристаллическая керамика, которая характеризуется большей прочностью, высокой эстетичностью;

- Стеклокерамика, инфильтрированная дисиликатом лития. Сочетает прозрачность, характерную для силикатных материалов и прочность оксидной керамики.
- Оксидная керамика, обладающая высокой прочностью:
  - Инфильтрируемая стеклом;
  - Предварительно спеченная;
  - Окончательно спеченная.
- Таким образом, при ортопедическом лечении керамическими зубными протезами необходимо учитывать свойства керамического материала и особенности технологии, используемой для изготовления конструкции, а также рекомендации соответствующего производителя по допустимой толщине коронки или винира.

### СИТУАЦИОННЫЕ ЗАДАЧИ

1. У пациента в зубе 26 имеется полость 1 класса по Блэку визуально на 2/3 жевательной поверхности. Как рассчитать ИРОПЗ? Какую конструкцию необходимо изготовить?

2. У пациента В. после удаления размягченного дентина в полости 1 класса по Блэку в зубе 37 отмечены истонченные стенки, ИРОПЗ=0,8. Поставьте диагноз. Предложите план лечения.

3. При формировании плоского дна в полости 5 класса в зубе 21, проводимого под инфльтрационной анестезией, произведено вскрытие пульпарной камеры. Укажите причину врачебной ошибки? Назовите методы профилактики данного осложнения.

4. У пациента В., 22 лет, после препарирования витального зуба 22 под винир отмечаются постоянные ноющие боли. Укажите причины. Ваша тактика.

5. После препарирования зубов 11, 12, 21, 22 получены оттиски с помощью альгинатного оттискного материала, на следующий день проведено сканирование отлитой модели. Виниры отфрезерованы с помощью CEREC. При припасовке виниров в полости рта установлено, что они не доходят до уступа 0,5 мм. Укажите возможные ошибки. Ваша тактика.

6. Пациент К. обратился с жалобами на нарушение целостности коронки зуба 2.7. Объективно: прикус ортогнатический, имеются все зубы, они интактные кроме зуба 2.7, у которого имеется кариозный дефект с разрушением части вестибулярной и оральной поверхности и с дистальной стороны. Зуб 2.7 изменен в цвете. Полость не пломбирована. Зондирование полости безболезненно. Перкуссия болезненна. Зуб 27 устойчив. Соотношение коронки и корня 1:2. Составьте план лечения? Какие противопоказания к покрытию зуба искусственной коронкой у пациента в данный момент? Какую искусственную коронку предпочтительнее изготовить данному пациенту?

7. Пациенту неделю назад были изготовлены штампованные металлические коронки на жевательные зубы 36,37,46,47. Жалобы на отсутствие контакта на фронтальных зубах и резкие боли в зубах 36,37,46,47 при накусывании. В чем причина осложнения? Ваша тактика при ведении пациента?

8. Во время припасовки цельнолитых коронок на зубы 17 и 27 перед фиксацией выявлено отсутствие плотных контактов с зубами 16, 26 и зубами-антагонистами. Назовите возможные причины произошедшего и определите дальнейшие действия врача.

9. На этапе проверки конструкции МА коронок 11 и 21 выявлены просвечивающиеся через слой пластмассы элементы металлического каркаса. Назовите возможные причины и способы их устранения.

10. При проверке конструкции МК коронки 35 произошел скол части керамической облицовки с обнажением металлического каркаса. Назовите возможные причины произошедшего и определите дальнейшие действия врача.

11. Пациент К., 38 лет, жалуется на неполное соответствие цвета коронки из прессованной керамики, изготовленной 3 недели назад для замены имевшейся ранее металлокерамической реставрации. Об-но: искусственная коронка зуба 12 соответствует по форме, но определяется ее отличие по цвету от соседних зубов в виде более серого оттенка.

На дентальной рентгенограмме прилегание коронки по шейке хорошее, корневой канал запломбирован на всем протяжении плотно, периапикальных изменений нет, штифт металлической культевой штифтовой вкладки располагается на 2/3 корневого канала. Каковы возможные причины осложнения? Предложите способ устранения ошибки

12. Пациент К., 28 лет, обратился с жалобой на нарушение эстетики зуба 12, восстановленного искусственной коронкой из прессованной керамики около недели назад. Об-но: искусственная коронка выступает из зубного ряда вестибулярно более 0,5 мм относительно соседних зубов. Каковы возможные причины подобной ситуации? Ваши действия?

13. При осмотре пациента Д. установлено, что зуб 21 восстановлен простым штифтовым зубом. Коронковая часть неплотно прилегает к десневому краю, при зондировании твердые ткани корня впридесневой части размягчены. Определите диагноз. Укажите возможные причины развития патологического состояния со стороны твердых тканей корня. Возможно ли изготовление культевой штифтовой вкладки на зуб 21, если после удаления размягченных тканей, корень будет располагаться на 1 мм выше уровня десны?

14. При припасовке культевой вкладки на зуб 12 произошел раскол корня. Укажите возможные причины возникшего осложнения. Ваша тактика?

15. Пациент С. 25 лет, обратился с жалобами на эстетический дефект, обусловленный отломом коронковой части зуба 12. Объективно: коронковая часть зуба 12 полностью отсутствует, корень зуба 12 располагается на уровне десны, устойчив. Прикус ортогнатический. Рентгенологические исследования показали наличие пломбировочного материала на всем протяжении канала и отсутствие патологических изменений периапикальных тканей. Поставьте диагноз? Составьте план лечения? Какие возможности имеются для односеансного изготовления врачом-стоматологом конструкции протеза?

## ЛИТЕРАТУРА

### Основная литература

1. Ортопедическая стоматология: учебник. В 2 ч. Ч.1/ Под ред. С.А. Наумовича, С.В. Ивашенко, С.Н. Пархамовича. - Минск: Выш. шк., 2019.

### Дополнительная литература

2. Клинико-лабораторные этапы изготовления несъемных зубных протезов : учеб.-метод. пособие / С.А. Наумович и др.- Минск: БГМУ, 2015.- 35 с.

3. Определение цвета зубов в клинике ортопедической стоматологии: учеб. - метод. пособие/ С.А. Наумович.- Минск: БГМУ, 2020.- 47 с.

4. Пархамович С.Н. Особенности подготовки к фиксации безметалловых конструкций зубных протезов. Материалы для фиксации : учеб.-метод. пособие— Минск : БГМУ, 2017.

5. 5.Препарирование зубов под современные виды ортопедических конструкций: учеб. - метод. пособие / С.А. Наумович и др. - Минск : БГМУ, 2020. – 32 с.. – Минск : БГМУ, 2017. – 20 с.

6. 6.Протезирование безметалловыми конструкциями : учебно-методическое пособие / А.С.Борунов [и Минск : БГМУ, 2017. – 20 с.др.]. – Минск : БГМУ, 2023. – 62 с.

7. Штифтовые конструкции в стоматологии : монография / С. П. Рубникович [и др.]. Минск : Белорусская наука, 2020. 165 с.

8. Штифтовые конструкции и системы для лечения дефектов коронок зубов : учебно-методическое пособие / С. А. Наумович [и др.]. – Минск : БГМУ, 2022. – 56 с.