

С. А. Алексеев<sup>1</sup>, О. А. Фатеева<sup>1</sup>, Н. А. Лагодич<sup>2</sup>,  
О. Ф. Антиперович<sup>1</sup>, В. С. Деркачев<sup>1</sup>, И. Л. Муковозова<sup>3</sup>

## ЭНДОСКОПИЧЕСКАЯ ДИАГНОСТИКА ЯЗВЕННОГО КОЛИТА

УО «Белорусский государственный медицинский университет»<sup>1</sup>

УЗ «Минская ордена Трудового Красного Знамени  
областная клиническая больница»<sup>2</sup>

УЗ «3-я городская клиническая больница им. Е. В. Клумова»<sup>3</sup>

*В настоящее время воспалительные заболевания кишечника (ВЗК), в частности язвенный колит (ЯК) являются чрезвычайно актуальной проблемой. Заболеваемость язвенным колитом во всем мире растет с каждым годом, причем в основном среди трудоспособного населения, что делает ВЗК социально значимым заболеванием. Клиническая картина ВЗК разнообразна, что зачастую затрудняет своевременную диагностику и назначение адекватной терапии и неизбежно негативно сказывается на прогнозе заболевания. Эндоскопическая диагностика помогает в выявлении ВЗК.*

**Ключевые слова:** эндоскопия, воспалительные заболевания кишечника, язвенный колит, колоноскопия.

S. A. Alekseev, O. A. Fateeva, N. A. Lagodich, O. F. Antiperovich,  
V. S. Derkachev, I. L. Mukovozova

## ENDOSCOPIC DIAGNOSIS OF ULCERATIVE COLITIS

*Currently, inflammatory bowel diseases (IBD), in particular ulcerative colitis (ulcerative colitis), are an extremely urgent problem. The incidence of ulcerative colitis worldwide is increasing every year, and mainly among the working-age population, which makes inflammatory bowel disease a socially significant disease. The clinical picture of IBD is diverse, which often makes it difficult to diagnose and prescribe adequate therapy in a timely manner and inevitably negatively affects the prognosis of the disease. Endoscopic helps in the diagnosis of inflammatory bowel diseases (IBD).*

**Key words:** endoscopy, inflammatory bowel diseases, ulcerative colitis, colonoscopy.

### Определение и эпидемиология

**Я**звенный колит (ЯК) – хроническое воспалительное заболевание, обуславливающее непрерывное воспаление слизистой оболочки толстого кишечника без гранулём в биопсийном материале, с поражением прямой кишки и различным по протяжённости поражением толстой кишки, характеризующееся рецидивирующим и ремиттирующим течением [1].

Результаты эпидемиологических исследований показывают, что общее число больных язвенным колитом составляет от 25 до 240 человек на 100 тыс. населения. Ежегодно регистрируется от 5 до 30 новых случаев заболевания на каждые 100 тыс. населения. Необходимо отметить, что пик заболеваемости ЯК приходится на возраст от 20 до 40 лет, т.е. на людей максимально активных в социальном отношении. Второй пик приходится на возраст

60–70 лет [2]. Однако следует сказать, что заболевание может развиваться в любом возрасте. Выявлено, что у городских жителей заболевание встречается чаще, чем у проживающих в сельской местности. Мужчины и женщины страдают язвенным колитом одинаково часто [2, 3]. Однако отдельные недавние исследования продемонстрировали половое различие при заболеваемости язвенным колитом в возрасте 60–70 лет, в которых отмечена большая вероятность заболевания язвенным колитом у мужчин [4].

Эпидемиологические исследования в США показали, что у белого населения ЯК встречается в 3–5 раз чаще, чем у афроамериканцев. У курящих ЯК встречается в 2 раза реже, чем у некурящих. Смертность от воспалительных заболеваний кишечника, в том числе от ЯК, составляет в мире 6 случаев на 1 млн населения [5].

Язвенный колит регистрируется по всему миру, однако наиболее высокая заболеваемость отмечается в Северной Америке, Северной Европе и Австралии. Реже язвенный колит встречается в странах Азии, Южной Америки и Японии. По данным длительных эпидемиологических исследований уровень заболеваемости остается стабильным (в отличие от болезни Крона, заболеваемость которой за тот же период выросла в 6 раз) [6].

По данным за 2016 г. количество пациентов с ЯК в Республике Беларусь составило 2 795 человек, что соответствует распространенности 36,4:100 000, показатель первичной заболеваемости составил 5,5:100 000 в год. В последнее время ежегодно в стране появляется около 400 новых пациентов с ЯК. Средний возраст пациентов составил 30,9 (29,8–39,7) лет [12].

### **Общие положения диагностики и классификации язвенного колита**

Согласно положению ЗЕ 3-го пересмотра Европейского консенсуса по диагностике и лечению ЯК, основанного на данных

доказательной медицины, Европейской организации по изучению болезни Крона и колита (The European Crohn's and Colitis Organisation, ECCO), «золотого стандарта» диагностики ЯК в настоящее время не существует. Диагностика основывается на клинических данных, результатах лабораторных, визуализирующих, эндоскопических, патогистологических исследований. Если остаются диагностические сомнения, может быть необходимо проведение повторной эндоскопии с патогистологической оценкой через некоторый промежуток времени [7].

Следует отметить, что диагностика ЯК имеет свои трудности. Одной из ошибок в диагностике является недостаточное знание других заболеваний, которые в начальной стадии могут иметь подобную картину. В 10 % взрослых пациентов диагноз меняется на болезнь Крона или порой диагноз ВЗК не устанавливается в течение нескольких лет от момента появления симптомов. В 5 % случаях при первичной диагностике встречается «неклассифицированный колит». У 80 % пациентов с «неклассифицированным колитом» диагноз ЯК или БК устанавливают в течение 8 лет наблюдения на данных повторных осмотров, некоторых клинических признаков [8].

Термин «неклассифицированный колит» используется в тех случаях, когда, несмотря на тщательно проведенный анализ анамнеза, результатов эндоскопического исследования и гистологической оценки множественных биоптатов слизистой оболочки кишечника, а также адекватного радиологического исследования, невозможно однозначно высказаться в пользу ЯК, болезни Крона или другого варианта колита; термин «неопределенный колит» используется после проведения гистологического исследования материала, полученного при колэктомии, в случае наличия перекрещивающихся черт ЯК и болезни Крона [1].

**Таблица 1. Локализация ЯК, Монреальская классификация ВЗК (на основе материалов Silverberg и др. [11])**

Обозначение	Локализация	Описание
E1	Проктит	Поражение ограничено прямой кишкой (т. е. проксимальное распространение воспаления, не дистальнее ректо-сигмоидного перехода)
E2	Левосторонняя	Патологический процесс ограничен участком толстой кишки дистальнее изгиба селезенки (аналог «дистального» колита)
E3	Распространенная	Патологический процесс распространяется проксимальнее селезеночного угла, включает также панколит

В положении 2А ЕССО рекомендовано использовать классификацию ЯК в зависимости от протяженности заболевания. Протяженность заболевания влияет на методы лечения, назначение пероральной и/или топической терапии, определяет начало и частоту динамического наблюдения и определяется она максимальной макроскопической протяженностью поражения по результатам колоноскопии (табл. 1) [7].

Положение 2С ЕССО предлагает классификацию с учетом наличия у пациента первичного склерозирующего холангита (ПСХ), так как наличие этой патологии увеличивает потребность и частоту проведения колоноскопии. Сопутствующий первичный склерозирующий холангит является важной особенностью у пациентов с ЯК, поскольку это увеличивает связанный с колитом риск развития колоректального рака (КРР).

### **Эндоскопическая диагностика**

Эндоскопия играет важную роль в диагностике, контроле лечения и определении тактики ведения пациентов с ЯК. Проводится колоноилеоскопия с множественной биопсией (как минимум по два биоптата из подвздошной кишки и пяти участков поперечно-ободочной кишки и прямой кишки); фрагменты из каждого отдела помещаются в отдельные флаконы [1, 7]. Биопсию следует брать из зоны с минимальным и максимальным эндоскопическим проявлением в пределах одного сегмента, чтобы отразить точную степень воспаления

слизистой оболочки. Кроме того, в отдельный флакон необходимо взять множественную биопсию из зоны стеноза для исключения карциномы [7], подозрительного полиповидного образования или эрозии.

Выздоровление на уровне гистологии отличается от эндоскопического восстановления слизистой оболочки. Воспаление при гистологическом исследовании может сохраняться при эндоскопически бессимптомном течении заболевания, что ассоциируется с неблагоприятным исходом [7].

При высокой активности колита и тяжелом состоянии пациента для первичного установления диагноза допускается проведение ректосигмоскопии с множественной биопсией. Колоноилеоскопия откладывается до стабилизации состояния пациента [1]. При установленном диагнозе ЯК у пациентов с тяжелым течением ректосигмоскопия позволит оценить тяжесть процесса, определить показания к оперативному вмешательству, а порой и выявить присоединившуюся инфекцию (Cytomegalovirus или C.difficile) [10].

Эндоскопическая ремиссия – это хороший прогностический признак. Повторная эндоскопическая оценка необходима при рецидиве заболевания, стероидзависимом или стероидрефрактерном течении ЯК, оценке целесообразности проведения колэктомии [7].

Колоноилеоскопию при подозрении на ЯК необходимо проводить как можно раньше, до начала медикаментозного лечения. Специфических эндоскопических признаков

для диагностики ЯК не существует, однако эндоскопическими критериями постановки диагноза являются:

непрерывное, сливающееся поражение толстой кишки с четкой демаркационной линией (начинается с прямой кишки, и при распространении в проксимальном направлении, последовательно вовлекает все анатомические сегменты кишки);

диффузный характер воспаления (в пределах одного анатомического сегмента поражается вся слизистая оболочка);

признаки воспаления слизистой оболочки толстой кишки (отёк, гиперемия, ослабление или исчезновение сосудистого рисунка, гранулярность, контактная или спонтанная кровоточивость, эрозии, язвы, налёты фибрина, псевдополипы) [1, 7].

Трудности эндоскопической диагностики встречаются, если имеет место прерывистое, неравномерное воспаление или отсутствие эндоскопических признаков воспаления в прямой кишке – это может указывать, что пациент проводил местную терапию до исследования (важен медикаментозный анамнез). Прерывистое или «пятнистое» воспаление в слепой кишке определяют как «saecal patch» у пациентов с левосторонним колитом. В случае отсутствия макроскопических и микроскопических признаков воспаления в прямой кишке, но наличии «saecal patch» у пациентов с подозрением на ВЗК при первичном эндоскопическом обследовании толстой кишки необходимо в дальнейшем обследовать тонкую кишку. Сегментарное поражение аппендикулярной зоны по данным литературы встречается у 75 % пациентов с ЯК и ассоциируется с лучшим ответом на медикаментозную терапию, но более высоким риском возникновения паучита после оперативного вмешательства.

Следует помнить, что в 20 % случаях у пациентов с панколитом при ЯК поражается терминальный отдел подвздошной кишки в виде лёгкого воспаления без эрозирования, который называют «backwash ileitis» и характеризуется рефрактерным течением заболевания [7].

Согласно шкале Мейо для ЯК тяжесть атаки заболевания определяется спонтанной кровоточивостью и кровотечением, и оценивается в баллах (табл. 2, только эндоскопические данные) [7].

Эндоскопическими критериями тяжести обострения ЯК являются:

- лёгкое обострение: отёк, гиперемия, уменьшение сосудистого рисунка;
- умеренное обострение: контактная кровоточивость (для определения контактной кровоточивости на слизистую оболочку оказывают давление закрытыми биопсийными щипцами в течение 3 сек., если из точки давления появляется кровотечение, делают заключение о наличии контактной кровоточивости), эрозии; полная потеря сосудистого рисунка, крупнозернистый вид слизистой, прилипшая к поверхности слизистой кровь;
- тяжёлое обострение: спонтанное кровотечение, изъязвления [1, 7].

Часто встречается «сверхтяжелая» или «крайне тяжелая» атаки ЯК. Сверхтяжелая форма ЯК может быть молниеносной (развивается у пациента без предварительного анамнеза ЯК) и внезапной (развивается после длительного анамнеза ЯК). При эндоскопическом исследовании сверхтяжелая форма ЯК характеризуется глубокими (до мышечного слоя) обширными язвенными дефектами, окруженными инфильтрированной слизистой оболочкой. Воспалительный процесс может быть настолько выраженным, что слизистая оболочка

Таблица 2. Шкала оценки Мейо для язвенного колита

Показатель	0	1	2	3
Состояние слизистой оболочки	Норма	Легкая контактная кровоточивость	Умеренная контактная кровоточивость	Спонтанное кровотечение

может быть представлена сплошной язвенной поверхностью с островками инфильтрированной слизистой оболочки [15].

По эндоскопическому индексу тяжести язвенного колита (The Ulcerative Colitis Endoscopic Index of Severity, UCEIS) оценивает сосудистый рисунок, наличие кровотечений и изъязвлений. Это первый подтвержденный эндоскопический индекс тяжести ЯК. Окончательная оценка по UCEIS представляет собой сумму всех трех показателей в наиболее пораженной области толстой кишки. Хотя оригинальная версия UCEIS приписывает для нормы оценку 1, всё же было принято решение изменить нумерацию уровней: теперь норма это 0, так что сумма диапазонов колеблется от 0 до 8 [7] (см. табл. 3).

Эндоскопически язвенный колит чаще всего проявляется гиперемией слизистой – 64,4 %, эрозиями – 46,9 %, геморрагиями – 35,6 %, выраженной контактной кровоточивостью – 52,6 % случаев. Относительно редко выявляются такие классические

эндоскопические изменения, как псевдополипы – 18,0 % и микроабсцессы – 8,8 % случаев [19].

На рисунке № 1 показана нормальная слизистая сигмовидной кишки: слизистая блестящая, просвет не сужен, складки нормальной формы и величины, хорошо прослеживается сосудистый рисунок. На рисунке № 2 слизистая кишки с минимальной степенью воспалительного процесса: определяются диффузная гиперемия, отек, геморрагии, единичные эрозии, складки уменьшены, сосудистый рисунок отсутствует. Умеренная степень воспалительного процесса представлена на рисунке № 3: слизистая зернистая, гиперемирована, отечна, определяются эрозии и язвы, покрытые фибрином, контактная кровоточивость, сосудистый рисунок отсутствует. На рисунке № 4 выраженная степень воспалительного процесса: отечная и гиперемированная слизистая с множественными эрозиями и язвами, выраженная спонтанная кровоточивость, сосудистый рисунок отсутствует.

Таблица 3. **Эндоскопический индекс тяжести язвенного колита, шкалы и определения [14]**

Признак	Шкала суммарных оценок	Определение
Сосудистый рисунок	Нормальный (0)	Нормальный сосудистый рисунок с четко выраженным разветвлением капилляров или с нечеткими или очаговой потерей границ капилляров
	Очаговое отсутствие (1)	Очаговое отсутствие сосудистого рисунка
	Полное отсутствие (2)	Полное отсутствие сосудистого рисунка
Кровоточивость	Нет (0)	Нет видимой крови
	Субэпителиально (1)	Некоторое количество пятен или полос коагулированной крови на поверхности слизистой оболочки перед эндоскопом, которую можно смыть
	Просвет легкой степени (2)	Некоторое количество свободной жидкой крови в просвете
	В просвет средней или тяжелой степени (3)	Неизменная кровь в просвете перед эндоскопом или явно сочится из слизистой оболочки после удаления внутрипросветной крови, или заметно сочится из геморрагической слизистой оболочки
Эрозии и язвы	Нет (0)	Нормальная слизистая, без видимых эрозий или язв
	Эрозия (1)	Мелкие (5 мм) дефекты слизистой оболочки белого или желтого цвета с плоским краем
	Поверхностная язва (2)	Более крупные (> 5 мм) дефекты слизистой оболочки, которые представляют собой отдельные язвы, покрытые фибрином, но они остаются поверхностными
Глубокая язва (3)		Более глубокие изрытые дефекты слизистой оболочки со слегка приподнятым краем



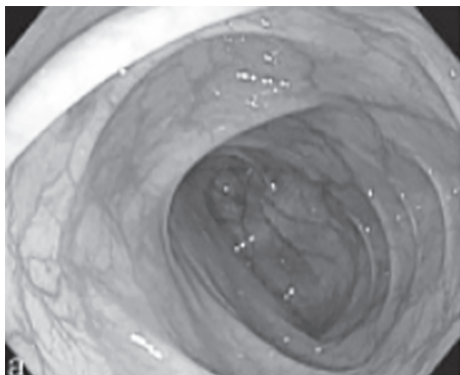


Рис. 1. Нормальная слизистая сигмовидной кишки

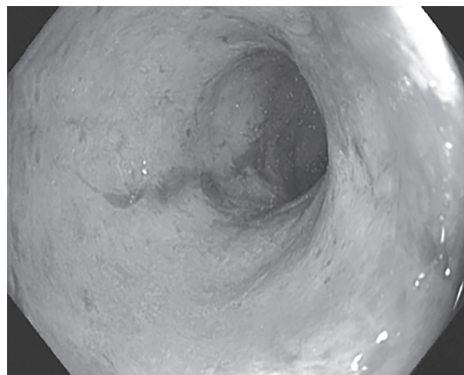


Рис. 3. Умеренная степень воспалительного процесса

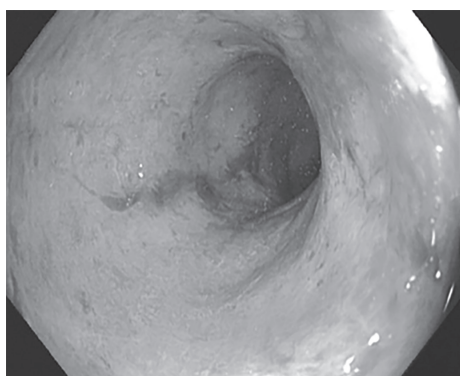


Рис. 2. Минимальная степень воспалительного процесса

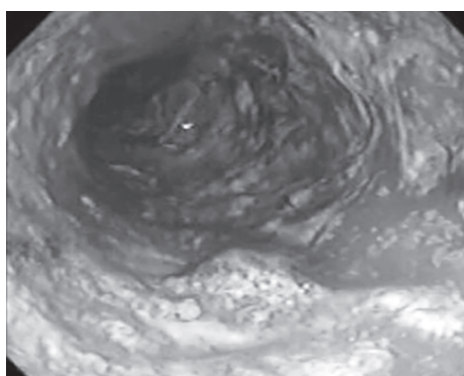


Рис. 4. Выраженная степень воспалительного процесса

Эндоскопический контроль эффективности проводимого лечения проводится при достижении клинической ремиссии, но не ранее 2–3 месяцев от начала лечения. Критериями эндоскопической ремиссии являются: полное заживление слизистой оболочки, отсутствие признаков воспаления слизистой оболочки толстой кишки [1].

Важно проводить своевременный эндоскопический контроль у оперированных пациентов. Колоноилеоскопия является «золотым стандартом» в обследовании таких пациентов для выявления не только рецидива заболевания, но и осложнений, её рекомендуют выполнять через 6–12 месяцев после операции.

Эзофагогастродуоденоскопии с биопсией из желудка и двенадцатиперстной кишки проводится при наличии симптомов со стороны верхних отделов желудочно-ки-

шечного тракта, при сомнительном диагнозе для проведения дифференциальной диагностики.

Капсульная колоноскопия (ККС) показана при тяжелом состоянии пациента, препятствующем проведению стандартной колоноскопии, также при высоком риске осложнений стандартной колоноскопии [1]. При проведении одного из исследований, в котором приняли участие 100 пациентов, с подозрением или с подтвержденным диагнозом ЯК, установлено, что чувствительность ККС при обнаружении активного воспаления толстой кишки составила 89 %, а специфичность – 75 %, с положительным и отрицательным прогностическими значениями ККС для воспаления толстой кишки 93 % и 65 %, соответственно. Таким образом, авторы пришли к выводу, что, хотя ККС является безопасной процедурой

для контроля заживления слизистой оболочки при ЯК, на данном этапе она не может быть рекомендована как замена стандартной колоноскопии. [13].

### **Дифференциальная диагностика**

Следует помнить, что пациенты с другими формами колитов (инфекционный колит, ишемический колит, радиационный колит, медикаментозно-индуцированный колит) могут иметь эндоскопические признаки схожие с ЯК. Среди инфекционных колитов, возбудителями которых являются *Salmonella* spp., *Shigella* spp. or *Campylobacter* spp., эндоскопическая картина будет похожа ЯК и до получения результатов микробиологического тестирования поставить диагноз не представляется возможным [16]. В случае ишемического колита при эндоскопическом обследовании правильный диагноз по данным литературы выставляют до 90 % случаев. Характерными эндоскопическими признаками в случае ишемии является нормальная слизистая оболочка прямой кишки, определяется

с чёткими границами вовлечённый сегмент ободочной кишки с петехиальными геморрагиями, продольными изъязвлениями, быстрое исчезновение с положительной динамикой проявления при динамическом эндоскопическом обследовании [17, 18].

Основные дифференциально-диагностические признаки ЯК и болезни Крона (БК) представлены в табл. 4.

### **Диспансерное наблюдение пациентов**

Пациенты с ЯК относятся к группе диспансерного наблюдения Д (III) и постоянно наблюдаются врачом-гастроэнтерологом, врачом-терапевтом участковым (врачом общей практики) [1].

В положении ЕССО 8А сказано, что вероятность развития колоректального рака (КРР) при ЯК возрастает по сравнению с общей популяцией. Пациенты с ЯК (кроме пациентов с изолированным проктитом) относятся к группе риска по колоректальному раку [1]. Риск связан с длительностью заболевания, протяженностью и более

**Таблица 4. Дифференциальная диагностика язвенного колита и болезни Крона по данным эндоскопии**

		ЯК	БК
Изменения слизистой	Эритема	+++	++
	Отсутствие сосудистого рисунка	+++	+
	Зернистость и кровотоочивость	+++	+
	«Булыжная мостовая»	-	++
	Псевдополипоз	+++	+++
	Афтозные язвы	-	+++
	Поверхностные язвы	+	+++
	Глубокие язвы	-	+++
	Стеноз	++	+++
	«Мостики» слизистой оболочки	++	++
Распространенность поражений	Прямая кишка	++++	++
	Непрерывность и симметричность поражения	++++	+
	Четкое циркулярное разграничение между пораженной и нормальной слизистой	+++	+
	Мозаичность поражения	+	+++
	Свищи	-	+++
	Язвы подвздошной кишки	-	+++

высокой/стойкой активностью воспалительного процесса. В положении ЕССО 8В указано, что сопутствующий первичный склерозирующий холангит и отягощенный семейный анамнез в отношении КРР свидетельствуют о дополнительном риске КРР [7].

Колоноскопическое наблюдение может повысить качество ранней диагностики КРР с улучшением прогноза заболевания. Пациентам с установленным диагнозом ЯК проводится колоноскопический скрининг в соответствии со следующим графиком:

- через 8–10 лет от начала заболевания выполняется тотальная колоноскопия с целью повторной оценки протяженности поражения и исключения дисплазии;

- при распространенном колите с частыми тяжелыми обострениями или непрерывном течении с высокой активностью, наличии в анамнезе в последние 5 лет дисплазии или стриктур, наличии ПСХ, развитии КРР в возрасте моложе 50 лет у родственников первой степени родства скрининговая колоноскопия проводится 1 раз в год;

- при распространенном колите с активностью легкой или умеренной степени, наличии псевдополипов, отягощенном по КРР наследственном анамнезе скрининговая колоноскопия проводится каждые 2–3 года;

- в остальных случаях скрининговая колоноскопия проводится каждые 5 лет [1, 7].

По положению ЕССО 8Е. если активность заболевания ограничена прямой кишкой, нет предыдущих или существующих эндоскопических и/или микроскопических признаков воспаления, локализующихся проксимальнее прямой кишки, включение в регулярную программу колоноскопического наблюдения не является обязательным [7].

Скрининговую колоноскопию лучше проводить в фазу ремиссии, иначе трудно дифференцировать дисплазию и воспаление

в биоптатах слизистой оболочки. Хромозэндоскопия (метиленовый синий, индиго кармин, виртуальная хромокопия) с целевой биопсией показали высокую эффективность в обнаружении дисплазии. Альтернативным вариантом может быть случайная биопсия (квадратная биопсия 4 фрагмента каждые 10 см) и целевая биопсия из измененных участков, если при эндоскопическом исследовании применяется белый свет. Если доступна эндоскопия высокого разрешения, следует применять ее [1, 7].

Скрининговая колоноскопия (скрининг КРР) при длительности болезни более 10 лет проводится 1 раз в 1–5 лет в зависимости от наличия других факторов риска [1].

## Заключение

Таким образом, эндоскопическое исследование – обязательное диагностическое мероприятие при подозрении на ЯК, позволяющее подтвердить или отвергнуть диагноз, определить степень активности процесса, обеспечить динамический контроль за течением заболевания и оценить эффективность проводимого лечения.

## Литература

1. *Об утверждении клинического протокола «Диагностика и лечение пациентов с заболеваниями органов пищеварения [Электронный ресурс]: Постановление Министерства здравоохранения Республики Беларусь, 1 июня 2017 г. № 54.* – Режим доступа: <https://prosm.by/normativnye-akty/protokoly-lecheniya/postanovlenie-mz-rb-%E2%84%9654-ot-01.06.2017.html>.

2. *Секачева, М. И.* Современные аспекты лечения неспецифического язвенного колита: результаты медицины, основанной на доказательствах / М. И. Секачева // *Consilium Medicum.* – 2003. – Т. 5, № 3. – С. 18–22.

3. *Голофеевский, В. Ю.* Опыт применения высоких доз месалазина (салофалька) при лечении тяжелых вариантов обострения язвенного колита / В. Ю. Голофеевский, А. В. Герасимова, С. И. Ситкин // *Гастроэнтерология Санкт-Петербурга.* – 2002. – № 4. – С. 20–21.

4. *Incidence of inflammatory bowel disease across Europe: is there a difference between north and south? Results of the European Collaborative Study*



on Inflammatory Bowel Disease (EC-IBD) / S. Shivananda [et al.] // Gut. – 1996. – Vol. 39. – P. 690–697. <https://doi.org/10.1136/gut.39.5.690>

5. **Абдулхаков, С. Р.** Неспецифический язвенный колит: современные подходы к диагностике и лечению / С. Р. Абдулхаков, Р. А. Абдулхаков // Вестн. соврем. клинич. медицины. – 2009. – Т. 2, Вып. 1. – С. 32–41.

6. **Язвенный колит и болезнь Крона.** Современное состояние проблемы этиологии, ранней диагностики и лечения (обзор литературы) / П. В. Главнов [и др.] // Вестник СПбГУ. Сер. 11. Медицина. – 2015. – Вып. 4. – С. 48–72.

7. **Third European Evidence-based Consensus on Diagnosis and Management of Ulcerative Colitis. Part 1: Definitions, Diagnosis, Extra-intestinal Manifestations, Pregnancy, Cancer Surveillance, Surgery, and Ileo-anal Pouch Disorders** / F. Magro [et al.] // Journal of Crohn's and Colitis. – 2017. – Vol. 11, № 6. – P. 649–670. <https://doi.org/10.1093/ecco-jcc/jjx008>

8. **European evidence based consensus for endoscopy in inflammatory bowel disease** / V. Anesse [et al.] // Journal of Crohn's and Colitis. – 2013. – Vol. 7, Iss. 12. – P. 982–1018. <https://doi.org/10.1016/j.crohns.2013.09.016>

9. **Ileitis in ulcerative colitis: is it a backwash?** / A. S. Abdelrazeq [et al.] // Diseases of the Colon & Rectum. – 2005. – Vol. 48, № 111. – P. 2038–2046. <https://doi.org/10.1007/s10350-005-0160-3>

10. **Prevalence and clinical impact of endoscopic pseudomembranes in patients with inflammatory bowel disease and Clostridium difficile infection** / S. Ben-Horin [et al.] // Journal of Crohn's and Colitis. – 2010. – Vol. 4, Iss. 2. – P. 194–198. <https://doi.org/10.1016/j.crohns.2009.11.001>

11. **Toward an integrated clinical, molecular and serological classification of inflammatory bowel disease: report of a working party of the 2005 Montreal World Congress of Gastroenterology** / M. S. Silverberg [et al.] // Canadian Journal of Gastroenterology. 2005. – Vol. 19, Suppl A. – P. 5–36. <https://doi.org/10.1155/2005/269076>

12. **Эпидемиология хронических воспалительных заболеваний кишечника в Республике Беларусь** / Ю. В. Горгун [и др.] // Гастроэнтерология Санкт-Петербурга. – 2018. – № 1. – С. 4–11.

13. **Youssef S., Ahmed I., El Gaafary M.** The gastrointestinal safety and effect on disease activity of etoricoxib, a selective cox-2 inhibitor in inflammatory bowel diseases / Y. El Miedany [et al.] // The American Journal of Gastroenterology. – 2006. – Vol. 101, № 2. – P. 311–317. <https://doi.org/10.1111/j.1572-0241.2006.00384.x>

14. **Reliability and initial validation of the Ulcerative Colitis Endoscopic Index of Severity** / S. P. Travis [et al.] // Gastroenterology. – 2013. – Vol. 145. – P. 987–995. <https://doi.org/10.1053/j.gastro.2013.07.024>

15. **Классификация язвенного колита по Schroeder в зависимости от эндоскопической активности**

[Электронный ресурс]. – Режим доступа: <https://endoexpert.ru/stati/klassifikatsiya-yazvennogo-kolita-v-zavisimosti-ot-endoskopicheskoy-aktivnosti>. – Режим доступа: 30.07.2024.

16. **Rameshshanker, R.** Endoscopy in inflammatory bowel disease when and why / R. Rameshshanker, N. Arebi // World Journal of Gastrointestinal Endoscopy. – 2012. – Vol. 4, Iss. 6. – P. 201–211. <https://doi.org/10.4253/wjge.v4.i6.201>

17. **Endoscopic findings and clinicopathologic characteristics of ischemic colitis: a report of 85 cases** / X. Zou [et al.] // Digestive Diseases and Sciences. – 2009. Vol. 54, № 9. – P. 2009–2015. <https://doi.org/10.1007/s10620-008-0579-1>

18. **Relationship between endoscopic findings and clinical severity in ischemic colitis** / K. Beppu [et al.] // Internal Medicine. – 2011. – Vol. 50, Iss. 20. – P. 2263–2267. <https://doi.org/10.2169/internalmedicine.50.5349>

19. **Клинико-эндоскопическая характеристика воспалительных заболеваний кишечника** / М. А. Визе-Хрипунова [и др.] // Ульяновский медико-биологический журнал. – 2014. – № 4. – С. 38–44.

## References

1. **Ob utverzhdenii klinicheskogo protokola «Diagnostika i lechenie patsientov s zabolevaniyami organov pishchevareniya: Postanovlenie Ministerstva zdorovookhraneniya Respubliki Belarus», 1 iyunya 2017 g.** № 54. Available at: <https://prosm.by/normativnye-akty/protokoly-lecheniya/postanovlenie-mz-rb-%E2%84%9654-ot-01.06.2017.html>. (in Russian).

2. **Sekacheva M. I.** Sovremennye aspekty lecheniya nespetsificheskogo yazvennogo kolita: rezul'taty meditsiny, osnovannoi na dokazatel'stvakh. Consilium Medicum. 2003;5(3):18–22. (in Russian).

3. **Golofeevskii V. Yu., Gerasimova A. V., Sitkin S. I.** Opyt primeneniya vysokikh doz mesalazina (salofal'ka) pri lechenii tyazhelykh variantov obostreniya yazvennogo kolita. Gastroenterologiya Sankt-Peterburga. 2002;(4):20–21. (in Russian).

4. **Shivananda S., Lennard-Jones J., Logan R. et al.** Incidence of inflammatory bowel disease across Europe: is there a difference between north and south? Results of the European Collaborative Study on Inflammatory Bowel Disease (EC-IBD). Gut. 1996;39(5): 690–697.

5. **Abdulkhakov S. R., Abdulkhakov R. A.** Nespetsificheskii yazvennyi kolit: sovremennye podkhody k diagnostike i lecheniyu. Vestnik Sovremennoi Klinicheskoi Mediciny [The Bulletin of Contemporary Clinical Medicine]. 2009;2(1):32–41. (in Russian).

6. **Glavnov P. V., Lebedeva N. N., Kashchenko V. A., Varzin S. A.** Yazvennyi kolit i bolezni Krona. Sovremennoe sostoyanie problemy etiologii, rannei diagnostiki i lecheniya (obzor literatury). Vestnik of Saint Petersburg University. Medicine. 2015;(4):48–72. (in Russian).

7. *Magro F., Gionchetti P., Eliakim R. et al.* Third European Evidence-based Consensus on Diagnosis and Management of Ulcerative Colitis. Part 1: Definitions, Diagnosis, Extra-intestinal Manifestations, Pregnancy, Cancer Surveillance, Surgery, and Ileo-anal Pouch Disorders. *Journal of Crohn's and Colitis*. 2017; 11(6):649–70. <http://doi.org/10.1093/ecco-jcc/jjx008>
8. *Annese V., Daperno M., Rutter M. D. et al.* European evidence based consensus for endoscopy in inflammatory bowel disease. *Journal of Crohn's and Colitis*. 2013;7(12):982–1018. <http://doi.org/10.1016/j.crohns.2013.09.016>
9. *Abdelrazeq A. S., Wilson T. R., Leitch D. L. et al.* Ileitis in Ulcerative Colitis: Is It a Backwash? *Diseases of the Colon & Rectum*. 2005;48(111):2038–2046. <https://doi.org/10.1007/s10350-005-0160-3>
10. *Ben-Horin S., Margalit M., Bossuyt P. et al.* Prevalence and clinical impact of endoscopic pseudomembranes in patients with inflammatory bowel disease and *Clostridium difficile* infection. *Journal of Crohn's and Colitis*. 2010;4(2):194–8. <http://doi.org/10.1016/j.crohns.2009.11.001>
11. *Silverberg M. S., Satsangi J., Ahmad T. et al.* Toward an Integrated Clinical, Molecular and Serological Classification of Inflammatory Bowel Disease: Report of a Working Party of the 2005 Montreal World Congress of Gastroenterology. *Canadian Journal of Gastroenterology*. 2005;19(suppl a):5A-36A. <http://doi.org/10.1155/2005/269076>
12. *Gorgun J. V., Barauniova K. A., Stolyarova T. A. et al.* Inflammatory bowel diseases' epidemiology in Belarus. *Gastroenterologiya Sankt-Peterburga*. 2018; (1):4–11. (in Russian).
13. *El Miedany Y., Youssef S., Ahmed I., El Gaafary M.* The Gastrointestinal Safety and Effect on Disease Activity of Etoricoxib, a Selective Cox-2 Inhibitor in Inflammatory Bowel Diseases. *The American Journal of Gastroenterology*. 2006;101(2):311–317. <http://doi.org/10.1111/j.1572-0241.2006.00384.x>
14. *Travis S. P. L., Schnell D., Krzeski P. et al.* Reliability and Initial Validation of the Ulcerative Colitis Endoscopic Index of Severity. *Gastroenterology*. 2013; 145(5):987–995. <http://doi.org/10.1053/j.gastro.2013.07.024>
15. *Klassifikatsiya yazvennogo kolita po Schroeder v zavisimosti ot endoskopicheskoi aktivnosti.* Available at: <https://endoexpert.ru/stati/klassifikatsiya-yazvennogo-kolita-v-zavisimosti-ot-endoskopicheskoy-aktivnosti>. (accessed 30.07.2024). (in Russian).
16. *Rameshshanker R.* Endoscopy in inflammatory bowel disease when and why. *World Journal of Gastrointestinal Endoscopy*. 2012;4(6):201–211. <http://doi.org/10.4253/wjge.v4.i6.201>
17. *Zou X., Cao J., Yao Y. et al.* Endoscopic Findings and Clinicopathologic Characteristics of Ischemic Colitis: A Report of 85 Cases. *Digestive Diseases and Sciences*. 2008;54(9):2009–2015. <http://doi.org/10.1007/s10620-008-0579-1>
18. *Beppu K., Osada T., Nagahara A. et al.* Relationship Between Endoscopic Findings and Clinical Severity in Ischemic Colitis. *Internal Medicine*. 2011;50(20):2263–2267. <http://doi.org/10.2169/internalmedicine.50.5349>
19. *Vise-Khripunova M. A., Kashirina A. N., Mukaneeva D. K. et al.* Clinical-endoscopic characteristics of inflammatory bowel disease. *Ulyanovsk Medico-biological Journal*. 2014;(4):38–44. (in Russian).

Поступила 02.09.2024 г.