



Учреждение образования
«Белорусский государственный медицинский университет»
1-я кафедра терапевтической стоматологии

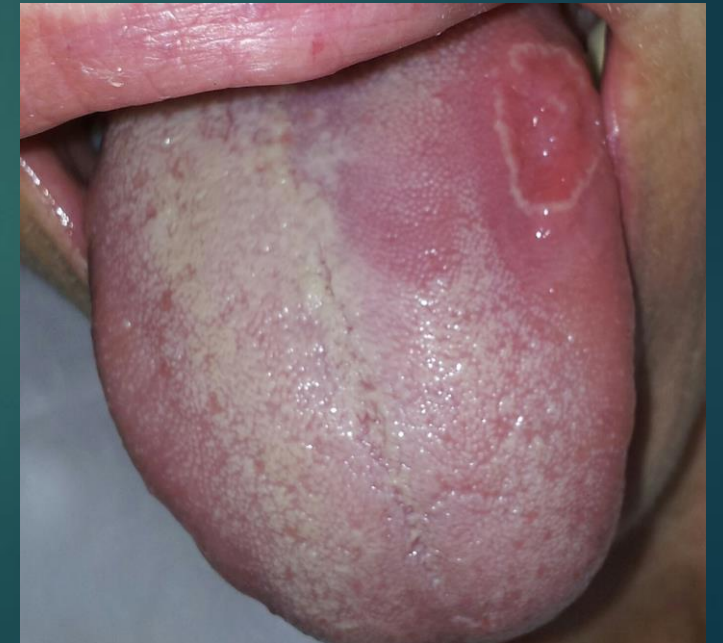Десквамативный глоссит

К.м.н. Рутковская Анна Станиславовна

Минск, 2021

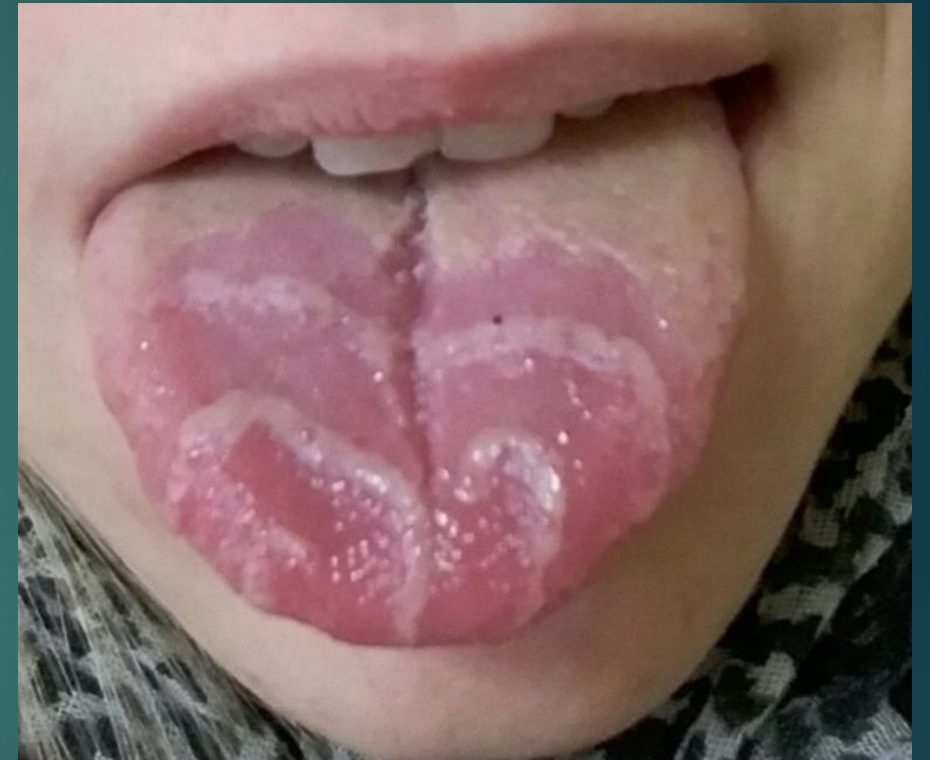Десквамативный глоссит (географический язык)

- **Этиология:** - врожденная особенность сращивания нитевидных сосочков (генетическая теория); - нейродистрофические изменения; - иммунологическая реакция; - гиповитаминозы группы В; - заболевания ЖКТ; - аллергия
- **Распространённость:** 1-14% населения, чаще у женщин с детства
- **Симптомы:** жжение, болезненность при приеме раздражающей пищи или бессимптомное



Десквамативный глоссит (географический язык)

- Клиническая картина:
 - на спинке языка чередуются серовато-белые и красноватые пятна в форме колец или полуколец
 - четко отграниченные друг от друга белым «бордюром» – участком увеличенных нитевидных сосочков
 - миграция очагов в течение нескольких суток (2-3 дня)



Десквамативный глоссит (географический язык)

➤ Диагностика: данные анамнеза и клиника

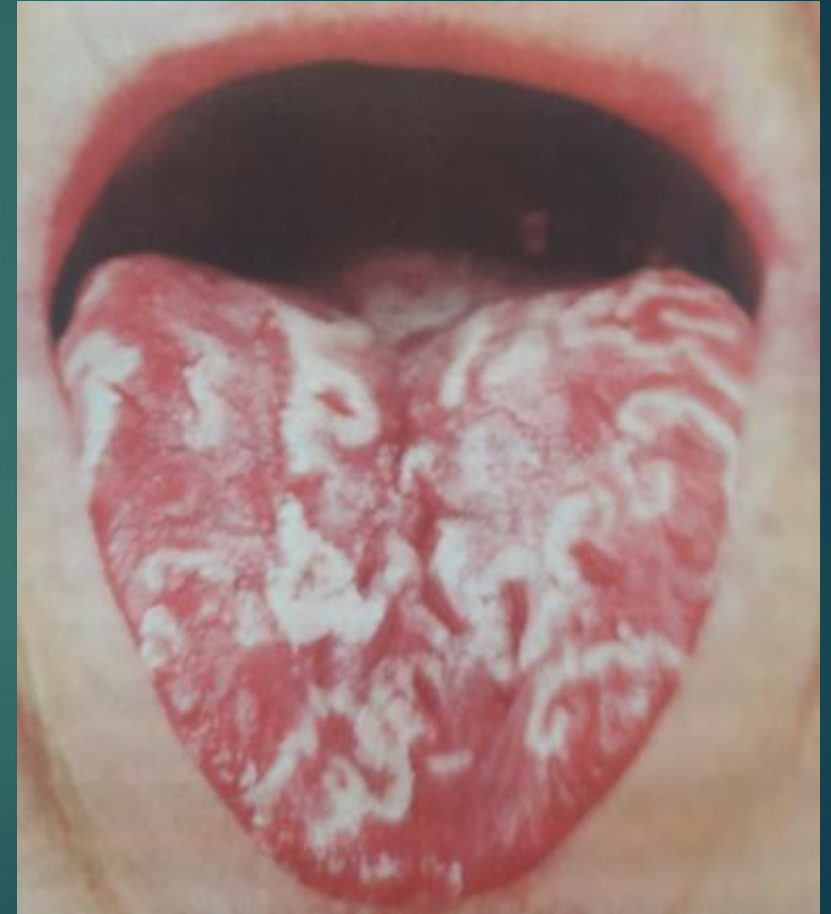
➤ Лечение: - не требуется

Наружно: антисептическая обработка +
эпителизирующие средства

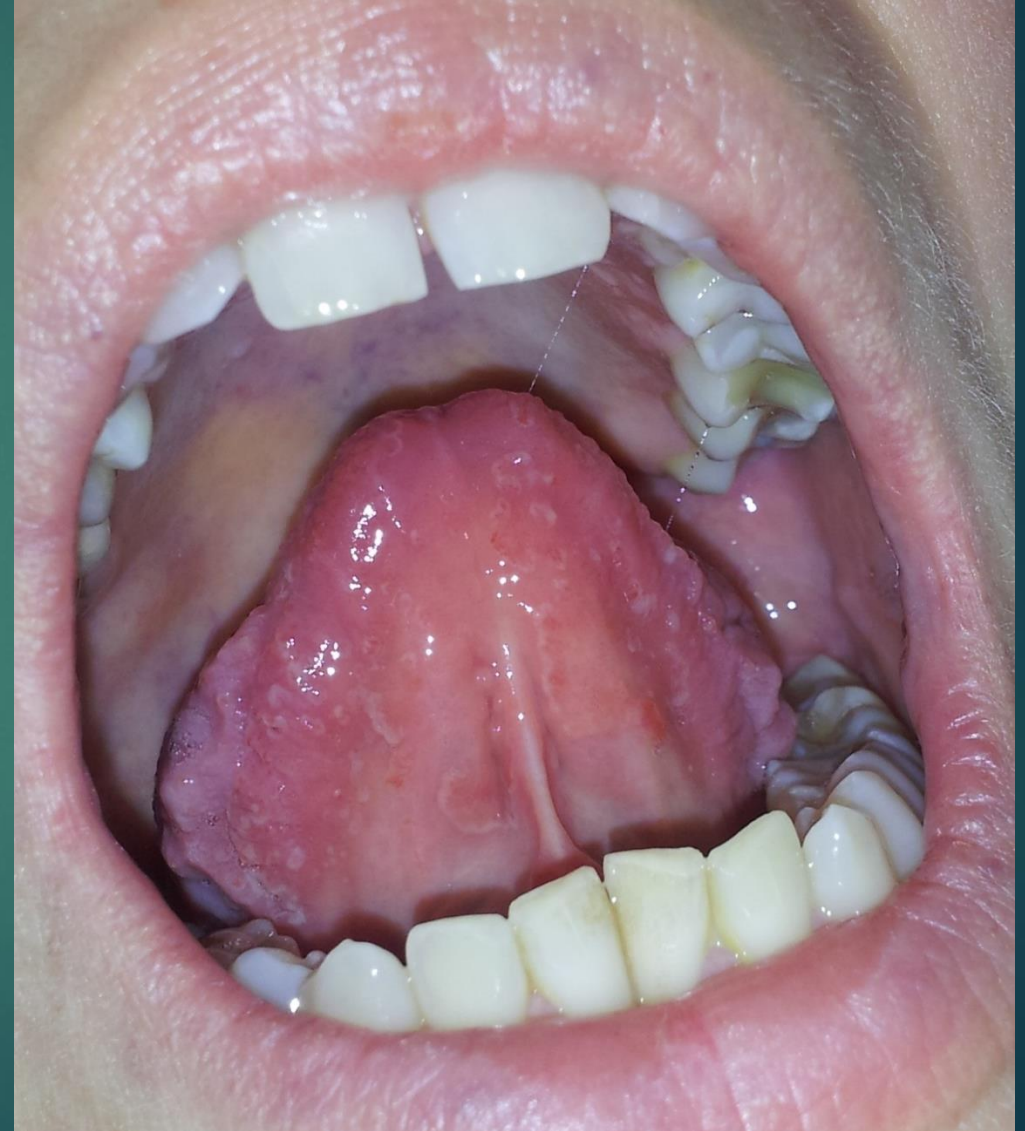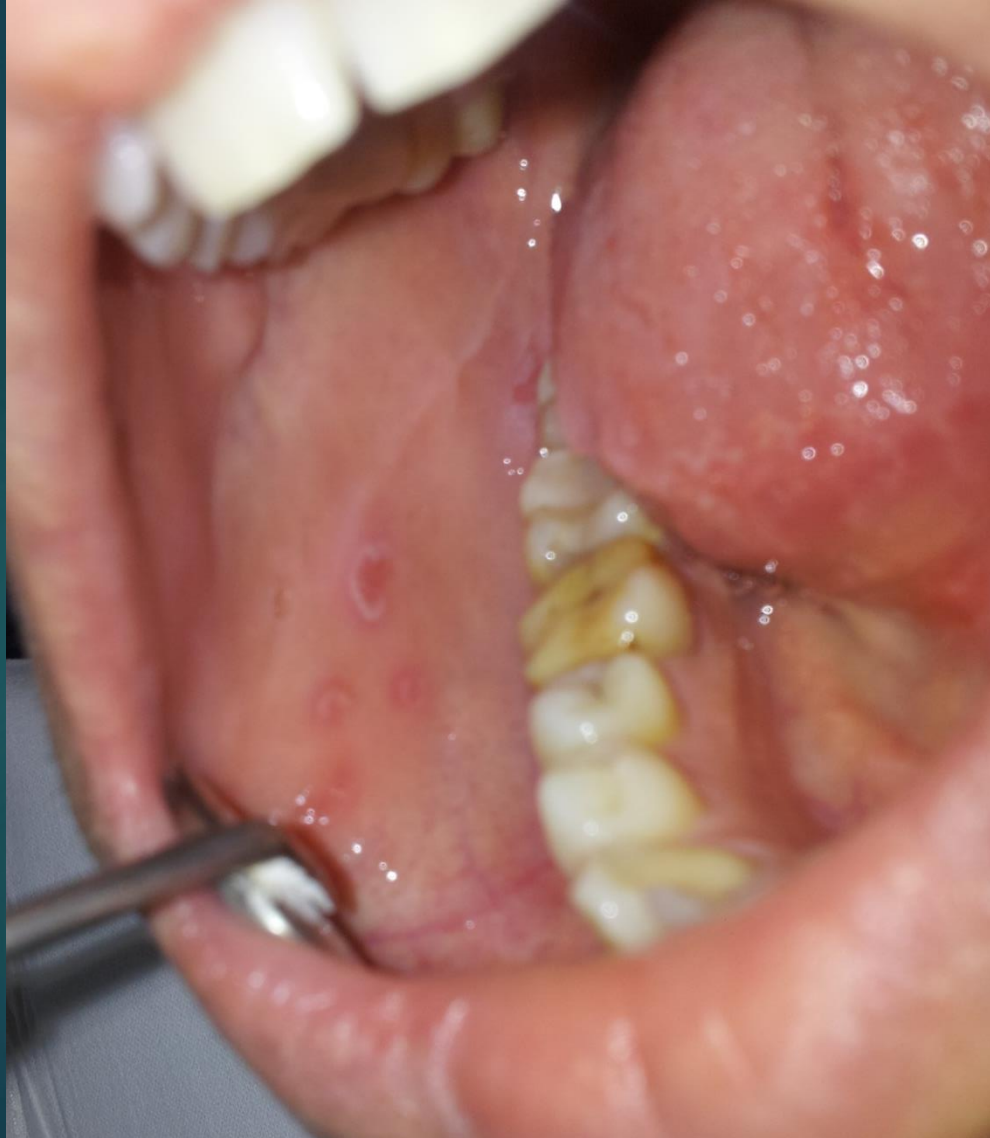Внутри: антигистаминные средства,
витамиотерапия, седативные средства

Обследование: у врача – гастроэнтеролога; -
иммунолога; -аллерголога; - эндокринолога; -
психотерапевта

➤ Прогноз: благоприятный



Десквамативный стоматит





СПАСИБО ЗА ВНИМАНИЕ