

# Микрохирургическая операция удаления срединных кист и свищей шеи

Каханович Т.В.

Ластовка А.С.


Кафедра челюстно-лицевой хирургии БГМУ

# Срединные кисты и свищи шеи

-Данная патология относится к группе врожденных аномалий, которые являются результатом нарушения процессов эмбрионального развития плода. Источником формирования срединных кист шеи считают остатки нередуцированного эпителия щитовидно-язычного протока (ductus thyroglossus).

# Операция

- До настоящего времени проводилась следующая операция по удалению срединных кист и свищей шеи



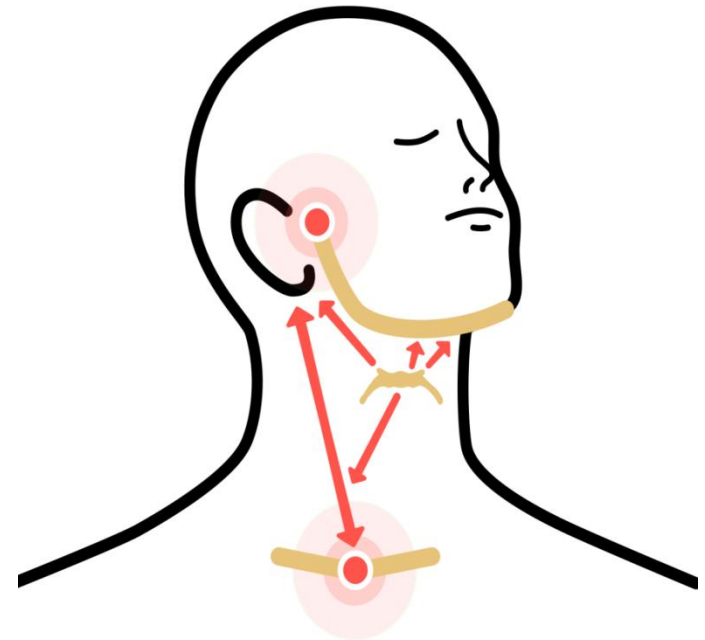
# Осложнения

Традиционно выполняемая резекция тела ПК при удалении СК шеи и изменение пространственного расположения сохранившихся ее фрагментов, может являться пусковым моментом для развития целого ряда функциональных послеоперационных осложнений со стороны

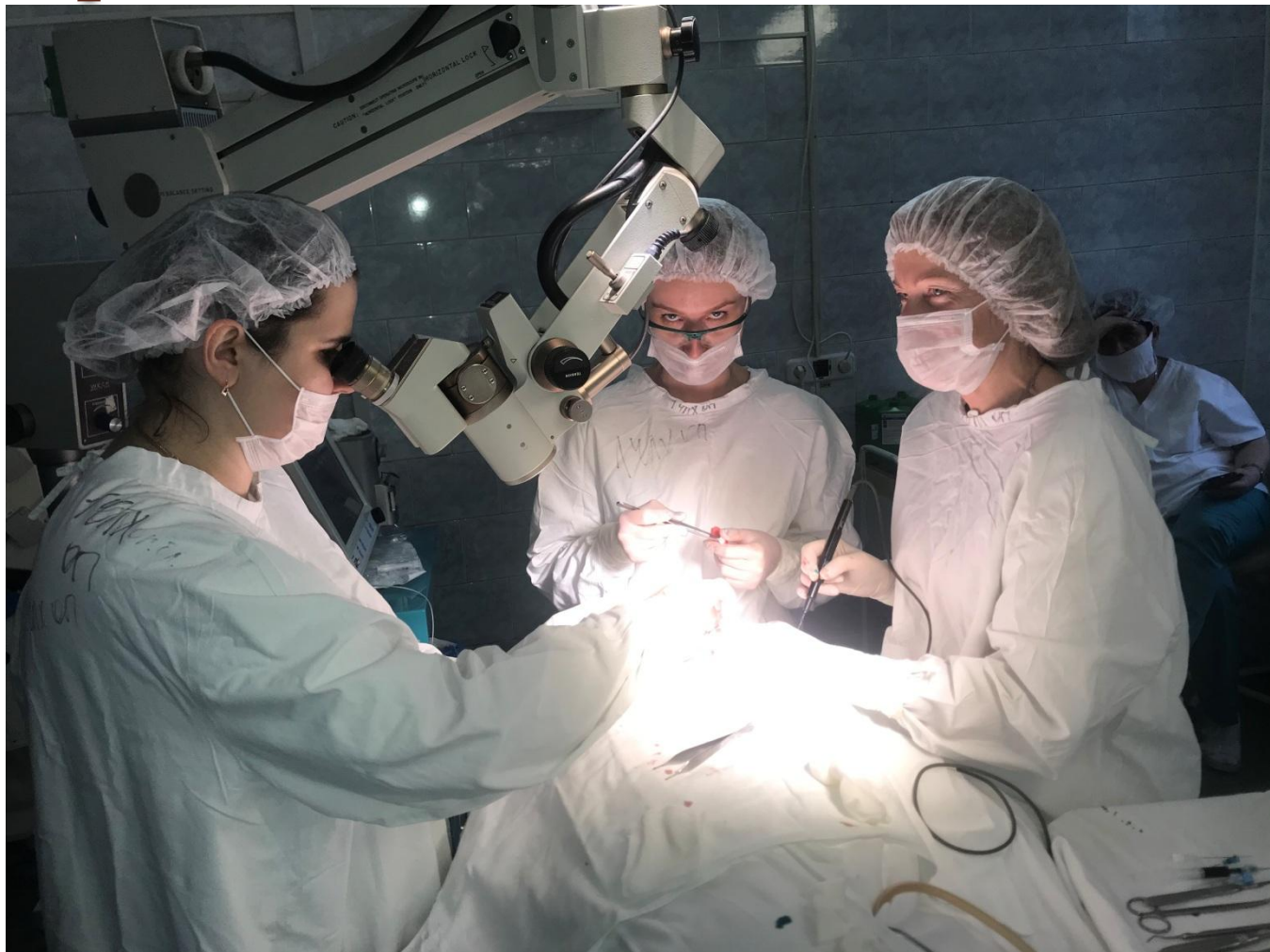- речи,
- жевания,
- глотания,
- движения ГОЛОВЫ
- осанки

# Подъязычная кость

Надподъязычные и подподъязычные мышцы прикрепляются к подъязычной кости, что позволяет считать ее центром векторов этой группы мышц



# Под контролем операционного микроскопа



ПРЕДЛОЖЕН СПОСОБ УДАЛЕНИЯ СРЕДИННЫХ КИСТ И  
СВИЩЕЙ ШЕИ С РЕЗЕКЦИЕЙ ТЕЛА ПОДЪЯЗЫЧНОЙ  
И СОХРАНЕНИЕМ ЕЕ АНАТОМИЧЕСКОЙ НЕПРЕРЫВНОСТИ

