

УЧРЕЖДЕНИЕ ОБРАЗОВАНИЯ
«БЕЛОРУССКИЙ ГОСУДАРСТВЕННЫЙ МЕДИЦИНСКИЙ УНИВЕРСИТЕТ»

УДК 616.12-001.4-07-02:615.468.6:617-089

ЮШКЕВИЧ Андрей Валерьевич

**ОБОСНОВАНИЕ И СРАВНИТЕЛЬНАЯ ОЦЕНКА
РАЗЛИЧНЫХ ВИДОВ ШОВНОГО МАТЕРИАЛА
ПРИ ПРОНИКАЮЩЕЙ ТРАВМЕ СЕРДЦА
(КЛИНИКО-ЭКСПЕРИМЕНТАЛЬНОЕ ИССЛЕДОВАНИЕ)**

14.00.27 – хирургия

Автореферат
диссертации на соискание ученой степени
кандидата медицинских наук

Минск 2007

Работа выполнена в УО «Белорусский государственный медицинский университет»

ОБЩАЯ ХАРАКТЕРИСТИКА РАБОТЫ

Актуальность темы диссертации

В настоящее время число пострадавших с проникающей травмой сердца (ПТС) остается достаточно большим и не имеет существенной тенденции к снижению, что связано с преступностью, ростом бытового травматизма (Ю. Л. Шевченко, 1996; Р. Ф. Капустин, 1999; П. Т. Жиго, 2000). Открытая травма сердца часто приводит не только к летальному исходу, но и к инвалидизации больных, вследствие тяжести самого повреждения и отдаленных последствий.

Несмотря на определенные успехи в лечении данной патологии, достигнутые в течение последних лет (П. Г. Брюсов, 2001; M. Giurgius с соавт., 2006), проблема ранения сердца в Республике Беларусь и в странах СНГ остается во многом не решенной и дискуссионной, а вопросы лечения больных с ПТС относятся к одним из наиболее сложных в клинической медицине. Появившиеся в зарубежной литературе единичные сообщения о применении механических сшивающих аппаратов для ликвидации раны сердца (РС) благодаря удобству и простоте применения открывают перспективу оказания помощи этой категории пострадавших как на этапах транспортировки, так и в стационарных условиях (J. R. Macho с соавт., 1993; J. Mayo с соавт., 1999).

Заживает РС с образованием рубцовой ткани, которая в любом случае снижает кинетику сердечной мышцы (Л. Ф. Косоногов, В. И. Булынин, 1987), а в связи с преимущественным использованием в общехирургической практике полифиламентного шовного материала (ШМ), главным образом шелка, возможно образование в миокарде распространенных очагов некроза, гранулем, аневризм, приводящих к снижению сердечной сократимости и нарушениям проводимости.

Разработанные в последнее время различные виды ШМ, представляющего собой в основном мононить с атравматической иглой, лишены недостатков, присущих традиционно используемым лигатурам, в частности, выраженного «распиливающего» эффекта, фитильности, реактогенности и др. (В. Н. Егиев, 1998).

Изучение течения раневого процесса в стенке сердца при применении различных нитей возможно лишь на основе эксперимента с проведением патоморфологических исследований в разные сроки наблюдений. Получение данных о морфологии сердечной мышцы после кардиорафии ПТС поможет решить ряд вопросов в области проникающей травмы сердца, в частности, определить сроки образования и обширность послеоперационного рубца, а также выбора оптимального ШМ для ликвидации РС.

Связь работы с крупными научными программами

Работа выполнена в соответствии с планом научно-исследовательской работы кафедры оперативной хирургии и топографической анатомии Бе-

Научный руководитель: Бешко Александр Александрович, доктор медицинских наук, профессор, заведующий кафедрой, УО «Белорусский государственный медицинский университет», кафедра оперативной хирургии и топографической анатомии

Официальные оппоненты: Гришин Игорь Николаевич, доктор медицинских наук, профессор кафедры, ГУО «Белорусская медицинская академия последипломного образования», кафедра хирургии

Татур Анатолий Антонович, кандидат медицинских наук, доцент кафедры, УО «Белорусский государственный медицинский университет», 1-я кафедра хирургических болезней

Оппонирующая организация: УО «Гродненский государственный медицинский университет»

Защита состоится 13 июня 2007 г. в 13.00 часов на заседании совета по защите диссертаций Д 03.18.05 при УО «Белорусский государственный медицинский университет» по адресу: 220116, г. Минск, пр-т Дзержинского, 83, тел.: 272-55-98.

С диссертацией можно ознакомиться в библиотеке УО «Белорусский государственный медицинский университет».

Автореферат разослан «___» _____ 2007 г.

Ученый секретарь совета
по защите диссертаций
кандидат медицинских наук, доцент



А. С. Ластовка

лорусского государственного медицинского университета по проблеме «Эпидемиология, диагностика и лечение болезней сердца и сосудов» (№ гос. регистрации 20066331 от 15.12.2006 г.).

Цель исследования

Целью настоящего исследования явилось клинико-экспериментальное обоснование выбора оптимального шовного материала для кардиорафии ПТС.

Задачи исследования

1. Провести ретроспективный анализ ПТС в г.Минске, установив при этом частоту, структуру, результаты и особенности хирургического пособия, в частности, применявшийся при кардиорафии ШМ, а также исходы и причины летальности на до- и госпитальном этапах.
2. Разработать в эксперименте способ моделирования открытой травмы сердца.
3. Изучить морфологию РС в зависимости от вида ШМ и срока наблюдения.
4. Провести сравнительный анализ структурных изменений в стенке желудочков в зависимости от вида используемого ШМ.
5. На основе проведенного анализа и полученных экспериментальных данных разработать рекомендации для практического здравоохранения по улучшению оказания помощи больным с ПТС.

Объект и предмет исследования

Объект исследования:

1. Пострадавшие, как выжившие, так и умершие, получившие ПТС (n = 565).
2. Собаки (n = 25).

Предмет исследования:

1. Истории болезней (n = 189), протоколы судебно-медицинских вскрытий (n = 376).
2. Фрагменты желудочков сердца собаки (n = 75), 300 морфологических препаратов.
3. Морфологические препараты (n = 300).

Гипотеза

ПТС сопровождается высокой до- и госпитальной летальностью. Применение более современных видов ШМ позволит снизить частоту послеоперационных осложнений и улучшить результаты заживления РС.

Методология и методы проведения исследования

При выполнении научно-исследовательской работы были использованы клинический, судебно-медицинский, экспериментальный и гистологический методы, а полученные результаты подвергались статистической обработке, позволяющей объективно проанализировать ПТС, а также изучить морфологические изменения в сердечной мышце в зависимости от вида ШМ и срока наблюдения.

Научная новизна и значимость полученных результатов

Впервые в РБ проведено широкомасштабное ретроспективное исследование ПТС в условиях крупного индустриального центра. Определена частота, структура и исходы ранений сердца.

Разработан способ моделирования проникающего ранения сердца (ПРС) в эксперименте, максимально приближенный по механизму травмы и способу ее ликвидации у пострадавших.

Впервые проведено патоморфологическое исследование заживления РС в динамике (в сроки от 1 суток до 6 месяцев) в зависимости от вида ШМ; определены временные рамки формирования грануляционной ткани, а также дана морфологическая характеристика процесса формирования рубца.

Впервые в эксперименте показана возможность ликвидации РС путем применения механического сшивающего устройства.

Практическая (экономическая, социальная) значимость полученных результатов

Представленные в работе данные расширяют представления общих хирургов и врачей скорой помощи о распространенности травмы грудной клетки с ранением сердца, ее структуре и исходах. Проведенное ретроспективное исследование позволяет сопоставить полученные результаты с исследованиями, проведенными в других странах по частоте, летальности, осложнениям при ранениях сердца и перикарда и использовать полученные данные для планирования и организации помощи пострадавшим в urgentных хирургических отделениях и улучшить результаты лечения этих больных.

Применение для ушивания РС стандартных полифиламентных шовных нитей из шелка и капрона, обладающих высокой реактогенностью и «распиливающим» эффектом, сопровождается высокой частотой прорезывания и несостоятельностью швов, а в отдаленном периоде — ишемическими изменениями в миокарде.

Предложенный способ моделирования ПРС может быть использован для изучения течения раневого процесса в миокарде в эксперименте.

Полученные данные о морфологии заживления РС в зависимости от вида ШМ обосновывают необходимость его выбора для обеспечения формирования «нежного» рубца сердечной мышцы, в наименьшей степени нарушающего структуру стенки желудочка.

В клинической практике следует отдавать предпочтение моно- и полифиламентным нитям с низкой реактогенностью — пролен, этибонд.

Результаты применения механического скобочного шва РС позволяют рекомендовать его внедрение в клиническую практику.

Положения, выносимые на защиту

1. ПРС — распространенная травма грудной клетки, не имеющая отчетливой тенденции к снижению и сопровождающаяся высокой до- и гос-

питательной летальностью. Основную группу пострадавших составляют молодые мужчины в возрасте от 20 до 40 лет.

2. Ушивание РС полифиламентными нитями из шелка или капрона сопровождается выраженными воспалительными изменениями в сердечной мышце, а в более поздние сроки — образованием гранулем и обширного рубца.

3. Наименее выраженные изменения в стенке сердца вызывают (в порядке уменьшения степени реакции) нити из пролена, этибонда и стальная проволока.

4. Использование механических сшивающих устройств позволяет быстро и легко ликвидировать РС. Скобочный шов не ведет к каким-либо специфическим осложнениям; методика может быть использована в клинической практике.

Личный вклад соискателя

Сбор и анализ клинического и судебно-медицинского материалов, проведение эксперимента, наблюдение за животными, взятие и фиксация гистологического материала, а также информационный поиск, создание иллюстраций, анализ результатов исследования и выводов, написание всех разделов диссертационной работы выполнены лично автором. Описание морфологических препаратов проводились канд. мед. наук Г. А. Берловым при непосредственном участии диссертанта.

Апробация результатов диссертации

Результаты проведенных исследований представлены в виде докладов и обсуждены на: симпозиуме «Аспекты клинической анатомии» (Гродно, 2002), международной научной конференции студентов и молодых ученых БГМУ (Минск, 2003), научно-практической конференции молодых ученых и студентов, посвященной памяти академика Ю. М. Островского (Гродно, 2003), ежегодных научных сессиях БГМУ (Минск, 2003, 2004), съезде сердечно-сосудистых хирургов Украины и России (Киев, 2004), XI всероссийском съезде сердечно-сосудистых хирургов России (Москва, 2005).

Опубликованность полученных данных

По теме диссертации опубликовано 18 работ, в которых изложены основные положения и материалы, отражающие достижение поставленной цели и решение задач диссертационного исследования. Из них: 4 статьи в рецензируемых журналах и сборниках, 14 тезисов докладов в материалах съездов, конференций; 2 работы опубликованы лично автором, 16 — в соавторстве. Общий объем опубликованных материалов составляет 34 страницы.

Структура и объем диссертации

Текст диссертации изложен на 94 страницах машинописного текста и состоит из перечня условных обозначений, введения, общей характеристики работы, 10 глав, заключения, практических рекомендаций и списка использованной литературы, включающего 254 источников, из них 183 на

русском и 71 на иностранных языках. В работе содержится 3 таблицы, 9 рисунков и 19 микрофотографий.

ОСНОВНОЕ СОДЕРЖАНИЕ РАБОТЫ

Материал и методы. Для достижения цели исследования и решения поставленных задач в работе проведен ретроспективный анализ ПТС и перикарда в г. Минске и с учетом полученных данных выполнено экспериментальное исследование на животных по изучению заживления РС, ушитой различными видами ШМ.

Всего проанализировано 565 случаев ПТС и перикарда, зарегистрированных в г. Минске за 15-летний период (1991-2005 гг.). Изучены данные клинической документации (истории болезни, талоны госпитализации) пострадавших, доставленных в стационар, а также результаты судебно-медицинского вскрытия погибших от этого вида травмы на месте (из-за неоказания помощи), на этапах транспортировки либо в стационаре (до операции, во время и после выполнения хирургического вмешательства). Учитывались пол и возраст пострадавших, сроки доставки их в хирургический стационар, исход травмы, состояние гемодинамики, характер травмы, локализация раны, объем гемоторакса и гемоперикарда, характер хирургического вмешательства, вид ШМ, использованного для кардиорафии.

Поскольку изучение морфологии раневого процесса возможно лишь в условиях эксперимента, нами было предпринято настоящее исследование по воспроизведению ПРС у животного и выполнению кардиорафии разными нитями с использованием наряду с традиционным ручным механического скобочного шва.

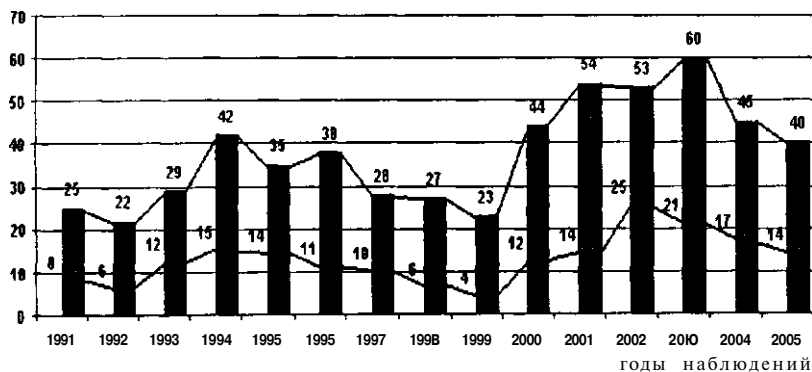
Экспериментальные исследования были проведены на 25 беспородных собаках разного пола. Операцию проводили в асептических условиях. Перикард вскрывали продольно и выше диафрагмального нерва. Скальпелем (№ 10) последовательно наносили 3 проникающие раны длиной 1 см: две — в проекции левого, одну — в проекции правого желудочков. После появления пульсирующей струи крови РС ушивали: одну — механическим швом с помощью кожного степлера (Auto Suture Royal 35, США), две другие — ручным узловым швом (нитью 3/0). Использовали следующие виды ШМ: шелк, капрон, викрил, пролен, этибонд, металлические скобки. Материал для морфологического исследования забирали на первые сутки, через 1 и 2 недели, 1, 3 и 6 месяцев от начала эксперимента. Препараты окрашивали гемтаксилином и эозином, пикрофуксином по Ван-Гизону, железным гемтаксилином по Гейденгайну, а также исследовали методом световой микроскопии по методике ГОПФ. Изучали эпикард, миокард и эндокард в зоне наложенных швов, а в отдаленном периоде (спустя 1. мес) — послеоперационный рубец.

Всего изучено 300 гистологических препаратов. Обработку полученного материала осуществляли на ПЭВМ Celeron-333 и пакете программного обеспечения Microsoft Office 2000. Оценка статистической значимости показателей проведена с использованием t-теста Стьюдента. Различия считали достоверными при $p < 0,05$.

ОСНОВНЫЕ РЕЗУЛЬТАТЫ ИССЛЕДОВАНИЯ

1. Данные ретроспективного анализа оказания помощи пострадавшим с ранением сердца.

Ежегодно в г. Минске с населением 1 млн. 760 тыс. человек регистрируется от 22 до 60 проникающих травм грудной клетки с ранением сердца. В целом за 15-летний период наблюдения было зарегистрировано 565 таких случаев. Доля пострадавших, доставленных в клиники, от общего числа лиц, получивших травму, варьировала в пределах от 17,3 % (минимальное значение) до 47,1 % (максимальное значение) (рис. 1).



Примечание: Швее пострадавшие • госпитализированные

Рисунок 1. Число случаев ранений сердца в г. Минске за 1991-2005 гг.

Из 565 человек с ранением сердца 373 или 66,4 % пострадавшим первая медицинская помощь была оказана прибывшей линейной либо реанимационной бригадой «скорой помощи». 192 (34,6 %) человека умерли до прибытия медработников (смерть на месте), часть — при невыясненных обстоятельствах. Из 373 пациентов, к которым прибыла врачебная бригада, 184 или 49,3 % (32,6 % от общего числа пострадавших) умерли во время транспортировки, остальные 189 (50,7 %) доставлены в клиники. Большинство раненых — 105 (55,5 %) по клиническим и 280 (74,8 %) по судебно-медицинским данным — находились в состоянии алкогольного опьянения. Возраст пострадавших варьировал от 15 до 79 лет (в среднем $34,2 \pm 2,6$ го-

да). Из 189, доставленных в больницы, 9 (4,8 %) умерли на этапе транспортировки в операционную либо подготовки к экстренной торакотомии, оперировано 180 человек (95,2 %), из которых 125 (69,4 %) выжили, 55 (30,6 %) умерли. Все умершие находились в крайне тяжелом состоянии (5 — в атональном).

Причиной ПТС у большинства пострадавших, как из числа оперированных (у 175 или в 97,2 %), так и погибших без операции, по данным судебно-медицинских вскрытий (у 360 или в 93,4 %), явились колотые резаные раны грудной клетки. Анализ историй болезни и талонов госпитализации 189 человек, доставленных в стационар, показал, что 24,3 % поступили в лечебные учреждения спустя 1 час и более после получения травмы, 52,4 % — в течение 1 часа, 22,2 % — в пределах 30 минут, 1 % — через 15 минут. Летальность была достоверно ($p < 0,001$) ниже среди госпитализированных в клинику в пределах 1 часа (24,5 и 46,7 %), по сравнению с теми, кто поступил позже.

Как показал анализ клинической документации, 93 (49,2 %) из 189 пострадавших были доставлены в клинику в сознании, остальные 96 (50,8 %) находились в бессознательном либо дезориентированном состоянии. Летальность среди последних была достоверно выше (43,7 %) по сравнению с теми, кто поступил в сознании (33,3 %). Этим данным соответствовали и результаты исходов в зависимости от состояния центральной гемодинамики, в частности такого важного критерия, как уровень систолического АД. Так, из 121 пациента, доставленного с АД ниже 90 мм рт. ст., умерло 44 (36,4 %), тогда как среди пострадавших с более высокими показателями АД — только 19 или 27,9 %.

Гемотампонада сердца была обнаружена у 118 (65,6 %) из 180 оперированных и у 151 (39,3 %) из 383 пострадавших, доставленных в судебно-медицинскую прозекутуру. Из оперированных больных с гемотампонадой умерли 36 или 30,5 % пострадавших (выжили 82 или 69,5 %), тогда как из 62 без тампонады умерли 33 или 53,2 % пострадавших, а выжили 29 или 46,8 %. Это объясняется с одной стороны, сдерживающим влиянием тампонады на кровопотерю, с другой — более массивным повреждением сердца и перикарда у тех оперированных, у которых тампонада не выявлена.

В 45 % наблюдений у оперированных больных РС находилась в области левого желудочка и в 56,1 % была обнаружена при судебно-медицинском вскрытии. Другие отделы сердца повреждались реже: правый желудочек — в 36,2 % и 37,6 %, правое предсердие — в 11,6 % и 2,9 %, левое предсердие — в 7,2 % и 3,4 % наблюдений соответственно (рис. 2). Размер ран сердца варьировал от 0,3 до 4,5 см.

Сочетанные повреждения сердца среди оперированных больных имели место у 23 (12,8 %) пострадавших, причем в большинстве случаев (у 15 — 8,3 %) это были двухкамерные ранения. В группе пострадавших, доставленных в судебно-медицинскую прозекутуру, доля сочетанных ране-

ний сердца была достоверно выше и составила 41 % (обнаружены у 157 человек). При этом ранение двух камер сердца отмечено у 68 (17,8 %) умерших (рис. 3).

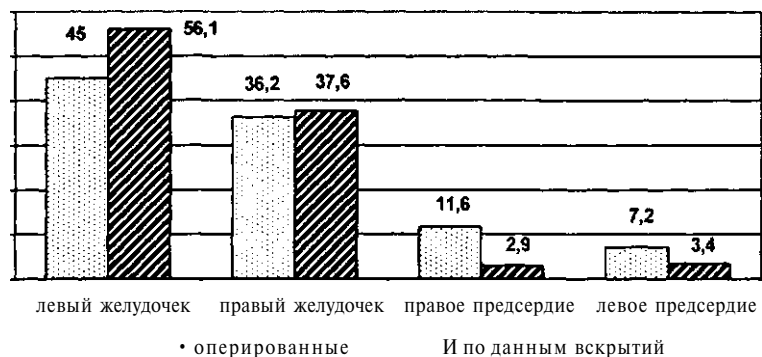


Рисунок 2. Локализация ран при изолированной травме сердца (в %)

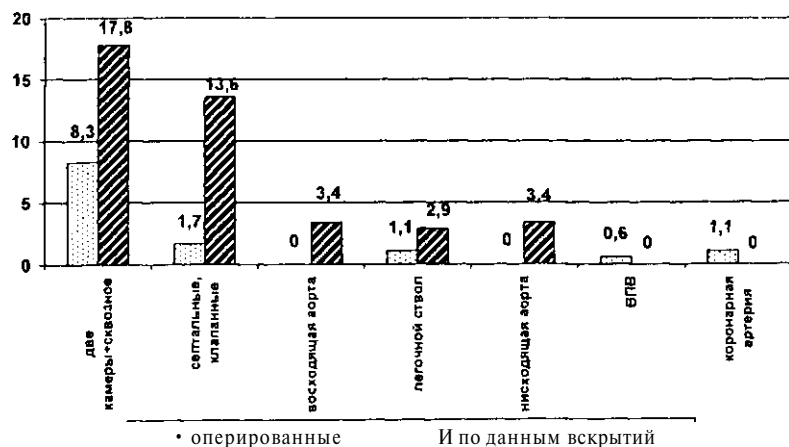


Рисунок 3. Локализация ран при сочетанных повреждениях сердца (в %)

Из всех случаев ранений сердца у 467 пострадавших или в 82,6 % наблюдений раны были проникающими и только у 93 (16,5 %) пациентов они заканчивались в толще миокарда. Изолированные ранения перикарда имели место только у 5 (0,9 %) человек.

У 319 (56,5 %) пострадавших травма грудной клетки носила комбинированный характер — наряду с ранением сердца были повреждены

также органы грудной и брюшной полостей и/или магистральные сосуды. Из 180 оперированных 12 (6,7 %) умерли на операционном столе до ушивания РС — во время выполнения торако- (4) или перикардиотомии (8), остальным 168 (93,3 %) произведена кардиография. В качестве ШМ у 139 (82,7 %) больных использовался шелк, у 12 (7,1 %) — капрон, у 8 (4,7 %) — пролен. У 9 (5,5 %) пациентов в протоколе операции вид лигатуры не указан (рис. 4).

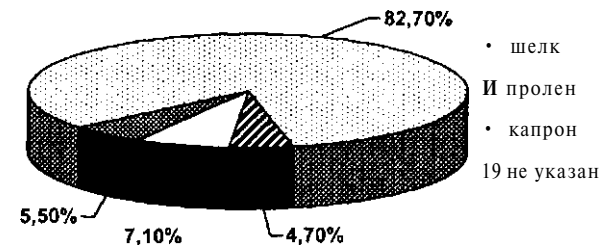


Рисунок 4. Виды шовного материала, использованного при кардиографии

Одно- и многократное прорезывание шва при попытке его завязывания, отмечено у 22 (13,1 %) пострадавших, причем, наиболее часто — при использовании капроновой нити, что объясняется «распиливающим» эффектом, присущим этому ШМ. У 8 больных или в 4,8 % наблюдений из-за несостоятельности наложенных швов потребовалось выполнение реперикардиотомии.

Из всего числа оперированных умерло 55 (30,6 %) больных: 12 — на этапе выполнения торако- и перикардиотомии, 13 — во время кардиографии, 9 — при дренировании плевральной полости либо ушивании торакотомной раны, 3 — во время лапаротомии, 13 — в раннем и 5 — в позднем послеоперационном периодах. Основная причина летальных исходов во время операции и в раннем послеоперационном периоде — геморрагический шок и, как следствие этого, прогрессирующая сердечная недостаточность.

Среди интраоперационных осложнений, связанных с техникой наложения шва, были: инфаркт миокарда вследствие лигирования коронарной артерии (у 1 больного), острая ишемия миокарда (у 4 больных), гемотампонада из-за прорезывания швов (у 9 больных).

2. Экспериментальные данные по изучению заживления раны сердца в зависимости от вида шовного материала.

2.1. Морфология раны сердца при ушивании ее шелком и капроном. Как показали наши экспериментальные исследования, ушивание РС стандартными полифиламентными нитями из шелка и капрона способствуют развитию выраженной воспалительной и продуктивной реакции в стенке желудочков сердца. Уже на 1-е сутки отмечаются значительные изменения

во всех слоях стенки сердца (по типу панкардита), характеризующиеся диффузной инфильтрацией эпикарда сегментоядерными нейтрофилами и лимфоцитами. В миокарде — небольшая ишемия, слабый отек, преимущественно периваскулярный, зернистая дистрофия части тонких кардиомиоцитов. На 7-е сутки воспалительный процесс выражен сильнее. Шелковые лигатуры в эпикарде и поверхностных слоях миокарда частично окружают нити фибрина с единичными сегментоядерными нейтрофилами и лимфоцитами. В более глубоких слоях стенки желудочка у шва выявляются густые скопления сегментоядерных нейтрофилов, макрофагов, лимфоцитов. Определяется выраженная зернистая и вакуольная дистрофия сохранившихся кардиомиоцитов, а при ушивании РС капроном — и межзубочный отек. Через 1 месяц воспалительный процесс как реакция на ШМ относительно локализован, ограничен. Грануляционная рубцующаяся ткань переходит на более глубокие слои миокарда, спаивая стенки операционной раны эпикарда. В грануляционной ткани определяются многочисленные макрофаги, одно- и многоядерные гигантские клетки, окружающие и рассасывающие некротизированные и распадающиеся волокна сердечной мышцы. Макрофаги и гигантские клетки инородных тел окружают каждое волокно ШМ по отдельности, реже — группы из 2-3 волокон. Происходит организация и инкапсуляция ШМ. На 3 месяце сохраняются острые изменения в эпикарде и миокарде — межзубочные очаговые кровоизлияния и большое количество гемосидерофагов, очаговый распад, сегментарное контрактурное сокращение миофибрилл. Нить окружают скопления макрофагов и фибробластов, сегментоядерных нейтрофилов, лимфоцитов и плазматических клеток. На 6 месяце наступает полное замещение некротизированных тканей рубцовой, восстановление почти нормальной структуры на большем протяжении миокарда, рубцовая инкапсуляция гранулем инородных тел с частичным рассасыванием ШМ. Хронический продуктивный воспалительный процесс с рубцеванием раны и еще продолжающимся асептическим воспалением в некоторых участках стенки рубцовой капсулы нити практически завершается лишь к исходу этого срока.

2.2. *Патоморфологические изменения в ране сердца при ушивании ее рассасывающейся нитью из полигликолидов (викрил).* Уже через сутки от начала эксперимента отмечается инфильтрация эпикарда макрофагами, он пророснен очень молодой грануляционной тканью с большим количеством клеточных элементов и тонкостенных кровеносных сосудов, прорастающей в миокард и выполняющей раневую канал. В стенках раневого канала — отдельные островки дистрофически измененных и некротизированных кардиомиоцитов, местами окруженных грануляционной тканью. В грануляционной ткани встречаются округлые полости, содержащие остатки зернистого детрита и отдельные сегменты некротизированных тканей. Эти образования являются стенками околословной муфты с расплавленными или выпавшими при обработке материала фрагментами нити.

На 7 сутки отек эндокарда сохраняется, под ним — довольно обширные межзубочные кровоизлияния, выраженная вакуольная, зернистая дистрофия кардиомиоцитов и волокон проводящей системы. Раневой канал выполнен грануляционной тканью с большим количеством макрофагов и фибробластов, в меньшем количестве — лимфоцитов, сегментоядерных нейтрофилов. Эпикард соответственно раневому каналу пророснен грануляционной тканью, сильно инфильтрирован лимфоцитами, макрофагами, сегментоядерными нейтрофилами, резко отечен, местами склерозирован. Окружающая нить грануляционная ткань начинает врастать во внутренние слои капсулы.

Спустя 2 недели эпикард менее отечен и инфильтрирован макрофагами, на значительном протяжении имеет нормальное строение. Стенки капсулы вокруг ШМ со стороны эпикарда образованы грануляционной тканью, макрофаги которой проникают между фрагментами поверхностного слоя нити. На продольных срезах через нить видно, что на значительном ее протяжении к ней прилегают большие поля мертвых кардиомиоцитов, с выраженной межзубочной инфильтрацией лейкоцитами, очаговыми кровоизлияниями, частично замещающимися грануляционной тканью.

Через 1 месяц в толще эпикарда выявляется небольшой рубец, продолжающийся в миокард, в основной массе кардиомиоциты атрофичные, тонкие, с плохо заметной поперечной исчерченностью миофибрилл. К концу 3 месяца в стенке желудочка сердца имеются лишь признаки неравномерного кровераспределения, незначительный межзубочный отек и слабая зернистая дистрофия кардиомиоцитов. Исключение составляет наличие небольшого рубцового поля со склерозом, очаговым утолщением эпикарда, проникающего в поверхностные слои миокарда. Почти в центре этого рубцового поля, несколько ближе к эпикарду, находится нить шва, окруженная тонкой, но хорошо сформированной капсулой из плотной волокнистой соединительной ткани. Почти каждое волокно нити, реже — группы из 2-3 волокон, разделены инфильтратом из довольно крупных макрофагов с редкими гигантскими клетками.

Спустя 6 месяцев эпикард несколько утолщен, склерозирован, сливается с плотной волокнистой соединительной тканью, с проходящими в различных направлениях пучками коллагеновых волокон, различного диаметра кровеносными сосудами с утолщенным мышечным слоем, суженным просветом, сильно склерозированной адвентицией.

2.3. *Реакция тканей стенки желудочка сердца при ушивании ее полиолефиновой нитью (пролен) и полиэфирной (этибонд).* По результатам проведенного экспериментального исследования при ушивании РС проленом и этибондом морфологические изменения в стенке желудочка сердца значительно менее выражены. На 1 сутки при использовании пролена характеризуются незначительным отеком эпикарда и эндокарда, при использовании этибонда в эпикарде и в поверхностном слое миокарда обнаружи-

ваются полукруглые углубления, а также окошечная «полукапсула», в которой можно было различить ядра кардиомиоцитов. Участки ишемии чередуются с явлениями застойного полнокровия, отмечается заметный отек стромы миокарда.

На 7 сутки эпикард инфильтрирован макрофагами, лимфоцитами, плазматическими клетками, сегментоядерными нейтрофилами, сильно отечен. Шовную нить окружает грануляционная ткань, которая прорастает ее толщу. Клетки этой ткани, преимущественно макрофаги, расщепляют нить на небольшие группы или единичные фрагменты. В миокарде обширные и множественные поля некротизированных кардиомиоцитов окружены густым инфильтратом из макрофагов и сегментоядерных нейтрофилов, другие их участки замещены грануляционной тканью различной степени зрелости, имеет место неравномерное кровераспределение с преобладанием активной гиперемии в стенках операционной раны, а также межзубчатый и периваскулярный отек миокарда и эндокарда.

Спустя 2 недели в эпикарде вокруг шовной нити определяется окруженная тонким пояском плотная волокнистая соединительная ткань, выявляется сильный отек, межзубчатая диффузная инфильтрация лимфоцитами, плазматическими клетками, сегментоядерными нейтрофилами с примесью макрофагов. Отечная грануляционная ткань в эпикарде продолжается в более обширное поле с очагами рубцевания, крупными полями клеточных инфильтратов, такого же состава, но с преобладанием макрофагов, местами — фибробластов, вплоть до отека, с единичными межзубчатыми кровоизлияниями эндокарда. Кардиомиоциты находятся в состоянии зернистой и вакуольной дистрофии, регистрируется умеренное венозное и капиллярное полнокровие.

Через 1 месяц регистрируются тонкий эпикард, почти не содержащий жировой ткани, а в миокарде — участки рубцовой ткани. У наружной поверхности нити имеется значительное скопление крупных макрофагов, проникающих в ее толщу, отделяя от нее сегменты из 8-10 волокон, преимущественно на ее периферии. В эпикарде и в среднем отделе миокарда видны хорошо инкапсулированные шовные нити, циркулярно охваченные рубцующейся грануляционной тканью. У нити в миокарде лучше выражен слой макрофагов, некоторые из них проникают между отдельными поверхностными фрагментами лигатуры.

Спустя 3 месяца вакуольная зернистая дистрофия сильнее выражена в приграничных с рубцовым полем участках. Отмечаются застойное полнокровие эпикарда и поверхностных слоев миокарда, ишемия его основной массы, незначительный отек стромы, эндокард с сохраненным эндотелием. В плотной части рубца, в эксперименте с ушиванием раны этибондом, среди сливающихся между собой пучков коллагеновых волокон встречаются шовные нити, окруженные коллагеновыми волокнами с очень скудным

инфильтратом из макрофагов, большей же частью эти инфильтраты отсутствуют.

Через 6 месяцев сохраняется отек и склероз эндокарда. В миокарде — большое рубцовое поле с преобладанием сливающихся пучков коллагеновых волокон, идущих преимущественно по ходу кардиомиоцитов. Рубцовые участки миокарда — неправильной разветвленной овальной формы, встречаются и почти правильной округлой. Кардиомиоциты — тонкие, с плохо различимой поперечной исчерченностью миофибрилл, выявляется отек миокарда. Определяются скопления сегментоядерных нейтрофилов, лимфоцитов, макрофагов. При ушивании раны этибондом в меньшей степени определяются кардиомиоциты с четко заметной поперечной исчерченностью миофибрилл, а также редкие небольшие очажки контрактурного сокращения их, умеренное застойное полнокровие и межзубчатый отек. В поверхностном и более глубоком отделах рубцового поля находятся шовные нити, окруженные большей частью плотной волокнистой соединительной (рубцовой) тканью. В некоторых из них между этой тканью и нитью лежит сравнительно тонкий слой грануляционной ткани, коллагеновые волокна которой, макрофаги и фибробласты проникают между отдельными нитями и их небольшими группами.

2.4. Морфология раны сердца, ушитой металлической скобкой. Использование для кардиорафии металлической скобки в сравнении со всеми выше описанными видами ШМ вызывает минимальную реакцию во всех слоях стенки желудочка сердца. Гистологические изменения в стенке желудочка сердца после наложения скобочного шва спустя 24 часа — крайне незначительны. Определяется периваскулярный и межзубчатый отек миокарда, вакуолизация некоторых кардиомиоцитов, менее заметный — в эндокарде. Поперечная исчерченность миофибрилл довольно четко заметна у большинства кардиомиоцитов. Встречаются небольшие, редкие очаговые кровоизлияния без какой-либо клеточной воспалительной реакции.

На 7 сутки микроскопические изменения в зоне вмешательства характеризуются скоплением нитей фибрина, сильно инфильтрированных сегментоядерными нейтрофилами с распространенным кариорексисом, с небольшими островками некротизированных, распадающихся кардиомиоцитов. «Клин» из фибрина, клеток инфильтрата, грануляционной ткани, некротизированных кардиомиоцитов выполняет раневой канал через всю толщу стенки желудочка вплоть до нескольких отека эндокарда.

Спустя 2 недели эпикард инфильтрирован лейкоцитами на значительном протяжении. Грануляционная ткань замещает некротизированные кардиомиоциты в поверхностных слоях миокарда, уплотняясь, она образует стенки и дно полукруглого углубления, «очищая» его от некротизированных тканей. Кардиомиоциты сильно вакуолизированы около углубления в эпикарде и атрофичны, подвергаются частичной резорбции и замещению грануляционной тканью; наблюдается отек стромы, особенно эндо-

карда с сохраненным эндотелием, неравномерное полнокровие с очаговой ишемией миокарда.

Изменения через 1 месяц характеризуются умеренным склерозом эпикарда, его неравномерным отеком, без выраженных воспалительных инфильтратов, с небольшими участками жировой ткани. Он сливается с очаговым разрастанием рубцующейся волокнистой соединительной ткани, проникающей до отечного эпикарда и между отдельными группами атрофичных и вакуолизованных кардиомиоцитов. Основную массу их образуют тонкие мышечные волокна, у многих из них довольно хорошо определяется поперечная исчерченность миофибрилл.

Через 3 месяца эпикард диффузно склерозирован, местами — более рыхлый, отечен; на его поверхности — низкие, узкие сосочкоподобные выросты, покрытые набухшим мезотелием. В одном участке эпикарда — скопление веретенообразной формы фибробластов, располагающихся почти концентрическими слоями, в центре этого скопления — более беспорядочно. Эти клетки образуют довольно крупные подушкообразные выступы над поверхностью эпикарда, в них нарастает количество коллагеновых волокон и они постепенно переходят в обширное рубцовое поле, достигающее почти половины толщины стенки желудочка; рубцовая ткань состоит из пучков сливающихся между собой коллагеновых волокон, бедна клетками и сосудами, четко отграничена от живых кардиомиоцитов; межклеточный отек и ишемия миокарда — незначительны.

Спустя 6 месяцев изменения в эпикарде заключаются в «очищении» полукружных углублений от некротизированных тканей и фибрина. Внутренняя поверхность их выстлана уплощенными эндотелиоподобными клетками, а стенка образована отечной волокнистой соединительной тканью. В миокарде — рубцовое поле, сливающееся с эпикардом, эндокард — тонкий, с сохраненным эндотелием.

ЗАКЛЮЧЕНИЕ

1. ПРС — сравнительно распространенная травма, не имеющая тенденции к снижению и сопровождающаяся высокой летальностью. Наибольшее количество (около 2/3) пострадавших с ранением сердца погибают на догоспитальном этапе (во время транспортировки 49,3 %) от массивной кровопотери при экстраперикардальном кровотечении; частой причиной смерти является сочетание кровопотери и тампонады, реже — тампонады сердца, либо сопутствующей травмы, причем у многих из умерших на догоспитальном этапе ранения не несут характер абсолютно смертельных. Среди госпитализированных и умерших на догоспитальном этапе преобладают лица мужского пола, соответственно — 86,0 % и 78,7 %, а по возрасту — лица до 40 лет (84,0 %) [1, 2, 3, 9, 10].

Анализ сроков госпитализации пострадавших в клинику от момента ранения показал, что 75,7 % из них были доставлены в течение часа, 24,3 % — в сроки свыше 1 часа (ср. показатель — $64,8 \pm 2,59$ мин), причем летальность в первой группе больных составила 24,5 %, а во второй — 46,7 % ($p < 0,05$) [3, 7].

Наиболее часто при ПРС повреждается левый желудочек — у 81 (45 %) наблюдений среди оперированных и у 215 (56,1 %) по данным судебно-медицинских вскрытий ($p < 0,1$) и правый желудочек у 65 (36,2 %) и 144 (37,6 %) соответственно. Гемотампонада сердца была зафиксирована у 118 (65,5 %) оперированных и у 124 (32,2 %) пострадавших, доставленных в судебно-медицинскую экспертизу. Гемоперикард с количеством крови более 100 мл возникает преимущественно при ранах перикарда до 1,5 см, при больших размерах раны, как правило, наблюдалось экстраперикардальное кровотечение [5, 9, 11, 12].

2. При своевременной и в необходимом объеме проведенной реанимационной и хирургической помощи у пострадавших с ПРС можно рассчитывать на благоприятный исход. Быстро развивающаяся тампонада либо продолжающееся внутрисердечное кровотечение обосновывают необходимость поиска путей оказания эффективной помощи на этапе транспортировки пострадавших путем выполнения экстренной боковой торакотомии, перикардотомии и наложения механического скобочного шва на РС [6, 13, 14, 15, 18].

3. При ушивании РС нитями из шелка и капрона развивается выраженный воспалительный процесс во всех слоях стенки желудочка сердца, преимущественно в эпикарде, миокарде, который достигает значительной интенсивности к исходу первой недели опыта. В последующем происходит частичная организация и инкапсуляция шовных нитей в стенке желудочка; операционная рана стенки желудочка выполняется грануляционной рубцующейся тканью, наиболее склерозированной в эпикарде. Хронический продуктивный воспалительный процесс на экспериментальную рану и наложение шва практически завершается лишь к исходу 6 месяца [4, 16, 17].

4. Заживление РС, ушитой полиэфирной нитью, протекает без выраженных воспалительных изменений в эпикарде и миокарде. В итоге формируется нежный рубец в стенке желудочка на фоне относительно хорошего морфологического состояния основной массы миокарда. К шестому месяцу наблюдения регистрируется почти закончившаяся соединительнотканная (рубцовая) инкапсуляция ШМ на фоне затухающей инфильтрации его макрофагами [4].

5. Заживление РС, ушитой металлической скобкой, протекает без выраженных дистрофических, острых ишемических, воспалительных и, тем более, некротических изменений в стенке желудочка [4, 6, 8, 15].

6. Изученные по своей биосовместимости (низкая реактогенность и сорбционность) шовные материалы для тканей сердца можно расположить

в порядке улучшения их положительных свойств в таком ряду: шелк - викрил - капрон - пролен - этибонд- металлическая скобка [4, 17].

Практические рекомендации

1. Пострадавшие с проникающей травмой груди и подозрением на ранение сердца нуждаются в максимально быстрой доставке в хирургический стационар (при нестабильной гемодинамике — в ближайший) и проведении неотложного оперативного вмешательства.

2. Для улучшения результатов лечения пострадавших с ранением сердца необходимо расширить объем помощи реанимационными бригадами на догоспитальном этапе. Обязательным элементом алгоритма врачей бригад скорой помощи и диспетчерской службы должно стать срочное сообщение в лечебное учреждение о случае ранения сердца.

3. С целью повышения качества лечения больных с ПТГК врачи скорой помощи и общие хирурги должны проходить подготовку по дооперационной диагностике и лечению этого вида ранений на базе специализированного стационара, оказывающего экстренную помощь этой категории пострадавших.

4. Больным в терминальном состоянии, как результат тампонады сердца либо массивной кровопотери, показана экстренная торакотомия на этапе транспортировки. Это требует оснащения реанимобилей миниоперационной и соответствующей подготовки медперсонала.

5. Немедленная операция при ранении сердца является основным звеном комплекса реанимационных мероприятий госпитального этапа, она обеспечивает выживаемость большинству пострадавших. Сроки выполнения ее в конкретном случае определяются в зависимости от исходного состояния пострадавшего, особенностей травмы.

6. Ушивание РС необходимо производить атравматическим ШМ (монить типа этибонд, пролен), имеющим наиболее высокую биосовместимость и не оказывающим значительного повреждающего влияния на стенку желудочков сердца. Стандартные полифиламентные нити из шелка или капрона, вызывающие в остром периоде выраженную воспалительную реакцию в тканях сердца, а в более поздние сроки - образование гранулем и обширных рубцов, не должны применяться для кардиорафии.

7. Для временного гемостаза (на этапе транспортировки), а также в условиях стационара (окончательный гемостаз) возможно использование механического сшивающего устройства (кожный степлер), позволяющего быстро и легко ликвидировать РС. Скобочный шов не ведет к каким-либо специфическим осложнениям, а по ряду параметров (минимальные навыки, отсутствие воспалительной реакции и др.) предпочтительнее ручного шва.

СПИСОК ПУБЛИКАЦИЙ СОИСКАТЕЛЯ

Статьи в журналах

1. Лечение ранений сердца / А.А. Баешко, А.Г. Крючок, С.И. Корсак, В.А. Юшкевич, С.М. Калашников, А.В. Юшкевич // Хирургия. - 2000. - № 11. - С. 4-7.
2. Ранения сердца: исходы и причины летальности / В.А. Юшкевич, А.А. Баешко, А.Г. Крючок, С.А. Калашников, А.В. Юшкевич // Здоровоохранение. - 2001. - № 1. - С. 33-37.
3. Структура и частота ранений сердца в г. Минске / А.В. Юшкевич, В.А. Юшкевич, А.А. Баешко, Н.С. Шевченко, Ю.Н. Орловский, А.В. Карбовец // Медицинские новости. - 2006. - № 5. - С. 131-134.
4. Структурные изменения заживающей раны сердца в зависимости от вида шовного материала / А.В. Юшкевич, Г.А. Берлов, Б.А. Слука, В.А. Юшкевич, А.А. Баешко, А.В. Карбовец // Медицинские новости. - 2006. - № 3. - С. 158-162.

Статьи в научных сборниках и материалах конференций

5. Юшкевич А.В., Баешко А.А. Проникающая травма сердца в госпитальной популяции // XII Съезд хирургов Республики Беларусь: Материалы съезда в 2-х частях. - Минск, 2002. - Ч. 1. - С 286-287.
6. Юшкевич А.В. Применение кожного степлера для ушивания раны сердца в эксперименте // Актуальные проблемы современной медицины 2003: Материалы междунар. науч. конф. студентов и молодых ученых. - Минск, 2003. - С. 186-187.
7. Ранения сердца в практике общего хирурга / А.А. Баешко, В.А. Юшкевич, А.В. Юшкевич, Г.А. Берлов // Сб. науч. тр. сердечно-сосудистых хирургов Украины и России, Киев, 27-28 мая 2004 г. - Киев, 2004. - С. 29.
8. Сравнительная оценка ручного и механического шва миокарда в эксперименте / А.А. Баешко, В.А. Юшкевич, А.В. Юшкевич, Г.А. Берлов, Б.А. Слука, В.Ф. Орлянская // Сб. науч. тр. сердечно-сосудистых хирургов Украины и России, Киев, 27-28 мая 2004 г. - Киев, 2004. - С. 204.

Тезисы докладов

9. Проникающая травма сердца в условиях мирного времени / В.А. Юшкевич, А.А. Баешко, А.В. Юшкевич, Ю.И. Рогов // Тез. 3 Респ. конф. сердечно-сосуд. хирургов «Хирургическое лечение мультифокальных поражений сердечно-сосудистой системы», 22-23 октября 1998 г. - Минск, 1998. - С. 187-188.

Ю.Юшкевич В.А., Баешко А.А., Юшкевич А.В., Рогов Ю.И. Эпидемиология и результаты лечения проникающих ранений сердца в условиях мирного времени // IV Всерос. съезд сердечно-сосуд. хирургов: Тез. докл., Москва, 8-11 декаб. 1998 г. - М., 1998. - С. 57.

П.Юшкевич А.В., Баешко А.А., Мотивский М.Г. Ишемия миокарда при проникающей травме сердца // Шестая ежегодная сессия Научного центра сердечно-сосудистой хирургии им. А.Н. Бакулева РАМН с Всероссийской конференцией молодых ученых: Тез. докл., Москва 13-15 мая 2002 г. - М., 2002. - С. 31.

12. Юшкевич В.А., Баешко А.А., Юшкевич А.В., Рогов Ю.И. Проникающая травма грудной клетки, осложненная ранением сердца и перикарда // Восьмой Всероссийский съезд сердечно-сосудистых хирургов: Тез. докл., Москва, 19-22 ноября 2002 г. - М., 2002. - С. 66.

13. Обоснование и результаты кардиорафии механическим швом в эксперименте / А.А. Баешко, А.В. Юшкевич, В.А. Юшкевич, Г.А. Берлов, Б.А. Слука // IX Всероссийский съезд сердечно-сосудистых хирургов: Тез. докл., Москва, 18-22 ноябр. 2003 г. - М., 2003. - С. 361.

14. Юшкевич А.В. Механический шов раны сердца в эксперименте // Науч.-практ. конф. молодых ученых и студентов, посвящ. памяти акад. Ю. М. Островского: Тез. докл., Гродно, 10-11 апр. 2003 г. - Гродно, 2003. - С. 235.

15. Методика и результаты механического шва миокарда в эксперименте / А.В. Юшкевич, А.А. Баешко, В.А. Юшкевич, Г.А. Берлов // Восьмая ежегодная сессия Научного центра сердечно-сосудистой хирургии им. А.Н. Бакулева РАМН с Всероссийской конференцией молодых ученых: Тез. докл., Москва, 16-18 мая 2004 г. - М., 2004. - С. 354.

16. Результаты кардиорафии при проникающей травме сердца / А.В. Юшкевич, А.А. Баешко, В.А. Юшкевич, Г.А. Берлов // Восьмая ежегодная сессия Научного центра сердечно-сосудистой хирургии им. А.Н. Бакулева РАМН с Всероссийской конференцией молодых ученых: Тез. докл., Москва 16-18 мая 2004 г. - М., 2004. - С. 62.

17. Влияние шовного материала на течение раневого процесса при проникающей травме сердца в эксперименте / А.А. Баешко, А.В. Юшкевич, Г.А. Берлов, В.А. Юшкевич, Б.А. Слука, Ю.Н. Орловский // XI Всероссийский съезд сердечно-сосудистых хирургов: Тез. докл. Москва, 23-26 октября 2005 г. - М., 2005.

18. Долговременные тенденции при проникающей травме сердца / А.А. Баешко, В.А. Юшкевич, А.В. Юшкевич, Г.А. Берлов, Ю.Н. Орловский, Ю.И. Рогов // XI Всероссийский съезд сердечно-сосудистых хирургов: Тез. докл., Москва, 23-26 октября 2005 г. - М., 2005.

РЭЗЮМЭ

Юшкевич Андрэй Валер'евіч Абаснаванне і параунальная адзнака розных тыпаў шыюнога матэрыялу пры прашкальнай трауме сэрца (шнішчна-эксперыментальнае даследаванне)

Ключавыя словы: прашкальныя раненні грудной клеткі, прашкальная траума сэрца, левы жалудачак, правы жалудачак, артэрыяльны ісхемік, прашкальная траума грудной клеткі, рана сэрца, гематаксіс, асноўны фуксш, шкрынавая кюлата.

Аб'ект і прадмет даследавання:

Аб'ект даследавання:

1. Пацярпеўшыя, як выжыўшыя, так і памерлыя, якія атрымалі прашкальнае раненне сэрца (n = 565).

2. Сабаю (n = 25).

Прадмет даследавання:

1. Пасторып хваробы (n = 189), пратаколы судово-медыцынскіх апераванняў (n = 376).

2. НасТКі жалудачаку сэрца сабаю (n = 75).

Мэта работы: клінічна-эксперыментальнае абаснаванне выбару аптимальнага шыюнога матэрыялу для кардырафіі пры прашкальнай трауме сэрца.

Метады даследавання: клінічны, судово-медыцынскі, эксперыментальны і псталапчны.

Атрыманьня Вбінжкі і іх **навізна:** упершыню у Рэспубліцы Беларусь праведзена шырокамаштабнае рэтраспектыўнае даследаванне прашкальнай траумы сэрца ва умовах вялшага шдустрыяльнага цэнтру. Вызначана частата, будова і выніш раненняў сэрца. Распрацаваны спосаб мадэліравання ГТРС у эксперыменце, максімальна **набліжаны** па механізму траумы і спосабу яе лшвшаць у пацярпеўшых. Упершыню праведзена патамарфалагічнае даследаванне загойвання раны сэрца у дынаміцы (тэрмін ад 1 сутак да 6 месяцаў) у залежнасці ад тыпу шыюнога матэрыялу; вызначаны часовыя **рамкі** фарміравання грануляцыйнай тканкі, а таксама дадзена марфалагічная характарыстыка працэсу фарміравання рубца. Упершыню у эксперыменце паказана магчымасць лквідаць раны сэрца шляхам выкарыстання механічнага сшывальнага ўстройства.

Галіна выкарыстання: хірургія, кардыяхірургія.

Юшкевич Андрей Валерьевич

Обоснование и сравнительная оценка различных видов шовного материала при проникающей травме сердца (клинико-экспериментальное исследование)

Ключевые слова: проникающие ранения грудной клетки, проникающее ранение сердца, левый желудочек, правый желудочек, артериальное давление, проникающая травма грудной клетки, рана сердца, гематоксин, основной фуксин, пикриновая кислота.

Объект и предмет исследования:

Объект исследования:

1. Пострадавшие, как выжившие, так и умершие, получившие проникающую травму сердца (n = 565).
2. Собаки (n = 25).

Предмет исследования:

1. Истории болезней (n = 189), протоколы судебно-медицинских вскрытий (n = 376).
2. Фрагменты желудочков сердца собаки (n = 75), 300 морфологических препаратов.

Цель работы: клинико-экспериментальное обоснование выбора оптимального шовного материала для кардиорафии при ПТС.

Методы исследования: клинический, судебно-медицинский, экспериментальный, гистологический.

Полученные результаты и их новизна: впервые в Республике Беларусь проведено широкомасштабное ретроспективное исследование проникающей травмы сердца в условиях крупного промышленного центра. Определена частота, структура и исходы ранений сердца. Разработан способ моделирования ПРС в эксперименте, максимально приближенный по механизму травмы и способу ее ликвидации у пострадавших. Впервые проведено патоморфологическое исследование заживления РС в динамике (в сроки от 1 суток до 6 месяцев) в зависимости от вида ШМ; определены временные рамки формирования грануляционной ткани, а также дана морфологическая характеристика процесса формирования рубца.

Впервые в эксперименте показана возможность ликвидации РС путем применения механического сшивающего устройства.

Область применения: хирургия, кардиохирургия.

Yushkevich Andrey Valerievich

Substantiation and Comparative Evaluation of Various Sorts of Suture Materials at Heart Penetrating Traumas (Clinical Experimental Research)

Keywords: chest penetrating wounds; heart penetrating wounds; left ventricle; right ventricle; arterial blood pressure; chest penetrating trauma; heart wounds; hematoxylin; basic fuchsin, picric acid.

Research object and subject:

Research object:

1. Victims, both survived and deceased, having subjected to heart penetrating wounds (n = 565).
2. Dogs (n = 25).

Research subject:

1. Anamneses/case histories (n = 189), medicolegal dissection and autopsy investigation reports (n = 376).
2. Dog heart ventricular fragments (n = 75).

Research objectives: clinical experimental substantiations of optimal suture materials for heart penetrating trauma cardiography.

Research methods: clinical, medicolegal, experimental and histological methods.

The obtained results and their novelty: for the first time there was undertaken in the Republic of Belarus a large-scale retrospective pioneer research of heart penetrating traumas occurred in the large industrial center environment. There were revealed the frequency, the structure and the outcomes of heart wounds. There was developed the mode of HPW modeling in the experiment which was to the maximum close to the trauma mechanism and to its liquidation in victims. There was pioneered a pathomorphological research of heart wound healing in dynamics (during the periods from 1 day to 6 months) depending on the suture material sort; there were defined the time constraints of granulation tissue forming, as well as there was given the morphological characteristic of the process of the cicatricial tissue formation. For the first time, it has been experimentally displayed the possibility to liquidate a heart wound by using a mechanical cross-linking device.

Application area: surgery, cardiosurgery.

Подписано в печать 24.04.07. Формат 60x84/16. Бумага писчая «КюмЛюкс».

Печать офсетная. Гарнитура «Times».

Усл. печ. л. 1,16. Уч - изд. л. 1,24. Тираж 60 экз. Заказ 219.

Издатель и полиграфическое исполнение -

Белорусский государственный медицинский университет.

ЛИ № 02330/0133420 от 14.10.2004; ЛП № 02330/0131503 от 27.08 2004.

220030, г. Минск, Ленинградская, 6.