

Министерство здравоохранения Республики Беларусь
Комитет по здравоохранению Мингорисполкома
Учреждение образования «Белорусский государственный
медицинский университет»
Кафедра хирургической стоматологии,
Кафедра стоматологии детского возраста
ОО «Ассоциация оральных и челюстно-лицевых хирургов
Республики Беларусь»

**ПАРИНСКИЕ ЧТЕНИЯ 2024. ДИАГНОСТИКА, ЛЕЧЕНИЕ,
ВОССТАНОВИТЕЛЬНЫЙ ПЕРИОД
И ДИСПАНСЕРИЗАЦИЯ ПАЦИЕНТОВ
С ХИРУРГИЧЕСКОЙ ПАТОЛОГИЕЙ
ЧЕРЕПНО-ЧЕЛЮСТНО-ЛИЦЕВОЙ ОБЛАСТИ**

Сборник трудов
Национального конгресса с международным участием
«Паринские чтения 2024», (Минск, 3 мая 2024 года)

Минск
«Издательский центр БГУ»
2024

Под общей редакцией:

д-ра мед. наук, проф. *И. О. Походенько-Чудаковой*

Редакционная коллегия:

- д-р мед. наук, проф. *Х. Т. Абдулкеримов*, Екатеринбург, (Российская Федерация);
д-р мед. наук, проф. *В. В. Афанасьев*, Москва (Российская Федерация);
д-р мед. наук, проф. *И. И. Бородулина*, Санкт-Петербург (Российская Федерация);
д-р мед. наук, проф. *М. А. Данилова*, Пермь (Российская Федерация);
д-р мед. наук, проф. *В. А. Дробышев*, Новосибирск (Российская Федерация);
д-р мед. наук, проф. *А. Ю. Дробышев*, Москва (Российская Федерация);
д-р мед. наук, проф. *Г. М. Еловицова*, Екатеринбург, (Российская Федерация);
д-р мед. наук, проф. *С. Е. Жолудев*, Екатеринбург, (Российская Федерация);
д-р мед. наук, проф. *М. В. Козлова*, Москва (Российская Федерация);
д-р мед. наук, проф. *Ж. В. Колядич*, Минск (Республика Беларусь);
д-р мед. наук, проф. *Ю. А. Медведев*, Москва (Российская Федерация);
д-р мед. наук, проф. *Е. П. Меркулова*, Минск (Республика Беларусь);
д-р мед. наук, проф. *Н. С. Моисеева*, Воронеж (Российская Федерация);
д-р мед. наук, проф. *В. Н. Олесова*, Москва (Российская Федерация);
д-р мед. наук, проф. *А. М. Панин*, Москва (Российская Федерация);
д-р мед. наук, проф. *С. Н. Разумова*, Москва (Российская Федерация);
д-р мед. наук, проф. чл.-корр. НАН Республики Беларусь *С. П. Рубникович*, Минск (Республика Беларусь);
д-р мед. наук, проф. *А. Р. Сакович*, Минск (Республика Беларусь);
д-р мед. наук, проф. *Г. Т. Салеева*, Казань (Российская Федерация);
д-р мед. наук, проф. *А. П. Сиваков*, Минск (Республика Беларусь);
д-р мед. наук, вед. науч. сотр. *А. М. Ситкин*, Москва (Российская Федерация);
д-р мед. наук, проф. *С. В. Тарасенко*, Москва (Российская Федерация);
д-р мед. наук, проф. *Т. Н. Терехова*, Минск (Республика Беларусь);
д-р мед. наук, проф. *Н. А. Трушель*, Минск (Республика Беларусь);
д-р мед. наук, проф. *Т. В. Фурцев*, Красноярск, (Российская Федерация);
д-р мед. наук, проф. *О. Г. Хоров*, Гродно (Республика Беларусь);
д-р мед. наук, проф. *И. А. Шуляйлов*, Москва (Российская Федерация);
д-р мед. наук, проф. *О. А. Шулятикова*, Пермь (Российская Федерация);
д-р мед. наук, проф. *А. В. Щипский*, Москва (Российская Федерация);
д-р мед. наук, проф. *А. И. Яременко*, Санкт-Петербург (Российская Федерация);
д-р мед. наук, доц. *Саид Зохраб оглы Алиев*, Баку (Азербайджанская Республика);
д-р мед. наук, доц. *Г. Д. Ахмедов*, Москва (Российская Федерация);
д-р мед. наук, доц. *С. А. Епифанов*, Москва (Российская Федерация);
д-р мед. наук, доц. *А. А. Кабанова*, Витебск (Республика Беларусь);
д-р мед. наук, доц. *Е. А. Морозова*, Москва (Республика Беларусь);
канд. мед. наук, доц. *Д. А. Гричанюк*, Минск (Республика Беларусь);
канд. мед. наук, доц. *С. А. Кабанова*, Витебск (Республика Беларусь);
канд. мед. наук, доц. *С. И. Рапекта*, Пермь (Российская Федерация);
канд. мед. наук, доц. *Л. Б. Фильмонова*, Рязань (Российская Федерация);
канд. мед. наук, доц. *Е. В. Максимович* (секретарь), Минск (Республика Беларусь).

Д 44 **Диагностика**, лечение, восстановительный период и диспансеризация пациентов с хирургической патологией черепно-челюстно-лицевой области: сб. тр. Национального конгресса с междунар. участием «Паринские чтения 2024» (Минск, 3 мая, 2024 г.) / под общ. ред. И. О. Походенько-Чудаковой; редкол.: Х. Т. Абдулкеримов [и др.]. — Минск: Изд. центр БГУ, 2024. — 356 с.

ISBN 978-985-553-798-5.

В сборнике трудов конгресса представлены статьи по разработке основных научных направлений, результаты исследований отечественных и зарубежных специалистов в области черепно-челюстно-лицевой хирургии и стоматологии хирургической, восстановительной медицины, а также смежных специальностей. Адресуется широкому кругу ученых и медицинских работников.

УДК 616.314-089-07/-08(06)+616.714.1-089-07/-08(06)
ББК 56.138я431+56.65я431

ISBN 978-985-553-798-5.

© Министерство здравоохранения Республики Беларусь, 2024

© Комитет по здравоохранению Мингорисполкома, 2024

© УО «Белорусский государственный медицинский университет», 2024

© ООО «Ассоциация оральных и челюстно-лицевых хирургов Республики Беларусь», 2024

*Организационный комитет
выражает признательность и глубокую благодарность
Администрации и Управлению Делами Президента
Республики Беларусь
за помощь в организации и проведении
Национального конгресса с международным участием*

**«ПАРИНСКИЕ ЧТЕНИЯ 2024. ДИАГНОСТИКА, ЛЕЧЕНИЕ,
ВОССТАНОВИТЕЛЬНЫЙ ПЕРИОД
И ДИСПАНСЕРИЗАЦИЯ ПАЦИЕНТОВ
С ХИРУРГИЧЕСКОЙ ПАТОЛОГИЕЙ
ЧЕРЕПНО-ЧЕЛЮСТНО-ЛИЦЕВОЙ ОБЛАСТИ»,
(3 мая 2024 года)**

1. ИМПЛАНТАЦИЯ И ИМПЛАНТАЦИОННЫЕ МАТЕРИАЛЫ В ХИРУРГИЧЕСКОЙ СТОМАТОЛОГИИ И ЧЕЛЮСТНО- ЛИЦЕВОЙ ХИРУРГИИ

УДК 616.314-089.843:612.311

ЗОНЫ МАКСИМАЛЬНЫХ НАПРЯЖЕНИЙ В ДЕНТАЛЬНОМ ИМПЛАНТАТЕ ПРИ ФУНКЦИОНАЛЬНЫХ НАГРУЗКАХ

Берсанова М. Р., Олесова В. Н., Кашенко П. В.

*Медико-биологический университет инновационных технологий
и непрерывного образования Федерального государственного бюджетного
учреждения «Государственный научный центр Российской Федерации —
Федеральный медицинский биофизический центр имени А. И. Бурназяна»
Федерального медико-биологического агентства, кафедра стоматологии,
г. Москва, Российская Федерация*

Введение. В клинической практике выявляются факты поломки как протезов, так и имплантатов, несмотря на высокую прочность используемых конструкционных материалов — титана и керамики.

Цель работы — экспериментальное исследование напряженно-деформированного состояния (НДС) конструкции «имплантат-абатмент-керамическая коронка» в условиях трехмерной математической модели.

Объекты и методы. Для анализа НДС внутрикостного дентального имплантата с покрывающей коронкой проведено трехмерное математическое моделирование его НДС с использованием программы SolidWorks при вертикальной и наклонной нагрузках коронки (величина нагрузки — 150 Н).

Результаты. Максимальные напряжения при вертикальной нагрузке керамической коронки на имплантате испытывает окклюзионная поверхность коронки (75,163 МПа). Наклонная нагрузка значительно увеличивает и смещает максимальные напряжения в зону контакта абатмента, коронки и имплантата — соответствующие напряжения 302,193 МПа, 145,974 МПа, 255,799 МПа.

Заключение. Вертикальная нагрузка вызывает максимальные напряжения по окклюзионной поверхности коронки на имплантате и невысокие напряжения в абатменте и имплантате. Наклонная нагрузка значительно увеличивает напряжения в имплантате, абатмен-

те и керамической коронке (соответственно в 13, 11 и 2 раз), смещая максимальные напряжения в область контакта имплантата, абатмента и края коронки. Величина функциональных напряжений в имплантате, абатменте и коронке не достигают пределов прочности титана и керамики.

Ключевые слова: имплантат; нагрузка; напряженно-деформированное состояние; трехмерное математическое моделирование.

ZONES OF MAXIMUM STRESS IN THE DENTAL IMPLANT UNDER FUNCTIONAL LOADS

Bersanova M. R., Olesova V. N., Kashchenko P. V.

*Medico-Biological University of Innovative Technologies
and Continuing Education of the Federal State Budgetary Institution "State
Scientific Center of the Russian Federation — Federal Medical Biophysical
Center named by A. I. Burnazyan"
of the Federal Medico-Biological Agency, Department of Dentistry, Moscow,
Russian Federation*

Introduction. In clinical practice, cases of breakage of both prostheses and implants are detected, despite the high strength of the structural materials used — titanium and ceramics.

The purpose of the study — experimental study of the stress-strain state (VAT) of the implant-abutment-ceramic crown structure in a three-dimensional mathematical model

Objects and methods. To analyze the VAT of an intraosseous dental implant with a covering crown, three-dimensional mathematical modeling of its VAT using the SolidWorks program under vertical and inclined crown loads (load value — 150 N) was carried out.

Results. The occlusal surface of the crown (75.163 MPa) experiences the maximum stresses during vertical loading of the ceramic crown on the implant. The inclined load significantly increases and shifts the maximum stresses into the contact zone of the abutment, crown and implant — the corresponding stresses are 302.193 MPa, 145.974 MPa, 255.799 MPa.

Conclusion. Vertical loading causes maximum stresses along the occlusal surface of the crown on the implant and low stresses in the abutment and implant. The inclined load significantly increases the stresses in the implant, abutment and ceramic crown (13, 11 and 2 times, respectively), shifting the maximum stresses to the contact area of the implant, abutment and the edge

of the crown. The magnitude of functional stresses in the implant, abutment and crown do not reach the strength limits of titanium and ceramics.

Keywords: implant; load; stress-strain state; three-dimensional mathematical modeling.

Введение Многолетний опыт использования дентальных имплантатов в качестве опор несъемных и съемных протетических конструкций выявил факты поломки как протезов, так и имплантатов, несмотря на высокую прочность используемых конструкционных материалов — титана и керамики [1, 2, 4] Это может быть связано: с перегрузкой конструкции на имплантатах вследствие неадекватного конструирования протезов с опорой на дентальные имплантаты; выбора конфигурации и числа опорных имплантатов; со сложными биомеханическими условиями функционирования имплантатов.

Цель работы — экспериментальное исследование напряженно-деформированного состояния конструкции «имплантат-абатмент-керамическая коронка» в условиях трехмерной математической модели.

Объекты и методы. В настоящее время наиболее информативным способом анализа напряженно-деформированного состояния объекта любого размера и конфигурации считается трехмерное математическое моделирование величины и распределения напряжений в каждой точке объекта, возникающих при приложении нагрузки [3, 5]. Как правило, моделируется вертикальное и наклонное направление нагрузки под разным углом к вертикальной оси объекта. Величина нагрузки соответствует естественному усилию при осуществлении функции.

Для анализа напряженно-деформированного состояния внутрикостного дентального имплантата (в сборке с абатментом и покрывающей коронкой или отдельно в упомянутых компонентах) проведено трехмерное математическое моделирование напряженно-деформированного состояния титанового имплантата с использованием программы SolidWorks при вертикальной и наклонной нагрузкой (под углом 45°) коронки на имплантате. Титановый имплантат с титановым абатментом и керамической коронкой размещался в сегменте нижней челюсти; длина и диаметр имплантата были 11 мм и 3 мм, толщина кортикальной кости 1,1 мм. Нагрузка соответствовала 150 Н. Размерные и физико-механические свойства модели соответствовали стандартным значениям: модуль упругости титана, керамики, кортикальной и пористой кости — 116000 МПа, 200000 МПа, 20500 МПа, 3500 МПа; коэффициент Пуассона — 0,32; 0,22; 0,32; 0,34 [1, 2].

Результаты. Вертикально направленная нагрузка 150 Н вызывала интегральные напряжения в сборной конструкции «имплантат-абатмент-керамическая коронка» с максимальной величиной 75,163 МПа (таблица 1). Эти напряжения локализовались по окклюзионной поверхности коронки. В керамической коронке указанные напряжения (75,163 МПа) с окклюзионной поверхности снижались до 39,944 МПа в верхней половине коронки; остальной объем коронки испытывал напряжения 4,728 МПа. В абатменте максимальные напряжения локализовались в шахте имплантата (26,826 МПа), а также по нижнему краю уступа абатмента (23,678 МПа). В самом имплантате максимальные напряжения величиной 19,975 МПа испытывает снаружи пришеенная часть, а также дно шахты имплантата (17,529 МПа).

Таблица 1 — Величина максимальных напряжений в титановом дентальном имплантате и покрывающей конструкции (МПа).

Область анализа	Вертикальная нагрузка	Наклонная нагрузка
Конструкция в сборке	75,163	302,193
Керамическая коронка	75,163	145,974
Абатмент	26,826	302,193
Имплантат	19,975	255,799

Наклонная нагрузка при той же величине значительно увеличивала напряжения в компонентах имплантата и изменяла картину распределения напряжений. Максимальные напряжения локализовались с щечной и язычной сторон конструкции на имплантате (соответственно вектору нагрузки). В сборной конструкции напряжения увеличивались в 4 раза (до 302,193 МПа), смещаясь к нижнему краю уступа абатмента; контакт абатмента и имплантата подвержен напряжениям 201,499 МПа. В искусственной коронке максимальные напряжения увеличивались в 2 раза (до 145,974 МПа), смещаясь в зону края коронки; выше края коронки и по окклюзионной поверхности напряжения составляли 98,898 МПа. В абатменте степень напряжений увеличивалась в 11 раз (302,193 МПа), причем они сохраняли локализацию — нижний край уступа абатмента. Другие зоны абатмента — уступ и в шахта имплантата испытывали напряжения 203,906 МПа. В самом имплантате под действием наклонной нагрузки напряжения увеличивались в 13 раз (255,799 МПа) и локализовались по краю платформы

Анализ напряженно-деформированного состояния внутрикостного дентального имплантата показал, что при вертикальной нагрузке максимальные напряжения в сборной конструкции регистрируются по окклюзионной поверхности керамической коронки и снижаются по величине в направлении абатмента и имплантата. Наклонная нагрузка значительно увеличивает напряжения в имплантате, абатменте и коронке. При этом максимальные напряжения смещаются в зоны: уступ абатмента; край коронки; платформа имплантата. Однако зарегистрированные напряжения далеки от пределов прочности конструкционных материалов — титана и керамики.

Заключение. Вертикальная нагрузка внутрикостного дентального имплантата вызывает максимальные напряжения по окклюзионной поверхности коронки на имплантате и невысокие напряжения в абатменте и имплантате (наиболее выраженные в шахте имплантата и снаружи шейки имплантата).

Наклонная нагрузка имплантата значительно увеличивает напряжения в имплантате, абатменте и керамической коронке (соответственно в 13, 11 и 2 раз), смещая максимальные напряжения в область контакта имплантата, абатмента и края коронки.

Величина функциональных напряжений в имплантате, абатменте и коронке не достигает пределов прочности титана и керамики.

Литература.

1. Новый подход к объемной реконструкции сложных дефектов альвеолярной кости / А. А. Мураев [и др.] // Современные технологии в медицине. — 2017 — Т. 9, № 2 — С. 37–45. doi: 10.17691/stm2017.9.2.04
2. Сравнительное исследование современных дентальных имплантатов: экспериментально-клинические и технологические аспекты: учеб. пособие / Е. Е. Олесов [и др.]. — М.: ИПК ФМБА России, 2018. — 24 с.
3. Экспериментальное моделирование функциональной нагрузки нижней челюсти при протезировании с опорой на имплантаты в неблагоприятных клинических условиях / Р. А. Розов [и др.] // Стоматология. — 2022. — Т. 101, N 6. — С. 28–34. doi: 10.17116/stomat202210106128
4. Design of dental implants at materials level: An overview. Part A / X. Jiang [et al.] // J. of Biomedical Materials Res. — 2020. — Vol. 108, N 8. — P. 1634–1661. doi: 10.1002/jbm.a.36931
5. Influence of implant length and associated parameters upon biomechanical forces in finite element analyses: A systematic review / L. Hingsammer [et al.] // Implant Dentistry. — 2019. — Vol. 28, N 3. — P. 296–305. doi: 10.1097/ID.0000000000000879

УДК 616.311-002-06: 616.314-77-089.843] — 085.849.19 + 544.525] — 035

ПРИМЕНЕНИЕ МЕТОДА ФОТОДИНАМИЧЕСКОЙ ТЕРАПИИ В КОМПЛЕКСНОМ ЛЕЧЕНИИ ПЕРИИМПЛАНТАЦИОННОГО МУКОЗИТА

Бобкова И. Л., Зиновенко О. Г., Кравчук И. В., Коваленко И. П.

*УО «Белорусский государственный медицинский университет»,
Институт повышения квалификации и переподготовки кадров
здравоохранения, кафедра терапевтической стоматологии,
г. Минск, Республика Беларусь*

Введение. Основная задача при лечении мукозита — устранение микробной биопленки. В рамках этиопатогенетической терапии целесообразно применение метода фотодинамической терапии (ФДТ).

Цель исследования — оценка эффективности применения ФДТ в комплексном лечении периимплантационного мукозита.

Объекты и методы. В исследовании приняли участие 40 пациентов с диагнозом: «Периимплантационный мукозит». У них была проанализирована ситуация 42 дентальных имплантатов с указанным поражением. Индексная оценка включала: 1) определение упрощенного индекса гигиены полости рта по J. C. Green, J. R. Vermillion; 2) определение модифицированного гингивального индекса периимплантационной зоны (GI) (Loe & Silness); 3) конусно-лучевую компьютерную томографию (КЛКТ). В основной группе проведено 3 процедуры ФДТ с интервалом в 7 дней. Фотосенсибилизаторы — «Хлорфиллипт» и «Фурацилин», источник лазерного излучения — излучатель с длинами волн $l_1 = (0,405 \pm 0,03)$ мкм, $l_2 = (0,650 \pm 0,03)$ мкм.

Результаты. Через 6 месяцев после окончания лечения в основной группе не зафиксировано ни одного случая воспаления периимплантационных тканей, в контрольной группе — у 20% пациентов. Через 1 год отсутствуют рентгенологические признаки периимплантита у 100% пациентов основной группы, у пациентов группы сравнения убыль костной ткани в пределах 1–2 мм выявлена у 2 пациентов в области 3 имплантатов.

Заключение. Применение ФДТ в составе комплексного лечения периимплантационного мукозита позволяет уменьшить содержание патогенной микрофлоры в десневой борозде вокруг дентального имплантата, уменьшить долю обострений, продлить период ремиссии заболевания и предотвратить развитие периимплантита.

Ключевые слова: периимплантационный мукозит; фотодинамическая терапия; периимплантит; комплексное лечение.

APPLICATION OF THE PHOTODYNAMIC THERAPY METHOD IN THE COMPLEX TREATMENT OF PERI-IMPLANTS MUCOSITIS

Bobkova I. L., Zinovenko O. G., Kravchuk I. V., Kovalenko I. P.

*Belarusian State Medical University, Institute of Advanced Training and
Retraining of Healthcare Personnel, Department of Therapeutic Dentistry,
Minsk, Republic of Belarus*

Introduction. The main task in the treatment of mucositis is the elimination of microbial biofilm. Within the framework of etiopathogenetic therapy, it is advisable to use the photodynamic therapy (PhDT) method.

The aim of the study was to evaluate the effectiveness of PhDT in the complex treatment of peri-implantation mucositis.

Objects and methods. The study involved 40 patients diagnosed with peri-implantation mucositis. They analyzed the situation of 42 dental implants with this lesion. The index score included: 1) determination of the simplified index of oral hygiene by J. C. Green, J. R. Vermillion; 2) determination of the modified gingival index of the periimplantation zone (GI) (Loe & Silness); 3) cone beam computed tomography (CBCT). In the main group, 3 PhDT procedures were performed with an interval of 7 days. Photosensitizers — "Chlorophyllipt" and "Furacilin", the source of laser radiation is an emitter with wavelengths $\lambda_1 = (0.405 \pm 0.03)$ microns, $\lambda_2 = (0.650 \pm 0.03)$ microns.

Results. 6 months after the end of treatment, no cases of inflammation of periimplantation tissues were recorded in the main group, and in the control group — in 20% of patients. After 1 year, there are no X-ray signs of peri-implantitis in 100% of patients in the main group, in patients of the comparison group, bone loss within 1–2 mm was detected in 2 patients in the area of 3 implants.

Conclusion. The use of PhDT as part of the complex treatment of peri-implantation mucositis makes it possible to reduce the content of pathogenic microflora in the gingival furrow around the dental implant, reduce the proportion of exacerbations, prolong the period of remission of the disease and prevent the development of peri-implantitis.

Keywords: peri-implantation mucositis; photodynamic therapy; peri-implantitis; complex treatment.

Введение. По данным литературы, периимплантационный мукозит развивается в 48–63% от общего числа фактов дентальной имплантации. Несмотря на то, что имплантация в последние годы отличается высоким уровнем успеха в раннем послеоперационном пе-

риоде, актуальной проблемой стоматологии остается возможность отдаленных осложнений, связанных, в первую очередь, с развитием воспаления тканей, окружающих остеоинтегрированный имплантат [4]. Без адекватного лечения мукозит в пятилетний срок переходит в периимплантит в 43 % наблюдений, наличие же поддерживающей терапии уменьшает его долю до 18 % [5]. Периимплантационный мукозит характеризуется развитием воспалительной реакции в тканях десны, окружающих имплантат. Ведущим клиническим признаком развития мукозита является кровоточивость десны в области имплантата. В абсолютном большинстве наблюдений этиологическим фактором развития периимплантационного мукозита является плохая и неудовлетворительная гигиена полости рта [4]. Фактически основной задачей врача-стоматолога при лечении пациента с мукозитом является максимальная элиминация патогенной микрофлоры. Известно, что наиболее эффективным методом борьбы с биопленкой является ее механическое разрушение, при этом возможности инструментальной обработки тканей вокруг имплантата весьма ограничены конструктивными особенностями протеза. Поэтому в рамках этиопатогенетической терапии периимплантационного мукозита целесообразным является применение метода фотодинамической терапии (ФДТ).

Метод фотодинамического воздействия основан на сочетании применения лазера определенной длинной волны и веществ, называемых фотосенсибилизаторами, которые, в свою очередь, обладают избирательной чувствительностью к излучению в определенном диапазоне с определенной длиной волны. Катализатором реакции между фотосенсибилизатором и длиной волны выступает кислород. При активации фотосенсибилизатора он переходит в синглетный кислород, способный поражать бактериальную клетку и инактивировать ее токсины [1]. По мере увеличения времени использования антимикробных средств в клинической практике патогенная микрофлора постепенно вырабатывает резистентность к ним. Такая резистентность не может быть реализована к антимикробному действию наиболее химически активного интермедиата — синглетного кислорода, генерируемого препаратами «Фурацилин» и «Хлорфиллипт», как фотосенсибилизаторами. Антимикробная эффективность метода зависит от вида и концентрации фотосенсибилизатора, длины волны лазера, а также формы и организации микроорганизмов, их локализации, вирулентности и титра. Научно доказана высокая активность данного метода в отношении взвешенных форм микроорганизмов и микробной биопленки [1, 3].

В качестве фотосенсибилизаторов чаще всего выступают соединения, спектр поглощения которых находится в видимой и ультрафиолетовой областях спектра. Они способны переходить в длительно существующее триплетное состояние после возбуждения светом. Наиболее распространенные сочетания фотосенсибилизатор/лазер следующие: «Хлорофиллипт» (20 % настойка листьев эвкалипта) — длина волны воздействующего излучения $\lambda_{\text{изл}} = 650$ нм; «Фурацилин» (производное нитрофурана) — длина волны воздействующего излучения $\lambda_{\text{изл}} = 405$ нм [2].

Основной функцией фотосенсибилизаторов является поглощение лазерного луча в видимом невооруженным глазом красном и синем спектре [2]. Для эффективного нивелирования патогенов плотность мощности лазерного излучения должна соответствовать 150–300 мВт/см². Время воздействия от 60 до 120 секунд.

Цель исследования — оценка эффективности применения метода фотодинамической терапии в комплексном лечении периимплантационного мукозита.

Объекты и методы. В исследовании приняли участие 40 пациентов, которым был поставлен с диагноз: «Периимплантационный мукозит». У них была проанализирована ситуация 42 дентальных имплантатов с указанным поражением. Пациенты были разделены на равные репрезентативные группы по полу и возрасту по 20 человек в каждой. Сроки эксплуатации ортопедических конструкций с опорой на дентальные имплантаты в обеих группах варьировали от 3 до 10 лет. Клиническое обследование включало сбор анамнеза, выяснение жалоб пациента, осмотр, оценку состояния гигиены полости рта, стабильности имплантата, состояния тканей периимплантационной области, применение лучевых методов исследования. Осмотр пациента включал внешний осмотр, исследование преддверия и собственно полости рта. Оценивали глубину преддверия, уровень прикрепления уздечек, цвет и увлажненность слизистых оболочек, вид прикуса и наличие/отсутствие травматической окклюзии и супраконтактов, состояние твердых тканей зубов, качество пломб и ортопедических конструкций (определяли зубную формулу), их соотношение с десневым краем, наличие над- и поддесневых зубных отложений.

Индексную оценку периодонтологического статуса проводили в последовательности: 1) определение упрощенного индекса гигиены полости рта (УИГ) по J. C. Green, J. R. Vermillion (1964); 2) определение модифицированного гингивального индекса периимплантационной зоны (GI) (Loe & Silness, 1963); 3) лучевые методы исследования.

Состояние десны в области ортопедических конструкций (искусственных коронок) с опорой на дентальные имплантаты оценивали с помощью десневого индекса Gingival Index (GI) — (Loe & Silness, 1963). У каждого имплантата обследовали четыре участка: вестибуло-дистальный десневой сосочек; вестибулярная краевая десна; вестибулярно-медиальный десневой сосочек; язычная (или небная) краевая десна. Для определения кровоточивости проводили пальпацию десны тупым инструментом и осторожное зондирование импланто-десневой борозды пластмассовым зондом. Оценка состояния десен проводили по 4-балльной шкале: 0 — нет воспаления, нет гиперемии, нет кровотечения; 1 — легкая гиперемия, легкий отек, нет кровоточивости; 2 — гиперемия, отек, кровоточивость при зондировании или пальпации; 3 — значительная гиперемия, отек, тенденция к спонтанному кровотечению, иногда — незначительные эрозии. Обследовали десну в области всех коронок с опорой на дентальные имплантаты. Результаты, полученные при определении индекса интерпретировали следующим образом: 0,1–1,0 — воспаление легкой степени тяжести; 1,1–2,0 — воспаление средней тяжести; 2,1 и более — воспаление тяжелой степени.

Использование лучевого метода исследования конусно-лучевой компьютерной томографии (КЛКТ) позволило подтвердить отсутствие убыли костной ткани вокруг имплантата и исключить развитие периимплантита.

В обеих группах комплекс лечебных мероприятий включал: мотивацию; обучение индивидуальной гигиене полости рта; проведение контролируемых чисток зубов с использованием индикаторов зубного налета; подбор индивидуальных средств и методов гигиены (зубных щеток, паст, флоссов, ершиков, ирригаторов, стимуляторов); профессиональную гигиену (с использованием воздушно-абразивных систем, Vector-системы). В основной группе проведено 3 процедуры ФДТ с интервалом в 7 дней. Предварительно изолировали рабочую область с помощью ватных валиков или системы OptraGate, эндодонтическим шприцем с травматичной иглой производили аппликацию 1% спиртового раствора препарата «Хлорофиллипт» в десневую борозду в области имплантата. Рекомендованное время аппликации — 5 минут. Лазерным излучением красного спектра (с длиной волны $0,65 \pm 0,02$ мкм и плотностью мощности 150–300 мВт/см²) сканировали по полям в проекции. Экспозиция на одно поле составляла 60 секунд. Затем на ту же анатомическую область выполняли аппликацию раствора фурацилина. Рекомендованное

время аппликации — 5 минут. Излучением светодиодного источника синей области спектра (с длиной волны $0,405 \pm 0,02$ мкм и плотностью мощности $150\text{--}300$ мВт/см²) сканировали промаркированные фурацилином патологические очаги тканей периодонта. Экспозиция на одно поле — 60 секунд. В качестве источника лазерного излучения использовали аппарат лазеротерапевтический «Жень-Шень-М» (Республика Беларусь), имеющий излучатель с длинами волн $I_1 = (0,405 \pm 0,03)$ мкм, $I_2 = (0,650 \pm 0,03)$ мкм и $I_3 = (0,780 \pm 0,03)$ мкм. Методика облучения: бесконтактная. Физические параметры: низкоинтенсивное лазерное излучение (НИЛИ) в красном диапазоне спектра ($0,650 \pm 0,03$ мкм, мощность — 40 мВт, плотность мощности $\sim 150\text{--}300$ мВт/см², экспозиция — 60 секунд. Низкоинтенсивное лазерное излучение (НИЛИ) в синем диапазоне спектра ($0,405 \pm 0,03$ мкм, мощность — 25 мВт, плотность мощности $\sim 150\text{--}300$ мВт/см², экспозиция — 60 секунд. Облучение проводили с вестибулярной и небной поверхности.

Результаты. До начала лечения в обеих группах значения индексов-показателей стоматологического статуса достоверно не отличались (ОНИ-S в общей выборке 1,67 (1,33–2,00), GI — 1,75 (1,5–1,9)). При осмотре через 5 и 10 дней уровень гигиены в группах статистически значимо не различался и был значимо лучше, чем при базовом осмотре. При завершении курса лечения во всех группах было зарегистрировано статистически значимое уменьшение воспаления десны. В основной группе состояние десны было значимо лучшим, чем в группе сравнения (GI — 1,04 (0,88–1,13) и 1,25 (0,92–1,42), соответственно, $p < 0,0001$). Через 10 дней показатели модифицированного гингивального индекса периимплантационной зоны в группах сравнения значимо не отличались и составляли 1,04 (0,88–1,13) и 1,07 (1,00–1,33), соответственно. В то же время осмотр, проведенный через 6 месяцев после окончания лечения выявил различную частоту рецидивов периимплантационного мукозита в группе сравнения. Так, в основной группе не зафиксировано ни одного факта воспаления периимплантационных тканей в течение указанного периода наблюдения. При этом в контрольной группе с жалобами на появление кровоточивости десны вокруг дентального имплантата обратились 20% (3) пациентов. Через 1 год после завершения лечения всем пациентам была назначена повторная КЛКТ, которая не выявляла рентгенологических признаков периимплантита. Анализ результатов лучевого обследования определил отсутствие рентгенологических признаков периимплантита у 100% пациентов основной группы, в то время как у пациентов груп-

пы сравнения убыль костной ткани в пределах 1–2 мм была выявлена у 2 пациентов в области 3 дентальных имплантатов.

Заключение. Применение ФДТ в составе комплексного лечения периимплантационного мукозита позволяет уменьшить содержание патогенной микрофлоры в десневой борозде вокруг дентального имплантата, уменьшить долю обострений, продлить период ремиссии заболевания и предотвратить развитие периимплантита.

Литература.

1. Кувшинов, А. В. Основные механизмы фотодинамической терапии. / А. В. Кувшинов, С. А. Наумович // Современная стоматология. — 2012. — № 1. — С. 18–22.
2. Курочкина, А. Ю. Классификации фотосенсибилизаторов антимикробной фотодинамической терапии заболеваний пародонта / А. Ю. Курочкина, В. Ю. Плавский, Н. А. Юдина // Мед. журн. — 2010. — Т. 32, № 2. — С. 131–133.
3. Регуляторная биологическая активность и эффективность лечебного действия низкоинтенсивного лазерного излучения и излучения сверхъярких светодиодов / В. А. Мостовников [и др.] // Лазерно-оптические технологии в биологии и медицине: материалы междунар. конф. — Минск, 2004. — Т. 1. — С. 62–72.
4. Частота развития воспалительных осложнений в периимплантных тканях по данным отдаленного клинического анализа / В. Н. Олесова [и др.] // Стоматолог. — 2017. — Т. 24, № 1. — С. 58–62.
5. Greenstein, G. Dental implants in the periodontal patient / G. Greenstein, J. Jr. Cavallaro, D. Tarnow // Dent. Clin. North Am. — 2010. — Vol. 54, N 1. — P. 113–128. doi: 10.1016/j.cden.2009.08.008

УДК 616.314-089.843

СОВРЕМЕННЫЕ ПРЕДСТАВЛЕНИЯ О СОХРАНЕНИИ ОБЪЕМА МЯГКИХ ТКАНЕЙ В ДОНОРСКИХ ОБЛАСТЯХ ПОСЛЕ ЗАБОРА СВОБОДНОГО СОЕДИНИТЕЛЬНОТКАННОГО ТРАНСПЛАНТАТА

Галяс А. И., Ашурко И. П., Тулуп Ю. О.

*ФГАОУ ВО «Первый московский государственный медицинский
университет им. И. М. Сеченова» Минздрава России, Институт
стоматологии им. Е. В. Боровского, кафедра хирургической
стоматологии, г. Москва, Российская Федерация*

Введение. В последние годы аутогенные соединительнотканые трансплантаты стали активно применяться для изменения фенотипа мягких тканей, окружающих дентальные имплантаты. По данным зарубежных и отечественных исследований одним из наиболее эффективных методов аугментации мягких тканей является использование аутогенных мягкотканых трансплантатов, в частности свободного соединительнотканного трансплантата. Многие клиницисты отмечают, что после забора свободного соединительнотканного трансплантата не происходит полного восстановления объема мягких тканей в донорской области, что уменьшает вероятность повторного забора трансплантата. Однако, вопрос ведения донорских областей после забора свободного соединительнотканного трансплантата (ССТ) с целью сохранения их объема остается до конца не изученным.

Цель работы — осуществить обзор специальной литературы о методах сохранения объема донорских областей после забора свободных соединительнотканых ауотрансплантатов.

Объекты и методы. Был проведен анализ доступных публикаций, в которых рассматриваются методы ведения различных донорских областей после забора свободного соединительнотканного трансплантата.

Результаты. В данном литературном обзоре рассмотрены методы ведения раневых поверхностей в различных донорских участках.

Заключение. На основании анализа данных специальной литературы сделано заключение о недостаточности фундаментальных и клинических исследований, посвященных сохранению объема мягких тканей в различных донорских областях после забора ССТ.

Ключевые слова: соединительнотканый трансплантат; донорские зоны; бугор верхней челюсти; твердое небо.

CURRENT CONCEPTS OF DONOR AREA MANAGEMENT AFTER FREE CONNECTIVE TISSUE GRAFT HARVESTING

Galyas A. I., Ashurko I. P., Tulup J. O.

*First Moscow State Medical University named by I. M. Sechenov, Institute
of Dentistry named by E. V. Borovsky, Department of Oral Surgery, Moscow,
Russian Federation*

Introduction. In recent years, autogenous connective tissue grafts have been actively used to change the phenotype of soft tissues that surround dental implants. According to foreign and domestic research, one of the most effective methods of soft tissue augmentation is the use of autogenous soft tissue grafts, in particular a free connective tissue graft. Many clinicians note that after the removal of a free connective tissue graft, there is no complete restoration of the volume of soft tissues in the donor area, which reduces the likelihood of repeated graft collection. However, the issue of management of the donor areas after connective tissue graft harvesting in order to preserve their volume remains incompletely understood.

The aim. To review the literature about the methods of preserving the volume of the donor areas after autograft harvesting.

Objects and methods. An analysis of available publications was carried out, which consider the methods of management of various donor areas after the collection of a free connective tissue graft.

Results. In this literature review the methods of wound surface management in different donor areas were considered.

Conclusion. Based on the analysis of data from the specialized literature, a conclusion was made about the insufficiency of fundamental and clinical studies devoted to the preservation of the volume of soft tissues in various donor areas after the removal of a free connective tissue graft.

Keywords: connective tissue graft; donor areas; maxillary tuberosity area; hard palate.

Введение. На сегодняшний день при проведении имплантологического лечения пациенты предъявляют все более высокие требования к получению не только функционального, но и эстетического результата. В связи с этим возрастает потребность в проведении реконструктивных операций на мягких тканях, окружающих дентальные имплантаты [3, 5]. По данным зарубежных и отечественных исследований одним из наиболее эффективных методов аугментации мягких тканей является использование аутогенных мягкотканых трансплантатов, в частности свободного соединительнотканного трансплантата (ССТ).

Основными донорскими областями для забора ССТ являются твердое небо и бугор верхней челюсти. Некоторые исследователи утверждают, что область бугра верхней челюсти является наиболее предпочтительной, так как качественные характеристики получаемого трансплантата превосходят аналогичные у трансплантатов из других донорских областей. При этом заживление раны в области бугра верхней челюсти протекает более комфортно для пациента [3]. Существует множество методов ведения раны в донорских областях после проведения забора аутотрансплантатов, например, использование фибрина, обогащенного тромбоцитами; применение биологического клея на основе цианоакрилата; использование желатиновых губок и других материалов, оптимизирующих процесс заживления [1, 2]. Однако использование данных материалов направлено, в первую очередь, на достижение послеоперационного комфорта для пациентов, купирование боли, уменьшение кровоточивости, оптимизацию сроков эпителизации. При этом многие клиницисты отмечают, что после забора ССТ не происходит полного восстановления объема мягких тканей в донорской области, что уменьшает вероятность повторного забора трансплантата [4].

Цель работы — осуществить обзор специальной литературы о методах сохранения объема донорских областей после забора свободных соединительнотканых аутотрансплантатов.

Объекты и методы. Был проведен анализ доступных публикаций, в которых рассматриваются методы ведения различных донорских областей после забора свободного соединительнотканного трансплантата.

Результаты. Свободный соединительнотканый трансплантат является «золотым стандартом» при различных реконструктивных операциях на периимплататных мягких тканях [3]. Область бугра верхней челюсти и латеральная часть твердого неба являются наиболее часто используемыми донорскими участками для забора ССТ. Адекватное ведение раны после забора аутогенного соединительнотканного трансплантата имеет решающее значение для заживления мягких тканей. Потенциальные осложнения при заживлении донорских участков могут включать: некроз; боль; чрезмерное кровотечение; длительный послеоперационный дискомфорт и присоединение вторичной инфекции. Были предложены различные методы ведения ран на твердом небе после забора аутогенных трансплантатов: использование защитных повязок; гемостатических материалов и биологических агентов, оптимизирующих заживление [2, 5].

В качестве альтернативы классическому зашиванию донорской раны на небе применяется тканевой клей на основе цианоакрилата. По данным систематического обзора Н. S. Vasma et al. (2023) данный тканевой клей может использоваться как отдельно, так и в комбинации с другими материалами, при этом наблюдается меньшая болезненность и послеоперационный дискомфорт в донорской зоне, а также снижается потребление пациентом анальгетиков. Однако необходимо заметить, что сам цианоакрилатный гель, обладая только барьерными свойствами, не может оказывать влияние на процесс эпителизации и имеет низкий гемостатический эффект [2]. Существует также метод ведения раны в донорской области с использованием полимерной мембраны, которая представляет собой мягкую, эластичную прозрачную пленку. Материал обладает высокой биостабильностью и биосовместимостью, устойчив к воздействию биологически активных жидкостей, обладает хорошей адгезией к ране, а также минимизирует травматизацию при приеме пищи. В качестве ограничения можно отметить, что мембрана обладает только защитными свойствами, при этом не влияет на процессы заживления расположенных под ней мягких тканей [1].

Использование богатого тромбоцитами фибрина в качестве материала для ведения раневой поверхности способно оптимизировать эпителизацию после забора аутотрансплантата и купировать боль в послеоперационном периоде. Более быстрая эпителизация раневой поверхности с использованием Platelet Rich Fibrin — плазма с высоким содержанием фибрина (PRF) может быть связана с усиленным ростом клеток, пролиферацией фибробластов, миофибробластов и синтезом коллагена I типа. К благоприятному заживлению раневой поверхности после забора соединительнотканного трансплантата в области неба приводит использование метода фибриобиомодуляции. Благодаря увеличению экспрессии и высвобождению эндогенных факторов роста, фибриобиомодуляция обеспечивает сокращение сроков реэпителизации донорских участков. Низкоинтенсивная микротоковая электротерапия также может способствовать заживлению ран после забора аутотрансплантата за счет оптимизации клеточной миграции и пролиферации клеток, а также выработки факторов роста.

Для закрытия донорской области могут быть использованы биосовместимые коллагеновые губки, которые оказывают благоприятное влияние на гемостаз, тем самым способствуя сокращению сроков заживлению и полной эпителизации за счет улучшения первоначальной

васкуляризации и образования новых фибриновых связей. Как можно заметить, большинство методов ведения донорских областей после забора ССТ направлены на купирование послеоперационной боли, отека и кровоточивости, а также на сокращение периода заживления. Однако в результате заживления раневых поверхностей вторичным натяжением, а также травматического воздействия при заборе ауто-трансплантата происходит уменьшение объема мягких тканей в донорской области [5]. Исследовательской группой L. Tavelli et al. (2022) был проведен анализ изменения толщины мягких тканей в области донорской области на твердом небе после забора ССТ. Было выявлено, что через 1 и 3 месяца определяется значительное уменьшение толщины мягких тканей в области забора трансплантата, но через 6 и 12 месяцев объемные изменения ослабевают. При этом полного восстановления объема мягких тканей в донорской области не происходит [4].

После анализа научных публикаций было установлено, что нет доступной информации о ведении донорского участка в области бугра верхней челюсти, так как в основном в специальной литературе представлены методы закрытия раневых поверхностей в области твердого неба. Также ранее не было проведено исследований по анализу объемных изменений в области донорской зоны бугра верхней челюсти и не описаны методы, позволяющие сохранить объем мягких тканей, как в области твердого неба, так и бугра верхней челюсти. Представляется интерес исследовать возможность сохранения объема мягких тканей в донорских областях после забора свободного соединительнотканного трансплантата.

Заключение. На основании анализа данных специальной литературы сделано заключение о недостаточности фундаментальных и клинических исследований, посвященных сохранению объема мягких тканей в различных донорских областях после забора ССТ.

Литература.

1. Клиническая оценка течения раневого процесса на слизистой оболочке полости рта при использовании полимерного трансплантата / Е. А. Дурново [и др.] // Современные проблемы науки и образования. — 2014. — № 6. — С. 1075–1075.

2. Patient-reported outcomes of palatal donor site healing using four different wound dressing modalities following free epithelialized mucosal grafts : a four-arm randomized controlled clinical trial / H. S. Basma [et al.] // J. of Periodontology. — 2023. — Vol. 94, N 1. — P. 88–97. doi: 10.1002/JPER.22-0172

3. Structural and histological differences between connective tissue grafts harvested from the lateral palatal mucosa or from the tuberosity area / I. Sanz-Martín [et al.] // *Clinical Oral Investigations*. — 2019. — Vol. 23, N 2. — P. 957–964. doi: 10.1007/s00784-018-2516-9

4. Three-dimensional volumetric analysis of the palatal donor site following soft tissue harvesting / L. Tavelli [et al.] // *International J. of Periodontics and Restorative Dent.* — 2022. — Vol. 42, N 3. — P. 393–399. doi: 10.11607/prd.5268

5. Wound healing dynamics, morbidity, and complications of palatal soft-tissue harvesting / L. Tavelli [et al.] // *Periodontology 2000*. — 2023. — Vol. 92, N 1. — P. 90–119. doi: 10.1111/prd.12466

УДК 616.314-089.843-74: [615.46:547.962.9]

ПРИМЕНЕНИЕ КОЛЛАГЕНОВЫХ МЕМБРАН ДЛЯ ЗАКРЫТИЯ ДЕФЕКТОВ СЛИЗИСТОЙ ОБОЛОЧКИ РТА В ЭКСПЕРИМЕНТЕ

Гостев М. С., Тимашев П. С., Клеванцова Т. С., Казумян С. В.

ФГАОУ ВО «Первый московский государственный медицинский университет им. И. М. Сеченова» Минздрава России, Институт стоматологии им. Е. В. Боровского, кафедра хирургической стоматологии, г. Москва, Российская Федерация

Введение. В настоящее время многие стоматологи часто сталкиваются с дефицитом прикрепленной кератинизированной десны, являющимся причиной периимплантита и рецессии десны. При этом одним из методов создания объема прикрепленной десны является применение материалов на основе коллагена.

Цель работы — повышение эффективности лечения пациентов с обширными операционными раневыми дефектами слизистой оболочки рта путем экспериментального обоснования применения разработанных коллагеновых мембран из бычьего ахиллова сухожилия.

Объекты и методы. Исследование биологических свойств разработанных мембран для устранения дефекта мягких тканей в полости рта с оценкой течения послеоперационного периода с последующим патогистологическим анализом биоматериалов.

В эксперименте использовали 12 половозрелых самцов кроликов породы «Советская шиншилла», весом 3–3,5 кг.

Результаты. В ходе патогистологического исследования в области фрагмента неба обнаружен значительно утолщенный многослойный плоский неороговевающий эпителий. Участки некроза эпителия не выявлены. В вестибулярной части челюсти в серии 1 были обнаружены признаки некротизации на некоторых участках эпителия, в серии 2 — эпителий с акантозом и пролиферацией базального слоя, в серии 3 выявлены обширные зоны некроза эпителия с проникновением некротического детрита и сопутствующего воспаления в дерму, в серии 4 — местами пролиферация базального слоя в эпителии.

Заключение. Экспериментальное исследование показало конкурентоспособность разработанных коллагеновых мембран на основе ахиллова сухожилия по сравнению с существующими аналогичными коллагеновыми матрицами.

Ключевые слова: персонализированная коллагеновая мембрана; бычье ахиллово сухожилие; раневой дефект слизистой оболочки рта.

USING OF COLLAGEN MEMBRANES FOR CLOSURE OF ORAL MUCOSA DEFECTS IN EXPERIMENT

Gostev M. S., Timashev P. S., Klevantsova T. S., Kazumyan S. V.

First Moscow State Medical University named by I. M. Sechenov, Institute of Dentistry named by E. V. Borovsky, Department of Oral Surgery, Moscow, Russian Federation

Introduction. Nowadays, many dentists often face a deficiency of the attached keratinized gingiva, which is the cause of periimplantitis and gingiva recessions. One of the methods of creating the volume of the attached gum is the use of collagen-based materials.

The aim. To improve the effectiveness of treatment of patients with extensive surgical wound defects of the oral mucosa by experimental substantiation of the using of the developed collagen membranes from bovine Achilles tendon.

Objects and methods. The biological properties of the developed membranes for the elimination of soft tissue defect in the oral cavity were studied with the assessment of the course of the postoperative period followed by histologic examination of the biomaterials.

Twelve sexually mature male rabbits weighing 3–3.5 kg of "Soviet Chinchilla" breed were used.

Results. During histological examination, a significantly thickened multilayer flat non-squamous epithelium was found in the area of the palate fragment. No areas of epithelial necrosis have been identified. In the vestibular part of the jaw in series 1, signs of necrotization were found in some areas of the epithelium, in series 2 — epithelium with acanthosis and proliferation of the basal layer, in series 3, extensive zones of epithelial necrosis with the penetration of necrotic detritus and concomitant inflammation into the dermis were revealed, in series 4 — proliferation in places the basal layer in the epithelium.

Conclusion. An experimental study has shown the competitiveness of the developed collagen membranes based on the Achilles tendon in comparison with existing similar collagen matrices.

Keywords: personalized collagen membrane; bovine achilles tendon; wound defect of the oral mucosa.

Введение. В современной стоматологической практике особое внимание уделяется состоянию прикрепленной кератинизированной десны в области зубов и дентальных имплантатов. Дефицит прикрепленной кератинизированной десны может быть причиной рецессии десны, периимплантита, причем риск развития послеоперационных осложнений варьирует в пределах от 20 до 80 % [1, 4, 5].

Наибольшее распространение для увеличения глубины преддверия полости рта и зоны прикрепленной кератинизированной десны получила вестибулопластика по Кларку, при которой раневая поверхность надкостницы заживает вторичным натяжением. Недостатком данной методики является наличие рубцовых изменений слизистой оболочки и образование соединительнотканых уплотнений в области оперативного вмешательства. Для закрытия послеоперационных ран в преддверии полости рта предложено также использовать материалы биологического (аутогенного, аллогенного, ксеногенного) происхождения в расчете на их биоинтеграцию [2, 3].

В Институте регенеративной медицины ФГАОУ ВО «Первый московский государственный медицинский университет им. И. М. Сеченова» Минздрава России, разработана новая коллагеновая мембрана, полученная из бычьего ахиллова сухожилия. Персонализация мембраны достигается за счет регулирования структуры материала, в частности, пористости и контроля инвазии в него окружающих тканей, степени сшивки коллагеновых волокон и регулирования сроков биодеградации в организме.

Цель работы — повышение эффективности лечения пациентов с обширными операционными раневыми дефектами слизистой оболочки рта путем экспериментального обоснования применения разработанных коллагеновых мембран из бычьего ахиллова сухожилия.

Объекты и методы. На базе центрального вивария ФГАОУ ВО «Первый московский государственный медицинский университет им. И. М. Сеченова» Минздрава России было проведено экспериментальное исследование на лабораторных животных (кроликах) ($n = 12$), с целью анализа биологических свойств разработанных мембран для устранения дефекта мягких тканей в полости рта. Кролики были разделены на 4 серии в зависимости от используемой мембраны для закрытия раневой поверхности: серия 1 — персонализированный коллаген без лактоферрина; серия 2 — персонализированный коллаген с лактоферрином; серия 3 — коллагеновый матрикс Mucograft

«Geistlich Pharma AG» (Швейцария) и серия 4 — контрольная, заживление в которой происходило без использования мембран.

Каждая серия состояла из 6 кроликов, у которых были выявлены 2 рабочие стороны: 1 сторона — контрольная, заживление проходило путем вторичного натяжения (твердое небо и дефект слизистой при операции — ограниченной вестибулопластики по Кларку), и 2 сторона — основная, заживление проходило в условиях имплантации мембран из персонализированного коллагена в области раневого дефекта и плотного подшивания мембран при проведении обеих операций.

Оценку регенерации проводили в процентах от общей площади дефекта с помощью измерения градуированным пародонтальным зондом, линейкой и штангенциркулем.

Послеоперационный контроль осуществляли на 3, 5, 7 и 14 сутки, которые являются наиболее информативными при получении данных о состоянии новообразованной соединительной ткани и механизме течения раневого процесса. Выведение каждого животного из эксперимента проводили на 14 сутки после операции по забору соединительнотканного аутотрансплантата и проведения вестибулопластики путем передозировки внутримышечного наркоза «Золетил» (15 мг/кг) и «Ксила» (0,6 мл/кг).

Полученные данные сопоставляли с помощью программ STATISTICA для IOS и Microsoft Office Excel 2019. Статистический анализ экспериментальных данных для патогистологического исследования проводили с использованием программного обеспечения GraphPad Prism 8.00 для Windows (GraphPad Software, США). Определяли средние значения, стандартные отклонения, медианы. Каждую выборку оценивали на нормальность распределения. Сравнения между группами и внутри групп в динамике осуществляли с помощью критерия Краскелла-Уоллиса и ANOVA. Статистически значимыми результаты считали при достоверности не менее 95 %.

Результаты. В послеоперационном периоде на 3 сутки в полости рта кроликов отмечали умеренный отек в области проведения вестибулопластики, отек в области твердого неба в серии 2 был незначительным и составил 1 ± 0 баллов в отличие от контрольной серии — 2 ± 0 баллов ($p=0,001$), где также отмечали выраженную гиперемию слизистой в области твердого неба — $2 \pm 0,6$ баллов ($p=0,001$).

На 5 сутки в полости рта экспериментальных животных гиперемия слизистой оболочки преддверия в серии 2 составила $0,8 \pm 0,4$ баллов ($p=0,001$), а в серии 1 — $1,8 \pm 0,8$ баллов ($p=0,08$).

На 7 сутки гиперемия слизистой оболочки твердого неба в серии 1 составила $0,5 \pm 0,6$ баллов ($p=0,001$), а в серии 3— $0,5 \pm 0,5$ ($p=0,08$).

На 14 сутки регенерация послеоперационной раны имела место в полном объеме в группе с использованием мембраны с лактоферрином в зоне проведения вестибулопластики ($p=0,001$).

По результатам проведенного патогистологического исследования отмечали формирование новых зрелых мягких тканей в более полном объеме с вестибулярной стороны и на твердом небе при применении коллагеновых мембран, однако в при использовании персонализированного коллагена и персонализированного коллагена с лактоферрином плотность на единицу площади вновь образованных кровеносных сосудов была значительно выше, чем при применении мембраны Mucograft, что косвенно свидетельствует о качестве регенерата и может гарантировать сохранение объема тканей в отдаленном послеоперационном периоде.

Заключение. Проведенное экспериментальное исследование показало конкурентоспособность разработанных коллагеновых мембран на основе ахиллова сухожилия по сравнению с существующими аналогичными коллагеновыми матрицами. Клинически не было получено существенных статистически значимых различий между разработанными мембранами, контрольной матрицей и заживлением вторичным заживлением.

Литература.

1. Баулин, И. М. Экспериментальное исследование коллагеновой матрицы для увеличения объема десны с использованием 3D-моделирования / И. М. Баулин, В. А. Бадалян, А. Н. Ряховский // *Стоматология*. — 2015. — Т. 94, № 5. — С. 8—10. doi: 10.17116/stomat20159458-10

2. Тарасенко, С. В. Обзор методик и материалов, используемых для увеличения объема десны / С. В. Тарасенко, С. В. Загорский // *Клиническая практика*. — 2019. — Т. 10, № 1. — С. 57—62. doi: 10.17816/clinpract10157-62

3. Тарасенко, С. В. Сравнительная характеристика применения аутогенных и ксеногенных материалов для аугментации десны / С. В. Тарасенко, С. В. Загорский, Е. Ю. Дьячкова // *Российская стоматология*. — 2019. — Т. 12, № 1. — С. 42—46. doi: 10.17116/rosstomat20191201142

4. Complications in the use of deepithelialized free gingival graft vs. connective tissue graft: a one-year randomized clinical trial / S. Ripoll [et al.] // *Int. J. Environ. Res. Public Health*. — 2021. — Vol. 18, N 9. — P. 4504. doi: 10.3390/ijerph18094504

5. Ku, J. Vestibuloplasty covering titanium mesh with grafted free gingiva on anterior mandible: technical report and rationale / J. Ku, D. Leem // *J. Korean Assoc. Oral Maxillofac. Surg.* — 2019. — Vol. 45, N 6. — P. 369—373. doi: 10.5125/jkaoms.2019.45.6.369

УДК 616.31-085

ИССЛЕДОВАНИЕ ВЛИЯНИЯ ВИТАМИНА D₃ НА ОСТЕОИНТЕГРАЦИЮ ДЕНТАЛЬНЫХ ИМПЛАНТАТОВ: ЭКСПЕРИМЕНТАЛЬНОЕ ПИЛОТНОЕ ИССЛЕДОВАНИЕ

Дьячкова Е. Ю., Петухова М. М., Жильков Ю. А.

ФГАОУ ВО «Первый московский государственный медицинский университет им. И. М. Сеченова» Минздрава России, Институт стоматологии им. Е. В. Боровского, кафедра хирургической стоматологии, г. Москва, Российская Федерация

Введение. Метод дентальной имплантации активно используется в настоящее время для восстановления зубных рядов при адентии в результате нарушения минерального обмена. Ключевым фактором в данных ситуациях является дефицит витамина D₃. Одним из факторов, определяющих успешность дентальной имплантации является плотность кости в зоне установки имплантата. Известно, что у пациентов с нарушением минерального обмена данный показатель снижается.

Цель — исследование состояния кости в процессе остеоинтеграции дентальных имплантатов при недостатке витамина D₃.

Объекты и методы. 6 кроликам установили имплантаты в области удаленного нижнего первого резца после создания у животных состояния дефицита витамина D₃. Контрольные осмотры проводили на 3, 5, 7, 30 сутки. На 90 сутки все животные были выведены из эксперимента. Забор костного блока осуществляли в пределах установленного дентального имплантата с захватом интактного участка и области соседнего зуба с последующим морфометрическим анализом.

Результаты. У кроликов сохранилась способность к регенерации костной ткани и остеоинтеграции дентальных имплантатов. При этом было зарегистрировано снижение количества вовлеченных в построение костной ткани клеток — остеоцитов — в регенерате (40±7%) по сравнению с материнской костью сразу после имплантации до начала регенерации.

Заключение. Проведенное исследование выявило наличие потенциальной связи дефицита витамина D₃ и процесса остеоинтеграции дентальных имплантатов.

Ключевые слова: дентальная имплантация; дефицит витамина D₃; регенерация кости; костный дефект.

INVESTIGATING THE EFFECT OF VITAMIN D3 ON OSSEOINTEGRATION OF DENTAL IMPLANTS: AN EXPERIMENTAL PILOT STUDY

Diachkova E. Yu., Petukhova M. M., Zhilkov Yu. A.

*First Moscow State Medical University named by I. M. Sechenov, Institute
of Dentistry named by E. V. Borovsky, Department of Oral Surgery, Moscow,
Russian Federation*

Introduction. The dental implantation method is currently actively used to restore dentition in adentia as a result of impaired mineral metabolism. A key factor in these situations is vitamin D3 deficiency. One of the factors determining the success of implantation is the bone density in the implant placement area. It is known that in patients with impaired mineral metabolism, this indicator decreases.

Aim to study the condition of the bone during the process of osseointegration of dental implants with vitamin D₃ imbalance.

Objectives and methods. 6 rabbits received implants in the area of the removed lower first incisor after creating a state of vitamin D3 deficiency in the animals. Control examinations were carried out on days 3, 5, 7, 30; on day 90, all animals were removed from the experiment. A bone block was collected within the installed dental implant, capturing the intact area and the area of the adjacent tooth, followed by morphometry analysis.

Results. Rabbits retained the ability to regenerate bone tissue and Osseo integrate dental implants, however, a decrease in the number of cells involved in the construction of bone tissue — osteocytes — was recorded in the regenerate (40±7%) compared to the maternal bone immediately after implantation before the start of regeneration.

Conclusion. Deficiency of vitamin D3 and the process of osseointegration are interrelated.

Keywords: dental implantation; vitamin D3 deficiency; bone regeneration; bone defect.

Введение. Метод дентальной имплантации активно используется в настоящее время для восстановления зубных рядов при адентии в результате нарушения минерального обмена. Ключевым фактором в данных ситуациях является дефицит витамина D₃ [3]. Успешная имплантация оценивается несколькими критериями, один из которых — остеоинтеграция, зависящая от многих факторов. Так одним из них является плотность кости в области установки имплантата [4, 5]. У пациентов с нарушением минерального обмена данный показатель снижается, в связи с чем дентальная имплантация имеет менее успешные результаты [1, 2].

Цель работы — исследование взаимосвязи дефицита витамина D₃ и остеоинтеграции дентальных имплантатов.

Объекты и методы. Для исследования процесса остеоинтеграции при дефиците витамина D₃ в качестве биологической модели использовали кроликов породы «Шиншилла советская» (6 половозрелых самцов). У лабораторных животных создавали дефицит витамина D₃ в организме в течение месяца до операции и в последующем послеоперационном периоде (помещали в отдельное помещение без наличия естественного освещения, переводили на витамин D-дефицитную диету). Наличие дефицита было подтверждено с помощью биохимического анализа крови.

Под воздействием общего обезболивания и местной инфильтрационной анестезии кроликам удаляли нижний резец справа (4.1) с последующим формированием ложа под имплантат с помощью физиодиспенсера. После этого проводили формирование ложа и установку имплантата Alpha Bio 3,75*8 мм.

Послеоперационный период включал медикаментозное лечение: антибиотикопрофилактика и обезболивающая терапия. Также проводили контрольные осмотры на 3, 5, 7, 30 и 90 сутки. При этом оценивали отек, гиперемию и состояние швов. На 90 сутки проводили выведение животных из эксперимента с помощью передозировки лекарственного средства, используемого для внутривенного наркоза. У животных забирался некропат — костные блоки в зоне дентальной имплантации совместно с соседним нижним резцом (3.1).

Перед проведением самого эксперимента создавали модель, описывающую состояние «до начала регенерации» — проводили установку имплантатов в некропаты челюстей кроликов, выведенных из другого эксперимента (не затрагивающего минеральный обмен животных).

На шлифах всех препаратов с помощью морфометрического анализа исследовали соотношение периметра кости в зоне контакта к поверхности имплантата (BIC) и относительное количества остеоцитов (N.Ot), вовлеченных в регенеративный процесс и расположенных между витками резьбы имплантата.

По результатам исследования статистически значимыми считали различия при уровне статистической значимости (α) или вероятности ошибки отклонения от нулевой гипотезы менее 5% ($p < 0,05$).

Результаты. Оценка отека и гиперемии по 3 — бальной шкале показала умеренное проявление на 3 сутки (отек составил $1,67 \pm 0,52$, гиперемия $1,33 \pm 0,52$). Однако к 7 суткам данные показатели были равны 0 ($p < 0,05$).

При морфометрическом анализе результат ВИС составил $(40\pm 7)\%$ по причине образования новой кости между витками имплантатов и был статистически значимым ($p=0,004$). До начала регенерации ВИС составлял $(18\pm 6)\%$ и после 3 месяцев — $(58\pm 13)\%$.

Результаты N.От. соответствовали данным показателям: через 3 месяца $(12\pm 2)\times 10^3$ клеток в 1 мм^2 , а до начала регенерации — $(20\pm 2)\times 10^3$ клеток в 1 мм^2 . Разница была статистически значимой и составила $(8\pm 1)\times 10^3$ клеток в 1 мм^2 ($p<0,001$). В процентном отношении снижение уровня остеоцитов в регенерате составило $(40\pm 7)\%$. На патогистологических срезах, полученных от кроликов с дефицитом витамина D_3 , не было отмечено отличий в самой структуре кости.

Таким образом, данные отображают сохранение способности кости к регенерации у D_3 -дефицитных кроликов. Однако количество клеток, задействованных в процессе построения новой костной ткани, снижалось, что было связано с уменьшением относительного количества остеоцитов в регенерате на $(40\pm 7)\%$ по сравнению с материнской костью сразу после имплантации до начала регенерации.

Заключение. Данное исследование подтверждает взаимосвязь дефицита витамина D_3 и процесса остеоинтеграции: регенерация сохраняется у D_3 -дефицитных кроликов, однако процесс замедляется из-за меньшего количества задействованных клеток. Таким образом, срок потенциальной зубочелюстной реабилитации увеличивается.

Литература.

1. Does vitamin D have an effect on osseointegration of dental implants? A systematic review / J. G. Salari Werny [et al.] // International J. of Implant Dent. — 2022. — Vol. 8, N 1 — P. 16. doi: 10.1186/s40729-022-00414-6
2. Kwiatek, J. Impact of the 25-Hydroxycholecalciferol concentration and vitamin D deficiency treatment on changes in the bone level at the implant site during the process of osseointegration: A prospective, randomized, controlled clinical trial / J. Kwiatek, A. Jaroń, G. Trybek // J. of Clinical Medicine. — 2021. — Vol. 10, N 3. — P. 526. doi: 10.3390/jcm10030526
3. Marcucci, G. Rare causes of osteoporosis. Clinical cases in mineral and bone metabolism / G. Marcucci, M. L. Brandi // Journal of the Italian Society of Osteoporosis, Mineral Metabolism, and Skeletal Diseases. — 2015 — Vol. 12, N 2. — P. 151–156. doi: 10.11138/ccmbm/2015.12.2.151
4. The effect of vitamin D3 on the osteointegration of dental implants / G. Trybek [et al.] // Balt. J. Health Phys. Act. — 2018. — Vol. 10, N 4. — P. 25–33. doi: 10.29359/VJHPA.10.4.02
5. The relationship between low serum vitamin D level and early dental implant failure: A systematic review / A. L. Alsulaimani [et al.] // Cureus. — 2022. — Vol. 14, N 1. — P. e21264. doi: 10.7759/cureus.21264

УДК 616.314-089.843-74: [615.46: 547.962.9]

ЭФФЕКТИВНОСТЬ ОСТЕОПЛАСТИЧЕСКОГО МАТЕРИАЛА НА ОСНОВЕ ГРАНУЛ ОКТАКАЛЬЦИЕВОГО ФОСФАТА

Казарян А. А., Гор И. А.

ФГАОУ ВО «Первый московский государственный медицинский университет им. И. М. Сеченова» Минздрава России, Институт стоматологии им. Е. В. Боровского, кафедра хирургической стоматологии, г. Москва, Российская Федерация

Цель работы — оценить эффективности применения остеопластического материала на основе гранул октакальциевого фосфата с дезоксирибонуклейново кислотным (ДНК) фактором роста.

Объекты и методы. Было обследовано 10 пациентов с хроническим периодонтитом диагноз по МКБ-10 — K04.5 вне стадии обострения, которым было показано проведение операции удаления зуба с последующей аугментацией лунки.

На этапе планирования лечения пациентам проводили компьютерную томографию челюстей для оценки состояния периапикальных тканей и определения параметров альвеолярного отростка. В послеоперационном периоде компьютерную томографию проводили через 6 месяцев после аугментации лунки для оценки состояния костных структур.

Обследование проводили перед имплантацией через 6 месяцев (после операции аугментации лунки) осуществляли забор патогистологического материала, который направляли на патогистологическое исследование.

Результаты. Исследуемый биоптат фрагмента кости состоял из трабекул костной ткани смешанного строения, соединительной ткани с разной упорядоченностью коллагеновых волокон и остеопластического материала на основе гранул октакальциевого фосфата с ДНК-фактором роста. Всего было прооперировано 10 пациентов послеоперационных осложнений не выявлено ни у одного из них.

Заключение. Таким образом можно сделать вывод, что остеопластический материал на основе гранул октакальциевого фосфата может быть использован при выполнении операции аугментации лунки.

Ключевые слова: октакальциевый фосфат; аугментация; коллагеновая губка; шовный материал.

CLINICAL EFFECTIVENESS OF OSTEOPLASTIC MATERIAL BASED ON OCTACALCIUM PHOSPHATE GRANULES

Kazaryan A. A., Gor I. A.

*First Moscow State Medical University named by I. M. Sechenov, Institute
of Dentistry named by E. V. Borovsky, Department of Oral Surgery, Moscow,
Russian Federation*

The aim — is to evaluate the effectiveness of using osteoplastic material based on octacalcium phosphate granules with DNA growth factor.

Objects and methods. 10 patients with chronic periodontitis diagnosed according to ICD 10 K04.5 outside the acute stage, who were indicated for tooth extraction followed by socket augmentation.

At the treatment planning stage, patients underwent computed tomography of the jaws to assess the condition of the periapical tissues and determine the parameters of the alveolar process. In the postoperative period, computed tomography was performed 6 months after the socket augmentation surgery to assess the condition of the bone structures.

The examination was performed before implantation 6 months later (after the operation of augmentation of the well), pathohistological material was taken, which was sent for pathohistological examination.

Results. The biopsy of the bone fragment under study consisted of trabeculae of bone tissue of mixed structure, connective tissue with different ordering of collagen fibers and osteoplastic material based on granules of octacalcium phosphate with DNA growth factor. A total of 10 patients were operated on, none of them had postoperative complications.

Conclusion. Thus, we can conclude that osteoplastic material based on octacalcium phosphate granules can be used when performing socket augmentation surgery.

Keywords: octacalcium phosphate; augmentation; collagen sponge; suture material.

Введение. В современной стоматологической практике часто встречается такое явление, как атрофия (истончение) костной ткани [2, 4].

При этом известно, что остеопластические материалы имеют ряд свойств, позволяющих им выполнять свою основную функцию — становиться основой для формирования собственной костной ткани человека.

Остеопластические материалы подразделяют на четыре основные группы: аутогенные (донор — пациент); аллогенные (донор — другой

человек); ксеногенные (донор — животное); синтетические (производимые из различных материалов, как правило, на основе солей кальция, искусственным путем).

Одним из современных материалов является использование низкотемпературной кальцийфосфатной керамики, максимально соответствующей составу нативной кости, в частности апатитоподобного гидроксипатита (ГАП) и его возможных предшественников дикальцийфосфата (ДКФ) и октакальцийфосфата (ОКФ) [5]. В первую очередь, к этой группе материалов относится ОКФ, который, в отличие от других аналогов, обладает высокой скоростью резорбции и значительным остеоиндуктивным потенциалом.

В стоматологической практике для заполнения дефектов, которые могут иметь место после удаления зубов, используется большое число биологических и синтетических средств, позволяющих оптимизировать регенерацию костной ткани. После удаления зуба неизбежно происходит трехмерная резорбция альвеолярного отростка/части челюсти, даже, несмотря на проведение хирургических манипуляций [3]. В связи с этим возникает стойкая резорбция костной ткани, которую необходимо восполнять остеопластическими материалами, способствующим в дальнейшем формированию костной ткани на месте дефекта.

Цель работы — оценить эффективности применения остеопластического материала на основе гранул октакальциевого фосфата с ДНК-фактором роста.

Объекты и методы. На кафедре хирургической стоматологии Института стоматологии имени Е. В. Боровского ФГАОУ ВО «Первый МГМУ им. И. М. Сеченова» Минздрава России было обследовано 10 пациентов с хроническим периодонтитом (диагноз по МКБ-10 — K04.5 вне стадии обострения, которым было показано проведение операции удаления зуба с последующей аугментацией лунки.

На этапе планирования лечения пациентам проводили компьютерную томографию (КТ) челюстей для оценки состояния периапикальных тканей и определения параметров альвеолярного отростка. В послеоперационный период КТ выполняли через 6 месяцев после проведения операции аугментации лунки для оценки состояния костных структур.

Под проводниковой анестезией Sol. Lidocaine 4% — 2 мл и эпинефрина 0,025 была выполнена операция удаления зуба щадящим методом с помощью фрагментации зуба. Был проведен тщательный

кюретаж лунки и подготовка остеопластического материала на основе гранул ОКФ к внесению в лунку (в алюминиевой чаше осуществлено смешивание 1 г остеопластического материала с физическим раствором). Затем проводилась операция — аугментация лунки. Последнюю закрывали коллагеновой губкой, которую фиксировали швами Vicryl 4.0.

На этапе установки детального имплантата (через 6 месяцев после проведения операции аугментации лунки) осуществляли забор патогистологического материала. Для этого в зоне планируемой имплантации использовали сверло-трепа Osstem диаметром 2 мм, которым проводили забор фрагмента костной ткани. До обработки забранный материал сохраняли в 10 % растворе нейтрального формалина. Костный фрагмент направляли на патогистологическое исследование. Микропрепараты окрашивали гематоксилином и эозином, трихром по Маллори. Готовые микропрепараты исследовали при помощи световой микроскопии.

Результаты. При патогистологическом анализе было определено следующее. Исследуемый биоптат фрагмента челюсти состоял из трабекул костной ткани смешанного строения, соединительной ткани с разной упорядоченностью коллагеновых волокон и остеопластического материала на основе гранул октакальциевого фосфата с ДНК-фактором роста. Соединительная ткань составляла 33,07 % от общей его площади. Количество остаточных частиц ОКФ варьировало в пределах $31,2 \pm 2,5$ %.

В работе Ф. Ф. Лосев и соавт. (2021) был проведен сравнительный анализ различных остеопластических материалов, в группе ОКФ исследователем было зафиксировано, что одной из основных особенностей является его зубчатая поверхность [1].

Заключение. Таким образом, можно сделать вывод, что остеопластический материал на основе гранул октакальциевого фосфата может быть использован при выполнении операции аугментации лунки. Именно остеопластический материал позволяет восстановить и оптимизировать регенерацию костной ткани при операциях удаления зуба. Важным фактором является то, что материал на основе ОКФ имеет определенную поверхностную структуру, состоящую из пластинок толщиной 0,5 мкм, шириной 10 мкм и длиной до 30 мкм, что способствует увеличению площади поверхности материала.

Литература.

1. Сравнительное исследование остеопластических потенций керамики на основе трикальций — и октакальциевого фосфата *in vivo* / Ф. Ф. Лосев [и др.] // *Материаловедение*. — 2021. — № 8. — С. 31–41.
2. 3D printing of inorganicbiopolymer composites for bone regeneration / D. Van der Heide [et al.] // *Biofabrication*. — 2022. — Vol. 14, N 4. — P. 4026–4034. doi: 10.1088/17585090
3. Alveolar ridge sockets preservation with bone grafting-review / Jr. S. Allegrini [et al.] // *Ann. Acad. Med. Stetin*. — 2008. — Vol. 54, N 1. — P. 70–81.
4. Bioactive hydrogels for bone regeneration / X. Bai [et al.] // *Bioact. Mater.* — 2018. — Vol. 4, N 3. — P. 401417. doi: 10.1016/j.bioactmat.2018.05.006
5. The controlled resorption of porous alpha-tricalcium phosphate using a hydroxypropylcellulose coating / M. Kitamura [et al.] // *J. Mater. Sci. Mater. Med.* — 2004. — Vol. 15, N 10. — P. 1153–1158. doi: 10.1023/B:JMSM.0000046399.40310.47

УДК 612.311: 6 16.314-089.843

ИМПЛАНТАЦИОННОЕ МОДЕЛИРОВАНИЕ ЖЕВАТЕЛЬНОЙ НАГРУЗКИ ДЛЯ ОПРЕДЕЛЕНИЯ МИКРОЗАЗОРА МЕЖДУ ИМПЛАНТАТОМ И АБАТМЕНТОМ

Кирсанова В. В.¹, Фурцев Т. В.¹, Лукин Р. С.²

¹ФГБОУ ВО «Красноярский государственный медицинский университет
им. проф. В. Ф. Войно-Ясенецкого» Минздрава России, кафедра
ортопедической стоматологии; ²ФГАОУ ВО «Сибирский федеральный
университет», кафедра конструкторско-технологического обеспечения
машиностроительных производств,
г. Красноярск, Российская Федерация

Введение. Известно о влиянии на убыль костной ткани вокруг имплантата размера микрозазора, от которого напрямую зависит степень его обсеменения микроорганизмами, участвующими в развитии периимплантита. На величину же микрозазора может повлиять выбор супраструктуры. Из их большого числа имеются как оригинальные, так и неоригинальные, обладающие всеми необходимыми сертификатами. Вопрос их применения весьма актуален для современной стоматологии.

Цель работы — сравнить размеры микрозазора в соединении имплантатов с оригинальным и неоригинальным абатментом при действии жевательной нагрузки.

Объекты и методы. В эксперименте участвовали дентальные имплантаты и стандартные абатменты BioHorizons Tapered Internal, Straumann BL, Nobel Biocare CC, а также неоригинальные абатменты ADM Dental. Для математических моделей была задана нагрузка в 150 Н, при которой измеряли величину микрозазора. Для статистической обработки результатов использовался пакет программ DTW.

Результаты. Максимальный микрозазор наблюдали в системе BioHorizons с оригинальным абатментом (4,4 мкм), как и у Nobel (1,3 мкм). У Straumann максимальный микрозазор был получен с неоригинальным абатментом (0,8 мкм).

Заключение. В результате эксперимента выявлено, что при моделировании жевательной нагрузки величина микрозазора с оригинальным абатментом может быть, как больше, так и меньше, чем с неоригинальным. При этом более выраженное влияние оказывает не выбор супраструктуры, а особенности имплантационной системы. Таким

образом, неоригинальные абатменты также могут применяться в клинической практике.

Ключевые слова: микрозазор; соединение имплантат-абатмент; неоригинальный абатмент; жевательная нагрузка; имитационное моделирование.

SIMULATION MODELING OF CHEWING LOAD FOR DETERMINATION OF THE MICROGAP BETWEEN THE IMPLANT AND ABUTMENT

Kirsanova V. V.¹, Furtsev T. V.¹, Lukin R. S.²

*¹Krasnoyarsk State Medical University, named
by prof. V. F. Voino-Yasenetsky, Department of Orthopedic Dentistry;
²Siberian Federal University, Department of Design and Technological support
of machine-building industries, Krasnoyarsk, Russian Federation*

Introduction. It is known that the size of the microgap has an effect on the loss of bone tissue around the implant. The degree of gap contamination with microorganisms involved in the development of peri-implantitis directly depends on the microgap size. It also can be affected by the choice of superstructure, among which there are both original and non-original ones, which have all the necessary certificates. The issue of their use is relevant for modern dentistry.

The aim is to compare the size of the microgap in the connection of implants with the original and non-original abutment under the lateral load.

Objects and methods. The experiment involved implants and standard abutments by BioHorizons Tapered Internal, Straumann BL, Nobel Biocare CC, and also non-original ADM Dental abutments. For mathematical models, a load of 150 N was applied, at which the microgap value was measured. The DTW application software package was used for statistical processing of the results.

Results. The maximum microgap was observed in the BioHorizons system with the original abutment (4.4 μm), the same for the Nobel (1.3 μm). At the Straumann, the maximum microgap was obtained with a non-original abutment (0.8 μm).

Conclusion. As a result of the experiment, it was revealed that the size of the microgap with the original abutment can be either larger or smaller than with a non-original one. In this case, it is not the choice of superstructure that

has a greater influence, but the features of the implantation system. Thus, non-original abutments can also be used in clinical practice.

Keywords: microgap; implant-abutment connection; non-original abutment; chewing load; simulation modeling.

Введение. Убыль костной ткани вокруг установленного имплантата — это проблема, вызывающая острый интерес у исследователей. Известно, что на убыль кортикальной кости могут влиять как внешние факторы (окклюзионная перегрузка, несостоявшаяся костная пластика, вредные привычки пациента), так и внутренние особенности имплантационных систем (тип соединения, ширина микрозазора, переключение платформ) [5]. При этом доказано, что величина зазора между имплантатом и абатментом напрямую влияет на степень обсеменения соединения микроорганизмами, которые также участвуют в одном из механизмов развития периимплантита [1]. Если брать во внимание клиническую значимость микрозазора, то необходимо отметить, что на его величину может повлиять выбор самой супраструктуры, ведь на сегодняшний день стоматологический рынок представлен не только оригинальными составляющими, но и неоригинальными, которые имеют все необходимые сертификаты для использования их в практике врачей-стоматологов. Поэтому вопрос их использования остается актуальным для современной стоматологии.

Цель исследования — сравнить размеры микрозазора в соединении имплантатов с оригинальным и неоригинальным абатментом при действии жевательной нагрузки.

Объекты и методы. В эксперименте участвовали имплантаты и стандартные абатменты имплантационных систем BioHorizons Tapered Internal, Straumann BL, Nobel Biocare CC, а также неоригинальные абатменты фирмы ADM Dental. Выбор имплантационных систем был основан на различиях в материалах, а также градусе конусности соединения.

Для вычислительного эксперимента вручную измеряли геометрию образцов, использовали известные физические величины материала образцов и костной ткани [2, 4]. Измерения проводили методом конечных элементов в трехмерной постановке (модуль Mechanical, программа ANSYS Workbench). Усилие затяжки винта соответствовало рекомендациями производителя: 35 Н·см для Straumann и Nobel, 30 Н·см для BioHorizons. Для математических моделей была задана нагрузка в 150 Н, это минимальная условная величина нагрузки, которую испытывают зубы во время жевания [2, 3]. Нагрузка была приложена на

высоте 11 мм от точки опоры (то есть кортикальной кости) имплантата под углом 30° к его оси в соответствии с рекомендациями для испытания усталостной прочности имплантатов по ISO 14801 [3]. В ходе эксперимента запускали 100 циклов нагрузки с нуля.

Для статистической обработки использовался пакет прикладных программ DTW (Dynamic Time Warping). Уровень значимости p рассчитывали перестановочным тестом, где p — это доля перестановок, при которых расстояние между выборками больше или равно наблюдаемому расстоянию. Критический уровень принимали равным 0,05.

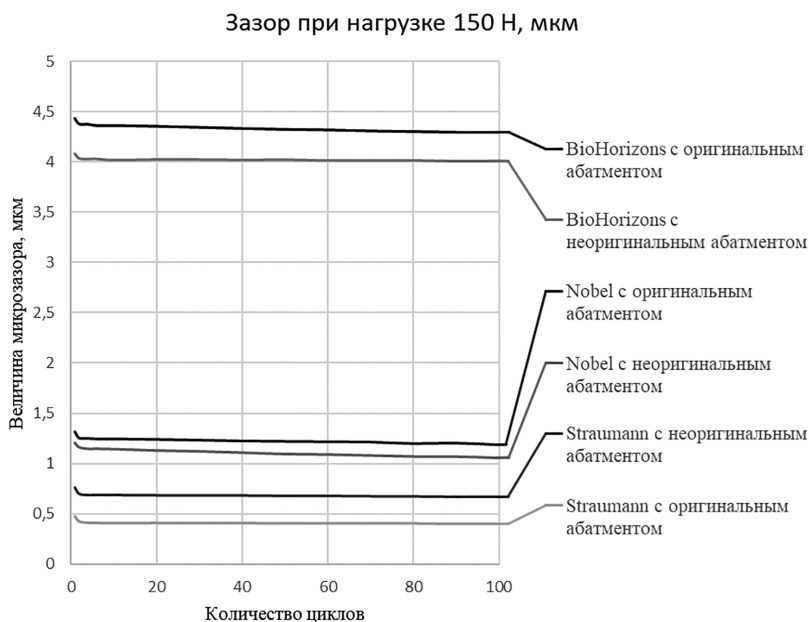


Рисунок 1 — Величина зазора между имплантатом и абатментом при нагрузке 150 Н.

Результаты. По завершении вычислительного эксперимента были получены данные, представленные на рисунке 1.

Максимальный микрозазор наблюдали в системе BioHorizons с оригинальным абатментом — 4,4 мкм. У Nobel наибольший ми-

крозазор также имел место с оригинальным абатментом — 1,3 мкм. У Straumann максимальный микроззор был получен с неоригинальным абатментом — 0,8 мкм.

Средняя ширина микроззора между абатментом и имплантатом при латеральной нагрузке в 150 Н была следующей.

Straumann + оригинальный абатмент — $0,41 \pm 0,02$.

Straumann + неоригинальный абатмент — $0,68 \pm 0,02$.

Nobel + оригинальный абатмент — $1,23 \pm 0,03$.

Nobel + неоригинальный абатмент — $1,12 \pm 0,04$.

BioHorizons + оригинальный абатмент — $4,35 \pm 0,04$.

BioHorizons + неоригинальный абатмент — $4,02 \pm 0,02$.

Статистически значимые различия обнаружены во всех системах ($p < 0,05$), DTW-расстояние для Nobel равно 0,33 ($p = 0,013$); для BioHorizons — 1,2 ($p < 0,001$); для Straumann — 1,0 ($p < 0,001$).

Исходя из полученных результатов, можно заключить, что: только у Straumann образцы с оригинальным абатментом показывают меньшие величины микроззора по сравнению с неоригинальным; в остальных системах проявляется закономерность меньшего микроззора в соединении с неоригинальной супраструктурой, при этом разница с показателями оригинального абатмента может достигать десятых микрометра; большее влияние на ширину зазора оказывает не выбор в пользу оригинального или неоригинального абатмента, а особенности самой имплантационной системы, так как полученные данные для одной системы всегда находятся рядом и никогда не пересекаются с показателями других имплантационных систем.

Факторы, влияющие на величину микроззора при использовании оригинальной и неоригинальной супраструктуры в рамках одной имплантационной системы, требуют дальнейшего научного исследования.

Заключение. В результате проведенного эксперимента было выявлено, что при конечно-элементном моделировании жевательной нагрузки величина микроззора в соединении имплантата с оригинальным абатментом, может быть, как больше, так и меньше, чем с неоригинальным абатментом, в зависимости от выбора имплантационной системы. Таким образом, неоригинальные супраструктуры, представленные на современном стоматологическом рынке, также могут быть использованы в клинической практике.

Литература.

1. Исследование микрофлоры в области соединения дентального имплантата с абатментом / А. Т. Яковлев [и др.] // Волгоградский науч.-мед. журн. — 2015. — Т. 1, № 45. — С. 46–49.
2. Anterior teeth splinting after orthodontic treatment: 3D analysis using finite element method / A. Geramy [et al.] // J. of Dentistry (Tehran, Iran). — 2012. — Vol. 9, N 2. — P. 90–98.
3. Implant-abutment connections: influence of the design on the microgap and their fatigue and fracture behavior of dental implants / F. J. Gil [et al.] // J. of Materials Sci. Materials in Medicine. — 2014. — Vol. 25, N 7. — P. 1825–1830. doi: 10.1007/s10856-014-5211-7
4. Is titanium-zirconium alloy a better alternative to pure titanium for oral implant? Composition, mechanical properties, and microstructure analysis / A. Sharma [et al.] // The Saudi Dental J. — 2021. — Vol. 33, N 7. P. 546–553. doi: 10.1016/j.sdentj.2020.08.009
5. Peri-implantitis / F. Schwarz [et al.] // J. of Periodontology. — 2018. — Vol. 89, N 1. — P. 267–290. doi: 10.1002/JPER.16-0350

УДК 616.36: 616-08-035

ВИРТУАЛЬНОЕ ПЛАНИРОВАНИЕ КАК ИНСТРУМЕНТ ПРИ ПРОТЕЗИРОВАНИИ С ИСПОЛЬЗОВАНИЕМ ДЕНТАЛЬНЫХ ИМПЛАНТАТОВ

Мельников Ю. А.², Жолудев С. Е.¹

¹ФГБОУ ВО «Уральский государственный медицинский университет»,
кафедра ортопедической стоматологии
и стоматологии общей практики;²АНО «Объединение «Стоматология»,
филиал № 6,
г. Екатеринбург, Российская Федерация

Введение. Виртуальное планирование ортопедической стоматологической реабилитации с использованием дентальных имплантатов может быть выполнено очень точно благодаря современным инструментам и программному обеспечению. С помощью навигационных шаблонов можно в точности выполнить запланированный план лечения.

Цель работы — обобщение и оценка клинических ситуаций, в которых применялись цифровые технологии в диагностике и планировании ортопедического лечения, путем оценки их клинической значимости и будущего потенциала. На примере клинической ситуации обосновать применение виртуального планирования при стоматологической реабилитации пациентов.

Объекты и методы. На примере клинического наблюдения стоматологического пациента, нуждавшегося в ортодонтическом лечении — протезировании полости рта конструкциями с опорой на дентальные имплантаты, при использовании современных методов (3D визуализации и программного обеспечения 3 Shape Unite), разработан план медицинской реабилитации.

Заключение. Высокая точность выполненного виртуального 3D-плана позволяет обеспечить контроль на всех этапах медицинской реабилитации, включая ортодонтическое лечение и установку дентального имплантата. Данная методика предоставляет возможность пациенту получить большую удовлетворенность своей ортопедической конструкцией в полости рта, минимизировать риски возможных осложнений, а также стрессовый фактор, связанный с переживанием во время стоматологической реабилитации.

Ключевые слова: дентальная имплантация; навигационная хирургия; виртуальное планирование.

VIRTUAL PLANNING AS A TOOL FOR PROSTHETICS USING DENTAL IMPLANTS

Melnikov Yu. A.², Zholudev S. E.¹

Ural State Medical University, Department of Orthopedic Dentistry and General Practice Dentistry; ANO "Association "Dentistry", branch No. 6, Yekaterinburg, Russian Federation

Introduction. Virtual planning of prosthetic rehabilitation using dental implants can be performed very precisely thanks to modern tools and software. With the help of navigation guides, you can accurately complete the planned treatment plan.

The aim of the work is to generalize and evaluate clinical situations in which digital technologies were used in the diagnosis and planning of orthopedic treatment, by assessing their clinical significance and future potential. Using the example of a clinical situation to justify the use of virtual planning in the dental rehabilitation of patients.

Objects and methods. Based on the example of a clinical case of dental rehabilitation of a patient requiring orthodontic treatment with further prosthetics using dental implants, using modern 3D visualization methods and treatment planning software 3 Shape Unite, a rehabilitation plan has been developed.

Conclusion. The high accuracy of the 3D virtual plan allows for monitoring at all stages of rehabilitation, including orthodontic treatment and dental implant placement. This technique provides an opportunity for the patient to get greater satisfaction with his orthopedic design in the oral cavity, minimize the risks of possible complications, as well as the stress factor associated with the experience during dental rehabilitation.

Keywords: dental implantation; navigation surgery; virtual planning.

Введение. С внедрением 3D-технологий в хирургический этап дентальной имплантации стало возможным предоперационное планирование сложных оперативных вмешательств [1]. Технология виртуального планирования очень полезна для хирурга, поскольку принятие важных решений относительно положения и наклона дентального имплантата предопределяется заранее. Из всех возможных преимуществ высокий уровень точности виртуально планируемой операции, вероятно, оказывает наибольшее влияние на хирургическую практику. При этом необходимо подчеркнуть, что виртуальное планирование при дальнейшей стоматологической реабилитации также востребовано в других направлениях: при протезировании полости рта; при оказании ортодонтической помощи пациентам. Возможность визу-

ализировать будущую ортопедическую конструкцию дает огромные преимущества в лечении как для стоматолога, так и для пациента [4].

Цель работы — обобщение и оценка клинических ситуаций, в которых применялись цифровые технологии в диагностике и планировании ортопедического лечения, путем оценки их клинической значимости и будущего потенциала. На примере клинической ситуации обосновать применение виртуального планирования при стоматологической реабилитации пациентов.

Объекты и методы. Методы визуализации и предоперационное планирование.

Междисциплинарный подход в медицинской реабилитации стоматологических пациентов имеет решающее значение. Необходимо учитывать множество факторов, включая размер, расположение дефекта зубного ряда, состояние прикуса, пародонтологический статус пациента [3, 5]. Психоэмоциональное благополучие пациента также должно учитываться во время всего восстановительного процесса, который может занимать довольно длительный период времени, чтобы его цели и ожидания были четко доведены и поняты. Для каждого пациента необходимо провести анализ ортодонтического лечения, хирургических потребностей и предполагаемых результатов протезирования, чтобы окончательные реставрации обеспечили наилучший функциональный и эстетический результат [2].

Методы цифровой визуализации позволяют специалисту до начала лечения визуализировать дефект зубного ряда и создавать проекты реставраций, адаптированные окончательному варианту ортодонтического лечения. Дальнейшие этапы автоматизированного проектирования / производства (CAD/CAM), 3D печать позволяют создавать и изготавливать индивидуальные реставрации для конкретных клинических ситуаций [1, 5].

Представлено клиническое наблюдение проведения планирования дентальной имплантации и дальнейшего протезирования в проекции отсутствующего зуба 2.2 перед началом ортодонтического лечения. Поскольку пациенту планировали коррекцию положения зубов после пародонтологического лечения, включавшее закрытие диастемы между центральными резцами верхней челюсти, было необходимо смоделировать дальнейшую постоянную реставрацию с опорой на дентальный имплантат в области отсутствующего зуба 2.2.

Виртуальное планирование включало: создание виртуальной модели верхней челюсти; моделирование окончательной реставрации

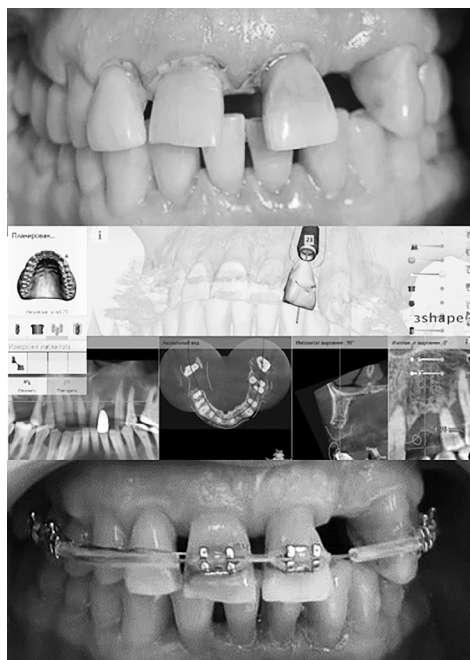


Рисунок 1 — Изначальная клиническая ситуация, виртуальный план дентальной имплантации и протезирования в области зуба 2.2, окончание ортодонтического лечения с учетом позиции имплантата и будущей реставрации в области 2.2.

в области зуба 2.2, основываясь на данных формы и размера сохранившегося зуба 1.2, служившего прототипом; планирование положения дентального имплантата в области зуба 2.2. Полученная информация была передана врачу-ортодонту для дальнейшего планирования ортодонтического лечения (рисунок 1).

Заключение. Благодаря высокому уровню точности, контролю положения фрез во время операции виртуальное планирование положения дентального имплантата позволяет не только выполнить хирургический этап его установки, но и прогнозировать его положение относительно будущей ортопедической конструкции, прототипом которой являются сохранившиеся зубы пациента. Это позволяет смежным специалистам (в данной клинической ситуации — ортодонтам)

планировать их этап лечения в соответствии с будущей ортопедической конструкцией. Данная методика предоставляет возможность пациенту получить большую удовлетворенность своей ортопедической конструкцией в полости рта, минимизировать риски возможных осложнений, а также стрессовый фактор, связанный с переживанием во время стоматологической реабилитации.

Литература.

1. Горелова, В. А. CAD/CAM — технология в ортопедической стоматологии / В. А. Горелова, С. Н. Орехов, С. В. Матвеев // Международный студенческий научный вестник. — 2016. — № 4–3. — С. 246–248.
2. Кузнецова, Ж. А. Современные технологии и материалы в стоматологической ортопедии / Ж. А. Кузнецова, Е. В. Киреева, В. Г. Потапова // Современные научные исследования: актуальные вопросы, достижения и инновации. — 2020. — С. 184–186.
3. Accuracy of four intraoral scanners in oral implantology: a comparative in vitro study / M. Imburgia [et al.] // BMC Oral Health. — 2017. — Vol. 17, N 1. — P. 92. doi: 10.1186/s12903-017-0383-4
4. Accuracy of full-arch scans using intraoral and extraoral scanners: an in vitro study using a new method of evaluation / J. Muallah [et al.] // Int. J. Comput. Dent. — 2017. — Vol. 20, N 2. — P. 151–164.
5. Evaluation of the accuracy of 7 digital scanners: an in vitro analysis based on 3-dimensional comparisons / W. Renne [et al.] // J. Prosthet. Dent. — 2017. — Vol. 118, N 1. — P. 36–42. doi: 10.1016/j.prosdent.2016.09.024

УДК???

КЛИНИЧЕСКИЙ ОПЫТ КОНСЕРВАТИВНОГО ЛЕЧЕНИЯ ПЕРИИМПЛАНТИТА ПОСЛЕ ИЗГОТОВЛЕНИЯ РЕСТАВРАЦИИ С НЕМЕДЛЕННОЙ НАГРУЗКОЙ НА ДЕНТАЛЬНЫЙ ИМПЛАНТАТ

Черкашин Б. Ф., Фурцев Т. В.

*ФГБОУ ВО «Красноярский государственный медицинский университет
им. проф. В. Ф. Войно-Ясенецкого» Минздрава России, кафедра
ортопедической стоматологии,
г. Красноярск, Российская Федерация*

Цель работы — модифицировать конструкцию провизорной коронки с опорой на дентальный имплантат, чтобы предотвратить развитие периимплантита.

Объекты и методы. После дентальной имплантации применяли немедленную нагрузку имплантата путем изготовления провизорной коронки, которую фиксировали винтовой фиксацией, с усилием 35 н/см, шахта коронки была закрыта тефлоновой лентой и композитом.

Результаты. После завершения остеоинтеграции на контрольной рентгенограмме определяли очаг периимплантита. Вокруг имплантата с вестибулярной стороны имела место рецессия. Далее для устранения рецессии десны консервативным методом было выбрано титановое основание с высотой поддесневой части 3,0 мм, для восстановления биологической ширины. Изготавливали коронку из диоксида циркония. Поддесневая часть керамической облицовки коронки не покрывали глазурью, вместо чего ее поверхность в области контакта с протезным ложем обрабатывали полирами до состояния ультра-гладкости. Затем коронку фиксировали к имплантату. На рентгенограмму через 18 месяцев после операции констатировали полное заживление кости в участке, где ранее был очаг периимплантита.

Заключение. Соблюдение биологической ширины при изготовлении коронок с опорой на имплантаты позволяет: устранить один из факторов, потенциально вызывающих периимплантит; увеличить срок службы дентальных имплантатов.

Ключевые слова: диоксид циркония; коронка; дентальный имплантат; периимплантит.

CLINICAL EXPERIENCE OF CONSERVATIVE TREATMENT OF PERIMPLANTITIS AFTER MANUFACTURING A RESTORATION WITH IMMEDIATE LOADING ON A DENTAL IMPLANT

Cherkashin B. F., Furtsev T. V.

*Krasnoyarsk State Medical University, named
by prof. V. F. Voyno-Yasenetsky, Department of Orthopedic Dentistry,
Krasnoyarsk, Russian Federation*

The aim of the work is to modify the design of a dental crown supported by a dental implant in order to prevent the development of peri-implantitis.

Objects and methods. After dental implantation, immediate loading of the implant was applied by making a provisional crown, which was fixed with a screw fixation, with a force of 35 n/cm, the crown shaft was closed with Teflon tape and composite.

Results. After the completion of osseointegration, the focus of peri-implantitis was determined on a control X-ray. There was a recession around the implant on the vestibular side. Further, to eliminate gum recession, a titanium base with a subgingival height of 3.0 mm was chosen by a conservative method to restore the biological width. Crowns were made of zirconium dioxide. The subgingival part of the ceramic lining of the crown was not glazed, instead, its surface in the area of contact with the prosthetic bed was treated with polishes to a state of ultra-smoothness. Then the crown was fixed to the implant. An X-ray 18 months after the operation revealed complete healing of the bone in the area where there had previously been a focus of peri-implantitis.

Conclusion. Compliance with the biological width in the manufacture of crowns based on implants allows you to: eliminate one of the factors potentially causing peri-implantitis; increase the service life of dental implants.

Keywords: zirconium dioxide; crown; dental implant; peri-implantitis.

Введение. Методика немедленной нагрузки имплантатов в эстетически значимой зоне, является актуальным вопросом современной стоматологии, ввиду нежелания пациентов находится с включенным дефектом зубного ряда во фронтальном отделе на момент остеоинтеграции имплантата. Общеизвестно что, при изготовлении коронок с немедленной нагрузкой на дентальные имплантаты, эффективность реставрационных мероприятий зависит от выбора целенаправленных принципов соблюдения анатомо-топографических зон периодонта.

Практика показала разноречивость ряда методических подходов в соблюдении биологической ширины периодонта, что требует уточнения [3]. Под биологической шириной понимают расстояние от коронковой части эпителиального прикрепления до вершины гребня альвеолярного отростка/части, которое в среднем составляет 2,04 мм [2].

Удаление зуба является наиболее распространенной хирургической операцией и связано с изменениями опорных структур. Значительная резорбция альвеолярной кости ставит под угрозу эстетику и может привести к ортопедическим и хирургическим ограничениям. Для сохранения размеров альвеолярного отростка/части предпочтительна немедленная установка имплантата. Эта процедура, определяемая как установка дентального имплантата непосредственно в послеоперационную лунку после, считается предсказуемой и приемлемой. Основными условиями для этого являются плотность, качество и объем оставшейся кости, а также отсутствие какого-либо инфекционного поражения. При соблюдении этих условий дентальный имплантат может быть установлен сразу после удаления зуба. Конечно, стоматолог должен проявлять особую осторожность при удалении зуба, чтобы минимально травмировать окружающие зуб ткани [1, 4, 5].

Однако несмотря на множество исследований, проведенных в данном направлении и направленных в основном на стабильность тканей пародонта вокруг зубов, восстановленных ортопедическими конструкциями, только небольшая часть работ указывает на необходимость соблюдения параметров биологической ширины при изготовлении коронок с опорой на дентальные имплантаты, особенно при немедленной нагрузке.

Цель работы — модифицировать конструкцию провизорной коронки с опорой на дентальный имплантат, чтобы предотвратить развитие периимплантита.

Объекты и методы. После проведения операции дентальной имплантации в полости рта, была применена немедленная нагрузка имплантата путем изготовления провизорной коронки прямым методом. Коронку фиксировали к имплантату винтовой фиксацией, с усилием 35 н/см, шахта коронки была закрыта тефлоновой лентой и композитом. Для изготовления коронки было использовано титановое основание с высотой поддесневой части 1,5 мм.

Результаты. После завершения периода остеоинтеграции (через 4 месяца после хирургического вмешательства) на контрольной рентгенограмме был отчетливо виден очаг периимплантита, 2–3 витка резьбы

имплантата находились вне альвеолярного гребня, рана в альвеолярном гребне имела кратерообразную структуру, что свидетельствовало о нарушении биологической ширины имплантата протезной коронкой. Также вокруг имплантата с вестибулярной стороны наблюдалась рецессия (рисунок 1, а). Жалобы со стороны пациента на боли в слизистой отсутствовали. В период остеоинтеграции отмечали выделение гнойного экссудата в месте хирургического вмешательства, через 2 недели и через месяц после операции.

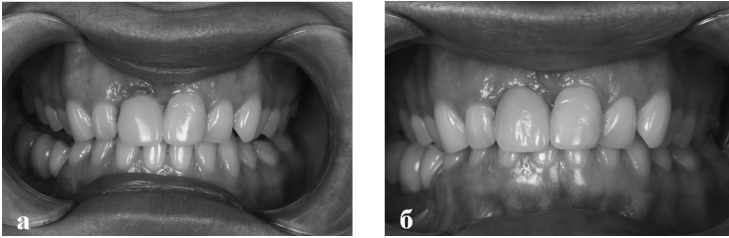


Рисунок 1 — Фотография полости рта пациента:

а — через 4 месяца после операции;

**б — через 2 месяца после фиксации ортопедической конструкции
в полости рта пациента (коронка из диоксида циркония).**

Далее для устранения рецессии десны консервативным методом при помощи постоянной коронки из диоксида циркония, было выбрано титановое основание с высотой поддесневой части 3,0 мм, для восстановления биологической ширины.

Коронка была сделана в соответствии с концепцией «нулевой потери костной ткани» Т. Линкявичус (2020), поддесневая часть керамической облицовки коронки не покрывалась глазурью на финальном этапе изготовления, вместо этого поверхность коронки в области контакта с протезным ложем обрабатывали полирами до состояния ультра-гладкости.

Далее коронку фиксировали к имплантату винтовой фиксацией, с усилием в 35 н/см, шахта была закрыта тефлоновой лентой и композитом. Внешний вид постоянной коронки из диоксида циркония в полости рта, через 2 месяца после фиксации представлен на рисунке 1, б. Слизистая оболочка полости рта бледно-розового цвета, рецессия отсутствует, в области имплантата образовалась десневая манжета.

На контрольной рентгенограмму через 18 месяцев после операции видно полное заживление костной ткани в области, где ранее был очаг периимплантита.

Соблюдение биологической ширины при изготовлении коронок с опорой на имплантаты позволяет: 1) устранить один из факторов, потенциально вызывающих периимплантит; увеличить срок службы дентальных имплантатов; 2) замена коронки с изготовленной с нарушением принципов моделирования биологической ширины на коронку с соответствующим параметром биологической ширины может являться один из методов консервативного лечения периимплантита; 3) данный метод прост для внедрения в практику врача-стоматолога, так как он не требует закупки дополнительного оборудования и доступен и легко воспроизводим в применении с точки зрения мануальных навыков.

Заключение. Описанная методика позволяет проводить консервативное лечение периимплантита, в ситуациях, когда данное осложнение вызвано изготовлением ортопедической конструкции с несоответствующим параметром биологической ширины.

Литература.

1. Немедленная имплантация с немедленной нагрузкой в сравнении с отсроченной нагрузкой / С. Лехтман [и др.] // *Inter. Conf.* — 2022. — Т. 95, № 18. — С. 553–556. doi: 10.51582/interconf.19-20.01.2022.060
2. Терапевтическая стоматология. Болезни периодонта / Л. Н. Дедова [и др.]. — Минск: Экоперспектива, 2016. — 268 с.
3. Al-Sabbagh, M. Immediate implant placement: surgical techniques for prevention and management of complications / M. Al-Sabbagh, A. Kutkut // *Dent. Clin. North Am.* — 2015. — Vol. 59, N 1. — P. 73–95. doi: 10.1016/j.cden.2014.09.004
4. Immediate loading implants: review of the critical aspects / L. Tettamanti [et al.] // *Oral Implantol (Rome)*. — 2017. — Vol. 10, N 2. — P. 129–139. doi: 10.11138/orl/2017.10.2.129
5. Vignoletti, F. Immediate implants at fresh extraction sockets: from myth to reality / F. Vignoletti, M. Sanz // *Periodontol.* — 2014. — Vol. 66, N 1. — P. 132–152. doi: 10.1111/prd.12044

УДК 616.314-089.843: 616.311.3

АНАЛИЗ МИКРОФЛОРЫ ЗУБНЫХ АЛЬВЕОЛ ПЕРЕД НЕПОСРЕДСТВЕННОЙ УСТАНОВКОЙ ДЕНТАЛЬНЫХ ИМПЛАНТАТОВ

Шевела Т. Л.¹, Белый М. Г.^{1,2}

¹УО «Белорусский государственный медицинский университет», кафедра
хирургической стоматологии; ²Центр эстетической стоматологии
«Мастодонт», г. Минск, Республика Беларусь

Введение. По данным ряда авторов отмечен высокий процент до 20,0% осложнений после непосредственной имплантации в альвеолы зубов с хроническими очагами одонтогенной инфекции. При этом хронический патологический процесс в области верхушки корня зуба не следует безоговорочно считать противопоказанием, именно в таких ситуациях показана обработка зубной альвеолы.

Цель работы — исследовать состав микрофлоры зубной альвеолы при непосредственной дентальной имплантации после удаления зубов с хроническими очагами инфекции.

Объекты и методы. Под наблюдением находилось 60 пациентов, которым проводили удаление зубов с одновременной установкой дентальных имплантатов. С целью получения данных о составе микробной флоры в зубной альвеоле были проведены молекулярно-биологические исследования: непосредственно после удаления зуба и выполнения хирургического кюретажа зубной альвеолы.

Результаты. По результатам проводимого молекулярно-биологического исследования после удаления зуба в зубной альвеоле выявлена аэробная условно-патогенная микрофлора: дезоксирибонуклеиновая кислота (ДНК) *Enterobacteriaceae* (100,0% пациентов, n=60), *Staphylococcus spp.* (80,0% пациентов, n=60), *Streptococcus spp.* (50,0% пациентов, n=60), периодонтопатогенная микрофлора представлена следующим составом: *Porphyromonas gingivalis* (70,0% пациентов, n=60), *Tannerella forsythia* (50,0% пациентов, n=60).

Заключение. Проведенное исследование позволило установить наличие в зубной альвеоле возбудителей, *Streptococcus spp.* и *Porphyromonas gingivalis*. Высокие концентрации микроорганизмов указывают на необходимость проведения кюретажа зубной альвеолы и назначение антибактериальных лекарственных средств перед операцией.

Ключевые слова: непосредственная имплантация; микрофлора; зубная альвеола; кюретаж.

ANALYSIS OF THE MICROFLORA OF DENTAL ALVEOLI BEFORE IMMEDIATE IMPLANTATION OF DENTAL IMPLANTS

Shevela T. L.¹, Bely M. G.^{1,2}

¹*Belarusian State Medical University, Department of Oral Surgery;*

²*Center of Aesthetic Dentistry "Mastodon", Minsk, Republic of Belarus*

Introduction. According to a number of authors, a high percentage of up to 20.0 % of complications has been noted after direct implantation into the alveoli of teeth with chronic foci of odontogenic infection. At the same time, a chronic pathological process in the area of the apex of the tooth root should not be unconditionally considered a contraindication; it is in such cases that treatment of the dental alveolus is indicated.

Aim of the study the composition of the microflora of the dental alveoli during direct dental implantation after the removal of teeth with chronic foci of infection.

Objects and methods. We observed 60 patients who underwent tooth extraction with simultaneous installation of dental implants. In order to obtain data on the composition of the microbial flora in the dental alveolus, molecular biological studies were carried out: immediately after tooth extraction and after surgical curettage of the dental alveolus.

Results. According to the results of a molecular biological study after tooth extraction, aerobic opportunistic microflora was identified in the dental alveolus: deoxyribonucleic acid (DNA) *Enterobacteriaceae* (100.0 % of patients, n=60), *Staphylococcus spp.* (80.0 % of patients, n=60), *Streptococcus spp.* (50.0 % of patients, n=60), periodontopathogenic microflora is represented by the following composition: *Porphyromonas gingivalis* (70.0 % of patients, n=60), *Tannerella forsythia* (50.0 % of patients, n=60).

Conclusion. The study made it possible to establish the presence of pathogens in the dental alveolus, *Streptococcus spp.* and *Porphyromonas gingivalis*. High concentrations of microorganisms indicate the need for curettage of the dental alveoli and the prescription of antibacterial drugs before surgery.

Keywords: *immediate* implantation; microflora; dental alveolus; curettage.

Введение. На современном этапе развития стоматологии и челюстно-лицевой хирургии не возникает сомнений в перспективности и целесообразности широкого внедрения методов дентальной имплантации. На фоне быстрого и активного продвижения методов протезирования на имплантатах одним из существенных недостатков является необходи-

мость дополнительных посещений, повторное выполнение манипуляций (например, местного обезболивания), а также увеличение сроков лечения [2]. Существующие пути снижения числа посещений и сокращение общей продолжительности лечения освещаются в современной литературе, подкрепляясь научным обоснованием показаний к выбору методов дентальной имплантации. Клиническими протоколами утверждены разные методы установки дентальных имплантатов. Один из вариантов — установка имплантата в зубную альвеолу сразу после удаления зуба. В таких ситуациях могут использоваться как базальные одноэтапные, так и классические двухэтапные внутрикостные имплантаты [4].

Одноэтапный метод имплантации сопряжен с большим риском, поскольку заживление костной раны и слизистой оболочки происходит одновременно, а сроки регенерации слизистой оболочки и кости разные, поэтому возрастает риск врастания эпителия вдоль поверхности имплантата, развития патологических воспалительных процессов и риск нагрузки на имплантат увеличивается [1].

Немедленная имплантация показана при травме зуба, хроническом периодонтите при разрушении коронки и корня зуба, маргинальном периодонтите с атрофией кости, когда сохранилась большая часть вестибулярной стенки кортикальной пластинки [5].

По данным ряда авторов отмечен высокий процент до 20,0 % осложнений после непосредственной имплантации в альвеолы зубов с хроническими очагами одонтогенной инфекции. При этом хронический патологический процесс в области верхушки корня зуба не следует безоговорочно считать противопоказанием, именно в таких ситуациях показана обработка альвеолы. При этом успех метода зависит от качества обработки костного ложа для дентального имплантата: выскабливание и активный кюретаж, инстилляцией растворами антисептика, назначение антибактериальной терапии за сутки до операции [3].

Научные исследования позволяют дать обоснование разработки новых подходов хирургического вмешательства метода непосредственной имплантации с немедленной нагрузкой.

Цель работы — исследовать состав микрофлоры зубной альвеолы при непосредственной дентальной имплантации после удаления зубов с хроническими очагами инфекции.

Объекты и методы. Под наблюдением находилось 60 пациентов (32 женщины, 28 мужчин) с частичной вторичной адентией, которым про-

водили удаление зубов с одновременной установкой дентальных имплантатов. Средний возраст пациентов составил: у мужчин — 49,5 лет, женщин — 45, 6 лет.

С целью получения данных о составе микробной флоры в зубной альвеоле были проведены молекулярно-биологические исследования.

При удалении зуба осуществляли забор содержимого зубной альвеолы. Для этого использовали одноразовую иглу диаметром 1,25 мм и одноразовый шприц объемом 2 мл. Игла погружалась в зубную альвеолу и проводилась аспирация содержимого, после чего полученный биологический материал помещался в эппендорф с транспортной средой для дальнейшего проведения микробиологических исследований. Повторное взятие содержимого проводили после механической обработки зубной альвеолы инструментом, биологический материал также помещался в пробирку с транспортной средой с последующей лабораторной диагностикой.

Для получения данных о качественном и количественном составе микробной флоры в динамике использовали молекулярно-генетический метод — полимеразная цепная реакция (ПЦР) в режиме реального времени.

Исследование биологического материала по выявлению ДНК возбудителей методом ПЦР-диагностики включало:

— количественные исследования — выявление ДНК аэробных условно-патогенных возбудителей: *Enterobacteriaceae*, *Staphylococcus spp.*, *Streptococcus spp.*;

— качественные исследования — дифференциальная подвидовая диагностика ДНК аэробных условно-патогенных возбудителей: *Escherichia coli*, *Enterobacter spp.*, *Klebsiella spp.*, *Proteus spp.*, *Serratia spp.*, *Pseudomonas aeruginosae*, *Enterococcus faecalis* / *E. Faecium*, *Staphylococcus aureus*, *Staphylococcus epidermidis*, *Streptococcus spp.*;

— количественные исследования — ДНК метициллин-чувствительного и метициллин-резистентного *Staphylococcus aureus*, метициллин-резистентных коагулонегативных *Staphylococcus spp.*;

— количественные исследования — выявление ДНК периодонтопатогенных возбудителей: *Prevotella intermedia*, *Treponema denticola*, *Aggregatibacter actinomycetemcomitans*, *Porphyromonas gingivalis*, *Tannerella forsythia*.

Результаты. По результатам проводимого молекулярно-биологического исследования после удаления зуба в зубной альвеоле выявлена аэробная условно-патогенная микрофлора: ДНК *Enterobacteriaceae*

(100,0% пациентов, n=60), *Staphylococcus spp.* (80,0% пациентов, n=60), *Streptococcus spp.* (50,0% пациентов, n=60), *Escherichia coli* (30,0% пациентов, n=60), *Enterobacter spp.* (7,0% пациентов, n=60), *Klebsiella spp.* (1,0% пациентов, n=60), *Proteus spp.* — не обнаружена, *Serratia spp.* — не обнаружена, *Pseudomonas aeruginosae* — не обнаружена, *Enterococcus faecalis* / *E. Faecium* — (4,0% пациентов, n=60).

Периодонтопатогенная микрофлора в зубной альвеоле представлена следующим составом: *Prevotella intermedia* (30,0% пациентов, n=60), *Treponema denticola* (50,0% пациентов, n=60), *Aggregatibacter actinomycetemcomitans* (1,0% пациентов, n=60), *Porphyromonas gingivalis* (70,0% пациентов, n=60), *Tannerella forsythia* (50,0% пациентов, n=60).

После обработки зубной альвеолы ручным инструментом, проведения хирургического кюретажа выявлена следующая микрофлора: аэробная условно-патогенная микрофлора: ДНК *Enterobacteriaceae* (10,0% пациентов, n=60), *Staphylococcus spp.* — не обнаружен, *Streptococcus spp.* (60,0% пациентов, n=60), *Escherichia coli* — не обнаружена, *Enterobacter spp.* (1,0% пациентов, n=60), *Klebsiella spp.* (2,0% пациентов, n=60), *Proteus spp.* (1,0% пациентов, n=60), *Serratia spp.* — не обнаружена, *Pseudomonas aeruginosae* — не обнаружена, *Enterococcus faecalis* / *E. Faecium* — не обнаружена.

Периодонтопатогенная микрофлора представлена следующим составом: *Prevotella intermedia* (1,0% пациентов, n=60), *Treponema denticola* (1,0% пациентов, n=60), *Aggregatibacter actinomycetemcomitans* (1,0% пациентов, n=60), *Porphyromonas gingivalis* (70,0% пациентов, n=60), *Tannerella forsythia* (1,0% пациентов, n=60).

Заключение. Проведенное исследование позволило установить наличие в зубной альвеоле возбудителей *Streptococcus spp.* и *Porphyromonas gingivalis*, что указывает на ассоциацию этих микроорганизмов и их возможную роль в возникновении осложнений после операции немедленной дентальной имплантации. Высокий титр микроорганизмов указывают на необходимость проведения кюретажа зубной альвеолы и назначение антибактериальных лекарственных средств перед операцией.

Литература.

1. Видовой состав микробной флоры в операционной зоне костной ткани челюстей / Т. Л. Шевела [и др.] // Вестник фонда фундаментальных исследований. — 2018. — № 1. — С. 75–79.

2. Волошина, А. А. Значение микробного фактора в развитии и течении воспалительных заболеваний пародонта / А. А. Волошина // Молодой ученый. — 2011. — № 1. — С. 248–251.
3. Микробиология, вирусология и иммунология полости рта : учебник / В. Н. Царев [и др.]; под ред. В. Н. Царева. — М. : ГЭОТАР-Медиа, 2016. — 576 с.
4. Молекулярно-биологические методы в медицине: монография / С. А. Костюк. — Минск : БелМАПО, 2013. — 326 с.
5. Рациональная антибактериальная терапия гнойно-воспалительных заболеваний челюстно-лицевой локализации : учеб.-метод. пособие / И. В. Марусов [и др.]. — СПб : Человек, 2019. — 152 с.

2. ИНФЕКЦИОННО-ВОСПАЛИТЕЛЬНЫЕ ПРОЦЕССЫ ЧЕЛЮСТНО-ЛИЦЕВОЙ ОБЛАСТИ И ШЕИ

УДК 616.216.1-002.2-089: 616.314-089

ХИРУРГИЧЕСКОЕ ЛЕЧЕНИЕ ОДОНТОГЕННЫХ ХРОНИЧЕСКИХ ВЕРХНЕЧЕЛЮСТНЫХ СИНУСИТОВ В ЧЕЛЮСТНО-ЛИЦЕВОЙ ХИРУРГИИ И ХИРУРГИЧЕСКОЙ СТОМАТОЛОГИИ. СОСТОЯНИЕ ВОПРОСА НА ТЕКУЩИЙ МОМЕНТ

Батуро Д. С.

*УО «Белорусский государственный медицинский университет»,
кафедра хирургической стоматологии, г. Минск, Республика Беларусь*

Цель исследования — проанализировать частоту оперативных вмешательств, выполняемых на верхнечелюстной пазухе при синуситах одонтогенной этиологии и определить направления разработки наименее инвазивных хирургических вмешательств и медицинских профилактических мероприятий послеоперационных осложнений.

Объекты и методы. Проведено ретроспективное исследование 226 протоколов операций на верхней челюсти. Из них 80 — были карты пациентов, проходивших лечение в условиях стационара по поводу инородных тел челюстно-лицевой области. Возраст пациентов выборки варьировал в пределах 18—70 лет. Распределение по полу было следующим: женщины составляли 63,8%, мужчины — 36,2%.

Результаты. Из общего числа оперативных вмешательств, выполненных на верхней челюсти операции на верхнечелюстной пазухе (ВЧП) составили 58,8% (133). При этом из общего числа пациентов, проходивших лечение по поводу инородных тел челюстно-лицевой области доля лиц с инородными телами верхнечелюстной пазухи (ВЧП) составляла 58,8% (47).

При этом радикальная операция на ВЧП и удаление инородного тела из ВЧП были выполнены у 100,0% (47) пациентов выборки, этмоидэктомия — у 2,1% (1) пациента, пластическое устранение ороантражного сообщения — у 44,7% (21), резекция верхушки корня «причинного» зуба — у 21,3% (10) пациентов, удаление «причинного» зуба и цистэктомия — у 17,0% (8) пациентов, другие операции, в том числе с применением эндоскопической техники — 0,0% (0).

Заключение. Полученные результаты являются фактическим обоснованием для подготовки специалистов и внедрения эндоскопических вмешательств в амбулаторную практику стоматологов-хирургов и челюстно-лицевых хирургов в качестве стационар замещающих технологий.

Ключевые слова: хирургическое лечение; частота оперативных вмешательств; верхнечелюстной синусит; одонтогенный воспалительный процесс.

SURGICAL TREATMENT OF ODONTOGENIC CHRONIC MAXILLARY SINUSITIS IN MAXILLOFACIAL SURGERY AND SURGICAL DENTISTRY. THE CURRENT STATE OF THE ISSUE

Baturo D. S.

*Belorussian State Medical University, Department of Oral Surgery,
Minsk, Republic of Belarus*

The aim of the study was to analyze the frequency of surgical interventions performed on the maxillary sinus in sinusitis of odontogenic etiology and to determine the directions for the development of least invasive surgical interventions and medical preventive measures for postoperative complications.

Objects and methods. A retrospective study of 226 protocols of operations on the upper jaw was conducted. Of these, 80 were the cards of patients who were treated in a hospital for foreign bodies of the maxillofacial region. The age of the patients in the sample varied between 18–70 years. The gender distribution was as follows: women made up 63.8%, men — 36.2%.

Results. Of the total number of surgical interventions performed on the upper jaw, operations on the maxillary sinus accounted for 58.8% (133). At the same time, out of the total number of patients treated for foreign bodies of the maxillofacial region, the proportion of persons with foreign bodies of the maxillary sinus (MS) was 58.8% (47).

At the same time, radical surgery on the MS and removal of a foreign body from the MS were performed in 100.0% (47) of the sample patients, ethmoidectomy — in 2.1% (1) of the patient, plastic removal of the oroantral message — in 44.7% (21), resection of the apex of the root of the “causal” tooth — in 21.3% (10) of patients, removal of the “causal” tooth and cystectomy — in 17.0% (8) of patients, other operations, including using endoscopic techniques — 0.0% (0).

Conclusion. The results obtained are the factual justification for the training of specialists and the introduction of endoscopic interventions into

the outpatient practice of dental surgeons and maxillofacial surgeons as inpatient replacement technologies.

Keywords: surgical treatment; frequency of surgical interventions; maxillary sinusitis; odontogenic inflammatory process.

Введение. Из общего числа патологических процессов дыхательных путей наиболее распространенными являются заболевания полости носа и его придаточных пазух. На текущий момент известно, что 5,0–15,0% взрослого населения планеты имеют одну из форм синусита [4], а результаты эпидемиологических исследований, свидетельствуют об увеличении заболеваемости синуситом в течение последнего десятилетия в 3 раза [5]. При этом исследователи указывают, что рост их частоты, ежегодно увеличивающийся на 1,5–2,0% [2].

В тоже время из общего числа синуситов с учетом всех этиологических факторов, частота одонтогенных процессов составляет 26,0–40,0% [3]. Ситуацию усугубляет то, что данное заболевание наиболее часто поражает лиц трудоспособного, фертильного возраста и занимает значительную долю в практической деятельности врача-стоматолога-хирурга.

Каждый из перечисленных факторов, как и все они в совокупности указывают на актуальность темы предпринятого исследования и обосновывают необходимость и целесообразность его выполнения.

Цель исследования — проанализировать частоту оперативных вмешательств, выполняемых на верхнечелюстной пазухе (ВЧП) при синуситах одонтогенной этиологии и определить направления разработки наименее инвазивных хирургических вмешательств и медицинских профилактических мероприятий послеоперационных осложнений.

Объекты и методы. Было осуществлено ретроспективное исследование 226 (100,0%) протоколов оперативных вмешательств на верхней челюсти. Из них 80 — были карты пациентов, проходивших лечение в условиях стационара многопрофильной клинической больницы в течение одного календарного года по поводу инородных тел челюстно-лицевой области. Возраст пациентов, чьи карты были отобраны для ретроспективного анализа варьировал в пределах 18–70 лет. Распределение по полу было следующим: женщины составляли 51 (63,8%), мужчины — 29 (36,2%).

Исследование было проведено в соответствии с биоэтическими нормами Хельсинской декларации Всемирной медицинской ассоциации об этических принципах проведения научно-медицинских исследований с поправками (2000, с поправками 2008), Универсальной декларации по биоэтике и правам человека (1997), Конвенции Совета

Европы по правам человека и биомедицине (1997). Были приняты все необходимые меры для обеспечения анонимности пациентов.

Полученные данные обрабатывали статистически с применением пакетов прикладных программ «Statistika 10.0» и «Excel» 2007.

Результаты. Из общего числа оперативных вмешательств, выполненных на верхней челюсти операции на ВЧП составили 58,8% (133), на долю других вмешательств пришлось 41,2% (93).

При этом из общего числа пациентов, проходивших лечение по поводу инородных тел челюстно-лицевой области доля лиц с инородными телами ВЧП составляла 58,8% (47). Распределение по полу было следующим: женщины составляли 70,2% (33), мужчины — 29,8% (14).

Пациенты выборки соответствовали распределению в три возрастные группы, рекомендованные Всемирной организацией здравоохранения (ВОЗ) [1]: молодых людей (18–44 лет) было 74,4% (35); лиц среднего возраста (45–59 лет) — 21,3% (10); людей пожилого возраста (60–74 лет) — 4,3% (2).

Распределение пациентов анализируемой выборки с инородными телами ВЧП по указанным возрастным группам в зависимости от принадлежности к полу, представлено в таблице 1.

Таблица 1 — Распределение пациентов с инородными телами ВЧП по возрастным группам, рекомендованным ВОЗ и половому признаку.

Группы возрастов, рекомендованные ВОЗ	Женщины			Мужчины		
	Число всего	Доля от общего числа выборки (n=80)	Доля от общего числа лиц с инородным телом ВЧП (n=47)	Число всего	Доля от общего числа выборки (n=80)	Доля от общего числа лиц с инородным телом ВЧП (n=47)
Молодой возраст (18–44 года)	24	30,0%	51,1%	11	13,8%	23,4%
Средний возраст (45–59 лет)	7	8,8%	14,8%	3	3,7%	6,4%
Пожилой возраст (60–74 года)	2	2,5%	4,3%	0	0,0%	0,0%

При этом число выполненных операций в процессе одного вмешательства у одного пациента было следующим. Одну операцию в процессе вмешательства не выполняли никому. Две операции были проведены 34,0% (16) пациентов выборки. Три операции — 49,0% (23) пациентов выборки. Четыре операции были выполнены у 10,6% (5) человек выборки. Пять операций — 6,4% (3) пациентов выборки.

При этом вмешательства радикальная операция на ВЧП и удаление инородного тела из ВЧП были выполнены у 100,0% (47) пациентов выборки, этмоидэктомия — у 2,1% (1) пациента, пластическое устранение ороантрального сообщения — у 44,7% (21), резекция верхушки корня «причинного» зуба — у 21,3% (10) пациентов, удаление «причинного» зуба и цистэктомия — у 17,0% (8) пациентов, другие операции, в том числе с применением эндоскопической техники — 0,0% (0).

Инородное тело было локализовано в области дна ВЧП в 89,4% (42) наблюдений, в области нижнелатеральной стенки в 2,1% (1) наблюдений, распределено по всему синусу (пломбировочный материал) в 2,1% (1) фактов. Инородное тело не имело постоянной локализации (перемещалось по синусу) в 6,4% (3) наблюдений.

Заключение. Полученные результаты являются фактическим обоснованием для подготовки специалистов и внедрения эндоскопических вмешательств в амбулаторную практику стоматологов-хирургов и челюстно-лицевых хирургов в качестве стационар замещающих технологий.

Литература.

1. Милоков, В. Е. Критерии формирования возрастных групп пациентов в медицинских исследованиях / В. Е. Милоков, Т. С. Жарикова // Клиническая медицина. — 2015. — Т. 93, № 11. — С. 5—11.

2. Походенько-Чудакова, И. О. Одонтогенный хронический верхнечелюстной синусит. Новые подходы к прогнозированию и лечению в амбулаторных условиях: монография / И. О. Походенько-Чудакова, А. В. Сурин, А. И. Герасимович. — Минск : Изд-во БГУ, 2020—185 с.

3. Тимофеев, А. А. Гивалекс при профилактике послеоперационных осложнений у пациентов с одонтогенным хроническим гайморитом / А. А. Тимофеев, Е. П. Весова, Н. А. Ушко // Современная стоматология. — 2014. — № . 2. — С. 68—73.

4. Хронический одонтогенный верхнечелюстной синусит: современное состояние проблемы (Обзор литературы) / А. И. Яременко [и др.] // Международный журнал прикладных и фундаментальных исследований. — 2015. — № . 10. — Ч. 5. — С. 834—837.

5. Aux-MVNet: auxiliary classifier-based multi-view convolutional neural network for maxillary sinusitis diagnosis on paranasal sinuses view / S.-H. Lim [et al.] // Diagnostics. — 2022. — Vol. 12, N 3. — P. 736. doi: 10.3390/diagnostics12030736

УДК 616.211-002-036.12: 616.225

ГОЛОС И ХРОНИЧЕСКИЙ РИНОСИНУСИТ, ЕСТЬ ЛИ ВЗАИМОСВЯЗЬ?

Долдова В. С.¹, Меркулова Е. П.², Кобахидзе А. Г.², Васенкова Е. И.³,
Еременко Ю. Е.¹, Андрианова Т. Д.¹

¹ГУ «Республиканский научно-практический центр оториноларингологии»; ²УО «Белорусский государственный медицинский университет», Институт повышения квалификации и переподготовки кадров здравоохранения, кафедра оториноларингологии; ³Белорусский государственный университет, кафедра аналитической экономики и эконометрики,
г. Минск, Республика Беларусь

Введение. На сегодняшний день расстройства голоса является сложной проблемой, требующей пристального внимания специалистов различных областей. Применение современных объективных методов исследования функционального состояния голосового аппарата, таких как акустический анализ, дает возможность выявлять даже незначительные изменения в голосе человека. Следует отметить, что данные об акустических параметрах голоса у пациентов с хронической патологией верхних дыхательных путей противоречивы и малочисленны. Под влиянием любой хронической патологии изменяется качество жизни человека, характеризующее физиологические, психологические, эмоциональные и социальные составляющие.

Цель работы — исследовать акустические характеристики голоса у пациентов с хроническим синуситом.

Объекты и методы. В исследовании приняло участие 55 человек в возрасте от 19 до 76 лет. Объективный анализ голоса проводили с помощью программного обеспечения «LingWaves» 2.5.

Результаты. В ходе анализа объективных характеристик голоса у здоровых и пациентов с хроническим синуситом отмечено только достоверное различие во времени максимальной фонации (15,6 с и 13,3 с, $p=0,033$).

Заключение. Частотные характеристики голосового аппарата людей являются стабильными и мало изменяемыми при патологии околоносовых пазух.

Ключевые слова: акустический анализ голоса; фонетограмма; хронический синусит; акустические характеристики голоса.

VOICE AND CHRONIC RHINOSINUSITIS, IS THERE A RELATIONSHIP?

Daldova V. S.,¹ Merkulava. E. P. ², Kobakhidze A. G.²,
Yaromenko Ju. E.¹, Andrianova T. D.¹

¹*Republican Center for Research and Practical of Otolaryngology;*

²*Belarusian State Medical University, Institute of Advanced Training
and Retraining of Healthcare Personnel, Department
of Otorhinolaryngology;*³*Belarusian State University, Department
of Analytical Economics and Econometrics, Minsk, Republic of Belarus*

Introduction. To date, voice disorders are a complex problem that requires the close attention of specialists in various fields. The use of modern objective methods of studying the functional state of the vocal apparatus, such as acoustic analysis of the voice, makes it possible to detect even minor changes in a person's voice. It should be noted that the data on the acoustic parameters of the voice in patients with chronic pathology of the upper respiratory tract are contradictory and few. Under the influence of any chronic pathology, the quality of human life changes, characterizing the physiological, psychological, emotional, and social components.

The aim of the work is to investigate the acoustic characteristics of the voice in patients with chronic sinusitis.

Objects and methods. The study involved 55 people aged 19 to 76 years. The objective analysis of the voice was carried out using the software "LingWaves" 2.5.

Results. During the analysis of the objective characteristics of the voice in healthy and patients with chronic sinusitis, only a significant difference in the time of maximum phonation was noted (15.6 seconds and 13.3 seconds; $p=0.033$). The remaining parameters of the vocal function of healthy individuals and those with sinus pathology did not differ from each other.

Conclusion. The frequency characteristics of the human vocal apparatus are stable, and little changed in the pathology of the sinuses.

Keywords: acoustic analysis of the voice; phonetogram; chronic sinusitis; acoustic characteristics of the voice

Введение. На сегодняшний день расстройства голоса является сложной проблемой, требующей пристального внимания специалистов различных областей. В последние годы отмечается стойкая тенденция анализа функционального состояния ЛОР-органов при использовании объективных методов исследования. Применение современных объективных методов исследования функционального состояния голосового

аппарата, таких как акустический анализ, дает возможность выявлять даже незначительные изменения голоса. Поскольку на голос в значительной мере влияют изменения возраста и пола, сопутствующая патология. Необходимо учитывать множество факторов, которые имеют первостепенное значение при создании баз данных, которые будут служить ориентиром для акустического анализа голоса.

В настоящее время для записи и акустического анализа голоса используют различные компьютерные программы: MDVP (Multi-dimensional Voice Program), EVA (Evaluation Vocal Assitee), CSL (Computerized Speech Laboratory), «Praat», «Cspeech», «SoundScope», «Dr. Speech», «The HngWAVES Phonetogram» и т. д. Преимущество их состоит в том, что они позволяют провести мультипараметровый анализ [4].

Объективный акустический анализ голоса включает фонетографию, спектрографию и исследование речевого профиля. Фонетография основана на одновременной регистрации частоты основного тона (ЧОТ) в герцах (Гц) и интенсивности голоса в децибелах (дБ) по всему тональному диапазону [1]. Тональный (или частотный) диапазон голоса представляет собой последовательность тонов, которые могут быть воспроизведены голосовым аппаратом в пределах между самым низким и самым высоким звуком. Тональный диапазон зависит от многих факторов: возраст, пол, анатомические особенности гортани, состояние центральной нервной системы и эндокринных органов, вокальное образование. Основными акустическими показателями, позволяющими оценить состояние голосовой функции, являются частота основного тона (ЧОТ), время максимальной фонации (ВМФ), сила голоса, частотный и динамический диапазоны голоса, нестабильность голоса по частоте (Jitter) и по амплитуде (Shimmer).

Несмотря на давнюю историю, современная технология акустического анализа голоса является сравнительно новой, но динамично развивающейся областью клинического исследования. Однако следует отметить, что данные об акустических параметрах голоса у пациентов с хронической патологией верхних дыхательных путей противоречивы и малочисленны. Под влиянием любой хронической патологии изменяется качество жизни человека, характеризующее физиологические, психологические, эмоциональные и социальные составляющие. Голосовая функция отражает физическое состояние пациента, его социальную активность, эмоциональное самочувствие, взаимодействие с родственниками, коллегами и т. д. В этом плане следует отметить предыдущий год, который продемонстрировал интерес ученых к необхо-

димости исследования состояния голосовой функции после хирургического вмешательства на околоносовых пазухах и полости носа [2, 5].

В то же время основная часть данных наблюдений касается анализа изменений произношения назальных согласных звуков, демонстрирующих устранение симптома гнусавости в результате проведенного хирургического лечения патологии носа и околоносовых пазух. На данный момент нет никакой исследовательской базы объективного акустического анализа голоса пациентов белорусской популяции с хроническим синуситом.

Цель работы — исследовать акустические характеристики голоса у пациентов с хроническим синуситом.

Объекты и методы. В исследовании приняло участие 55 человек в возрасте от 19 до 76 лет (35 человек с хроническим неполипозным синуситом и 20 человек — медицинских работников, по результатам диспансерного наблюдения, относящиеся к группе здоровых. Визуальное и функциональное состояние гортани оценивали методом оптической ларингостробоскопии с использованием жесткого ларингоскопа, а также методом непрямой ларингоскопии. Состояние голосовой функции оценивали методом акустического анализа голоса с помощью стандартизированной программы «LingWaves» Phonetogramm 2.5 с записью фонетогаммы. Проанализированы следующие показатели: ЧОТ, максимальная и минимальная частота основного тона, Jitter (пертурбации частоты основного тона), ВМФ, число аperiодических колебаний голосовых складок в единицу времени (Irregularity), шум (Noise) и огрубление (Overall Severity).

Статистический анализ полученных данных проводили с использованием параметрических и непараметрических методов исследования в том числе: методов описательной статистики; оценки достоверности (критерий Стьюдента); метода построения доверительных интервалов; методов проверки статистических гипотез. Оценку взаимосвязей признаков проводили с привлечением метода корреляционного анализа — тест Пирсона (r , p). При сравнении групп достоверными считали различия, если полученное значение p для исследуемого критерия было ниже критического уровня значимости равного 0,05. Статистическую обработку данных осуществляли с использованием пакета прикладных программ Statistica 10.0.

В ходе исследования была составлена база данных акустического анализа голоса взрослых лиц белорусской популяции.

Результаты. Средний возраст обследованных составил 44 года (ДИ 95% 39,7–48,3). Рассматривали две группы (здоровые и пациен-

ты с хроническим синуситом). Группы по возрасту были однородны ($p=0,15$), различия в среднем возрасте не достоверны ($p=0,71$).

Разделение выборок по гендерной характеристике также не отличалось между анализируемыми группами ($p=0,5$).

Частота основного тона изменялась в пределах от 90,5 до 321,04 Гц у пациентов и от 106,2 до 294,6 Гц у здоровых лиц. Различия в ЧОТ по группам не значимы ($p=0,452$).

На рисунке 1 (а) отображена диаграмма данных максимальной частоты голоса. Характерно, что статистическая обработка данных не выявила отличия в зависимости от наличия патологии околоносовых пазух ($p=0,4$). Не установлена также зависимость максимальной частоты голоса от пола в исследуемых группах ($p=0,5$). На указанном изображении представлена диаграмма данных здоровых-пациентов, а также мужчин-женщин.

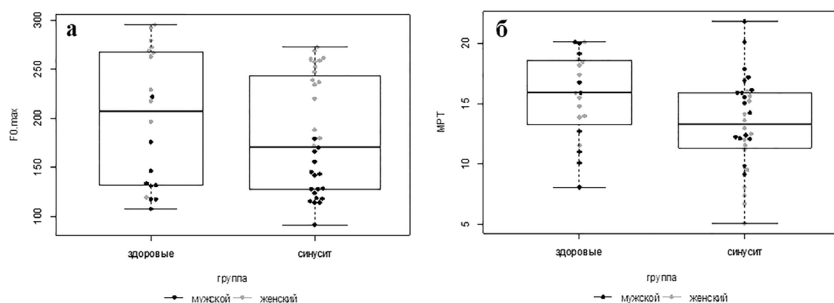


Рисунок 1 — Сравнительное сопоставление характеристик голосов пациентов наблюдаемых групп: а — максимальная частота голоса у здоровых лиц и пациентов с хроническим синуситом; б — длительность фонационного выдоха в зависимости от наличия хронического синусита и пола.

По результатам обследования была рассчитана длительность фонационного выдоха (с), которая изменялась от 5,1 до 21,85 с у пациентов с хроническим синуситом и от 8,1 до 20,1 с у здоровых лиц. Различия в средних (15,6 с и 13,3 с) по группам значимы ($p=0,033$). На рисунке 1 (б) представлена диаграмма данных показателей.

При анализе полученных результатов исследования следует подчеркнуть, что в доступной специальной литературе нет аналитических материалов, касающихся использования акустического анализа голоса

у пациентов, страдающих хроническим синуситом. Сравнительный анализ голосовых показателей продемонстрировал отсутствие достоверного отличия между исследуемыми группами в отношении частотных характеристик, что позволяет сделать вывод о природной стабильности минимальной, максимальной и средней частоты голоса у людей. Анализ современной специальной литературы подтверждает это мнение. Исследования, проведенные в различных странах с оценкой голосовых характеристик пациентов после хирургического лечения патологии полости носа и околоносовых пазух, показали, что частотная характеристика голоса не изменялась [3]. В то же время патология верхних дыхательных путей несомненно отрицательно сказывается на работе слизистой оболочки нижних дыхательных путей и голосе человека. Доказано достоверное отличие времени длительности максимального выдоха у здоровых лиц и пациентов с хроническим синуситом в сторону его уменьшения при патологии околоносовых синусов. Данное обстоятельство представляется важным в плане дальнейших исследований о необходимости проведения комплексной диагностики и медицинской реабилитации у пациентов, страдающих хроническим синуситом.

Заключение. Частотные характеристики голосового аппарата людей являются стабильными и мало изменяемыми при патологии околоносовых пазух. Доказано достоверное отличие длительности максимальной фонации у пациентов с хроническим синуситом (13,3 с) и здоровых лиц (15,6 с) ($p=0,033$).

Литература.

1. Мохотаева, М. В. Диагностика состояния голосовой функции у детей методом акустического анализа / М. В. Мохотаева, Ю. С. Степанова // Рос. оториноларингология. — 2010. — Т. 44, № 1. — С. 86–88.
2. Delgado-Ruiz, R. Temporal and permanent changes induced by maxillary sinus lifting with bone grafts and maxillary functional endoscopic sinus surgery in the voice characteristics-systematicreview/R. Delgado-Ruiz, D. Botticelli, G. Romanos//Dentistry Journal. — 2022. — Vol. 11, N 3. — P. 47. doi: 10.3390/dj10030047
3. Nasality outcome in unilateral chronic rhinosinusitis following functional endoscopic sinus surgery / K. L. Yang [et al.] // J. of the Formosan Medical Association. — 2022. — Vol. 121, N 5. — P. 936–942. doi: 10.1016/j.jfma.2021.06.030
4. Sorenson, D. N. A fundamental frequency investigation of children ages 6–10 years old / D. N. Sorenson // J. of Communication Disorders. — 1989. — Vol. 22, N 2. — P. 115–123. doi: 10.1016/0021-9924 (89) 90028-2
5. The effect of functional endoscopic sinus surgery on nasal resonance / V. Shetty [et al.] // World J. Otorhinolaryngology Head Neck Surg. — 2022. — Vol. 16, N 3. — P. 269–273. doi: 10.1016/j.wjorl.2021.01.004

УДК 616.31-002: 579

МАССА БИОПЛЕНКИ КАК ФАКТОР АНТИБИОТИКОРЕЗИСТЕНТНОСТИ ВОЗБУДИТЕЛЕЙ ОДОНТОГЕННЫХ ВОСПАЛИТЕЛЬНЫХ ЗАБОЛЕВАНИЙ

Кабанова А. А.¹, Окулич В. К.², Сенькович С. А.², Пинчук А. Н.²,
Лептеева Т. Н.², Погоцкий А. К.¹, Колчанова Н. Э.³

УО «Витебский государственный ордена Дружбы народов медицинский университет», ¹кафедра челюстно-лицевой хирургии и хирургической стоматологии с курсом ФПК и ПК; ²кафедра клинической микробиологии; г. Витебск; ³УО «Гомельский государственный медицинский университет», кафедра микробиологии, вирусологии и иммунологии, г. Гомель, Республика Беларусь

Цель исследования — определить массу биопленки, формируемой возбудителями одонтогенных воспалительных заболеваний.

Объекты и методы. Исследование выполнено с использованием клинических изолятов, выделенных от пациентов с хроническим периодонтитом, а также от пациентов с острым одонтогенным периоститом челюсти; острым одонтогенным остеомиелитом челюсти, осложненным флегмоной одного, двух и более клетчаточных пространств и флегмоной дна полости рта (группа 5).

Результаты. Масса биопленки, образованная стрептококками, выделенными от пациентов с хроническими периодонтитами, 8,95 (4,5–22,8) мкг/лунку, масса биопленки, образованная стафилококками, 10,9 (5,86–53,6) мкг/лунку. У пациентов с острым одонтогенным периоститом челюсти масса биопленки, образованная стрептококками — 6,9 (5,5–9,8) мкг/лунку, стафилококками — 21,0 (18,4–23,6) мкг/лунку. У пациентов с острым одонтогенным остеомиелитом челюсти, осложненным флегмоной одного клетчаточного пространства, масса биопленки стрептококков — 9,0 (7,6–13,5) мкг/лунку, стафилококков — 20,1 (20,1–21,8) мкг/лунку. У пациентов группы с острым одонтогенным остеомиелитом челюсти, осложненным флегмоной двух-четырёх клетчаточных пространств, масса формируемой стрептококками биопленки — 17,6 (15,1–20,1) мкг/лунку, формируемой стафилококками — 20,1 (7,6–29,0) мкг/лунку. В группе пациентов с флегмоной дна полости рта данные показатели: 20,9 (18,4–21,8) мкг/лунку для *Streptococcus spp.* и 29,0 (27,2–29,0) мкг/лунку для *Staphylococcus spp.*

Заключение. Масса формируемой стрептококками биопленки статистически значимо увеличивается при развитии одонтогенного воспалительного процесса, достигая максимальных значений у пациентов с флегмоной дна полости рта.

Ключевые слова: бактериальная биопленка, масса; одонтогенные воспалительные заболевания.

BACTERIAL BIOFILM MASS AS A FACTOR OF ANTIBIOTIC RESISTANCE AT THE ODONTOGENOUS INFLAMMATORY DISEASES

**Kabanova A. A.¹, Okulich V. K.², Senkovich S. A.², Pinchuk A. N.²,
Lepteeva T. N.², Pogotsky A. K.¹, Kolchanova N. E.³**

*Vitebsk State Order of Peoples' Friendship Medical University,
Department of Maxillofacial Surgery and Oral Surgery with the Course
of the Faculty of Advanced Training and Staff Retraining; Department
of Clinical Microbiology; Vitebsk,³YO Gomel State Medical University,
Department of Microbiology, Virology and Immunology,
Gomel, Republic of Belarus*

The aim of the study is to determine the mass of biofilm formed by pathogens of odontogenic inflammatory diseases.

Objects and methods. The study was performed using clinical isolates isolated from patients with chronic periodontitis, as well as from patients with acute odontogenic periostitis of the jaw; acute odontogenic osteomyelitis of the jaw, complicated by phlegmon of one cellular space, two or more cellular spaces and phlegmon of the floor of the mouth (group 5).

Results. The mass of biofilm formed by streptococci isolated from patients with chronic periodontitis, 8.95 (4.5–22.8) $\mu\text{g}/\text{well}$, the mass of biofilm formed by staphylococci, 10.9 (5.86–53.6) $\mu\text{g}/\text{well}$. In patients with acute odontogenic periostitis of the jaw, the mass of biofilm formed by streptococci is 6.9 (5.5–9.8) $\mu\text{g}/\text{well}$, staphylococci is 21.0 (18.4–23.6) $\mu\text{g}/\text{well}$. In patients with acute odontogenic osteomyelitis of the jaw, complicated by phlegmon of one cell space, the mass of the biofilm of streptococci is 9.0 (7.6–13.5) $\mu\text{g}/\text{well}$, staphylococci is 20.1 (20.1–21.8) $\mu\text{g}/\text{hole}$. In patients in the group with acute odontogenic osteomyelitis of the jaw, complicated by phlegmon of two to four cellular spaces, the mass of biofilm formed by streptococci was 17.6 (15.1–20.1) $\mu\text{g}/\text{well}$; that formed by staphylococci was 20.1 (7.6–29.0) $\mu\text{g}/\text{well}$. In the group of patients with phlegmon of the floor of the mouth,

these indicators: 20.9 (18.4–21.8) $\mu\text{g}/\text{well}$ for *Streptococcus* spp. and 29.0 (27.2–29.0) $\mu\text{g}/\text{well}$ for *Staphylococcus* spp.

Conclusion. The mass of the biofilm formed by streptococci statistically significantly increases with the development of the odontogenic inflammatory process, reaching maximum values in patients with phlegmon of the floor of the mouth.

Keywords: bacterial biofilm; mass; odontogenic inflammatory diseases.

Введение. В стоматологии и челюстно-лицевой хирургии важную роль играют микробные биопленки, которые ответственны за этиологию кариеса, заболевания окружающих зуб тканей, воспалительные процессы челюстно-лицевой области и шеи [5]. Воздействие на микробные биопленки, а, следовательно, и лечение ассоциированных с ними инфекций, на сегодняшний день представляет собой трудную и не решенную окончательно задачу, что обусловлено повышенной устойчивостью данных сообществ к антимикробным препаратам и факторам иммунной защиты организма. Биопленки бактерий невосприимчивы к традиционной антибактериальной терапии, благодаря передаче маркеров резистентности между клетками микроорганизмов, из-за диффузионных ограничений, обусловленных внеклеточным матриксом, инактивации лекарственного средства, наличия метаболически неактивных клеток-персистеров. В совокупности эти свойства делают биопленки значительно более устойчивыми к антибиотикам, чем планктонные клетки [2]. Поиск методов предотвращения образования и способов устранения бактериальной биопленки в области очага инфекции представляет одну из самых важных задач как в медицине вообще, так и в стоматологии и челюстно-лицевой хирургии, в частности. Бактериальная устойчивость приобретает еще большую актуальность для медицины и в последнее время очень активно обсуждается в стоматологии. Выявлено, что чувствительность к антибиотикам планктонных форм микроорганизмов в 10–1000 раз выше, чем у микроорганизмов в составе биопленки [4]. Механизмы резистентности к антибиотикам бактерий в биопленках (БП) включают естественные и приобретенные факторы. Естественные механизмы осуществляются путем снижения диффузии антибиотиков через матрикс БП, за счет уменьшения поступления питательных веществ и кислорода, что сопровождается изменением метаболической активности и формированием клеток-персистеров. Индуцированные факторы устойчивости активируются антибиотиком, при этом внешний слой бактерий под воздействием достаточных концентраций препарата и ограниченным

временем для адаптации быстро погибает. Вокруг бактерий, находящихся в нижних слоях биопленки, концентрация антибиотика значительно ниже, что индуцирует экспрессию специфических генов [2]. Одним из важных характеристик БП является ее масса, так как количество образуемого изолятами внеклеточного матрикса может существенно влиять на способность лекарственных веществ проникать через биопленку [3], а, следовательно, повышать антибиотикорезистентность возбудителей в ее составе.

Цель исследования — определить массу биопленки, формируемой возбудителями одонтогенных воспалительных заболеваний.

Объекты и методы. Исследование выполнено с использованием клинических изолятов, выделенных от 47 пациентов с хроническим периодонтитом (группа 1), а также от 198 пациентов с острыми одонтогенными инфекционно-воспалительными процессами (ИВП). Лица с острыми одонтогенными ИВП были разделены на группы: с острым одонтогенным периоститом челюсти (группа 2 — 40 пациентов); острым одонтогенным остеомиелитом челюсти, осложненным флегмоной одного клетчаточного пространства (группа 3 — 96 человек), двух и более клетчаточных пространств (группа 4 — 36 пациентов) и флегмоной дна полости рта (группа 5 — 26 человек). Забор содержимого десневой борозды или периодонтального кармана у пациентов с периодонтитом для микробиологических исследований выполняли утром, натошак с помощью стандартного стерильного бумажного эндодонтического штифта. У лиц с острыми одонтогенными ИВП перед выполнением хирургической обработки инфекционно-воспалительного очага путем аспирации выполнялся забор материала для выделения возбудителей и определения их способности формировать БП.

Определение образования биопленки, а также ее массы выполнено по разработанным методам [1].

Полученные данные подвергались статистической обработке с помощью пакета прикладных таблиц «Statistica» (Version 10-Index, лицензия № СТАФ999К347156W, StatSoft Inc, США) и «Excel». Перед использованием методов описательной статистики определяли тип распределения количественных признаков с использованием критерия Колмогорова-Смирнова. При распределении признака, отличном от нормального, вычисляли медиану (Me), нижний 25-й (LQ) и верхний 75-й квартили (UQ). При множественном сравнении количественных признаков при распределении отличном от нормального использовали критерий Краскела-Уоллиса (H). Критический уровень значимости

р при проверке статистических гипотез в исследовании был равным 0,05.

Результаты. Установлено, что масса БП, образованная стрептококками, выделенными от пациентов с хроническими периодонтитами, составила 8,95 (4,5–22,8) мкг/лунку, масса биопленки, образованная стафилококками была 10,9 (5,86–53,6) мкг/лунку. У лиц с острым одонтогенным периоститом челюсти масса БП, образованная стрептококками — 6,9 (5,5–9,8) мкг/лунку, стафилококками — 21,0 (18,4–23,6) мкг/лунку. У пациентов с острым одонтогенным остеомиелитом челюсти, осложненным флегмоной одного клетчаточного пространства, масса биопленки стрептококков составила 9,0 (7,6–13,5) мкг/лунку, стафилококков — 20,1 (20,1–21,8) мкг/лунку. У пациентов группы с острым одонтогенным остеомиелитом челюсти, осложненным флегмоной двух-четырех клетчаточных пространств, масса формируемой стрептококками БП была 17,6 (15,1–20,1) мкг/лунку, формируемой стафилококками — 20,1 (7,6–29,0) мкг/лунку. В группе пациентов с флегмоной дна полости рта данные показатели были равны 20,9 (18,4–21,8) мкг/лунку для *Streptococcus spp.* и 29,0 (27,2–29,0) мкг/лунку для *Staphylococcus spp.* (таблица 1).

Таблица 1 — Масса БП, формируемой возбудителями одонтогенной инфекции, мкг/лунка.

Возбудитель	Группа пациентов					Статистическая значимость отличий, критерий Краскела-Уоллиса
	Группа 1	Группа 2	Группа 3	Группа 4	Группа 5	
<i>Staphylococcus spp.</i>	10,9 (5,86–53,6)	21,0 (18,4–23,6)	20,1 (20,1–21,8)	20,1 (7,6–29,0)	29,0 (27,2–29,0)	p>0,05
<i>Streptococcus spp.</i>	8,95 (4,5–22,8)	6,9 (5,5–9,8)	9,0 (7,6–13,5)	17,6 (15,1–20,1)	20,9 (18,4–21,8)	p=0,04

Заключение. Выявлено, что масса формируемой стрептококками биопленки статистически значимо увеличивается при развитии

одонтогенного ИВП, достигая максимальных значений у пациентов с острым одонтогенным остеомиелитом челюсти, осложненным флегмоной дна полости рта 20,9 (18,4–21,8) мкг/лунка. При этом масса БП, образуемой *Staphylococcus spp.*, не имела значимых отличий между группами пациентов с различной тяжестью острого одонтогенного ИВП при множественном сравнении по критерию Краскела-Уоллиса ($p > 0,05$).

Литература.

1. Кабанова, А. А. Метод определения способности микроорганизмов-возбудителей инфекционно-воспалительных процессов челюстно-лицевой области формировать биопленки / А. А. Кабанова, Ф. В. Плотников // Современная стоматология. — 2013. — № 1. — С. 82–84.
2. Antibiotic resistance of bacterial biofilms / N. Hoiby [et al.] // Int. J. Antimicrob. Agents. — 2010. — Vol. 35, N 4. — P. 322–332. doi: 10.1016/j.ijantimicag.2009.12.011
3. Immunologic and microbiologic profiles of chronic and aggressive periodontitis subjects / B. Rescala [et al.] // J. Periodontol. — 2010. — Vol. 81, N 9. — P. 1308–1316. doi: 10.1902/jop.2010.090643
4. In vitro activity of vancomycin, quinupristin/dalfopristin, and linezolid against intact and disrupted biofilms of staphylococci / M. El-Azizi [et al.] // Ann. Clin. Microbiol. Antimicrob. — 2005. — Vol. 7, N 4. — P. 2. doi: 10.1186/1476-0711-4-2.
5. Periodontitis: An archetypical biofilm disease / C. Schaudinn [et al.] // J. of American Dental Association. — 2009. — Vol. 140, N 8. — P. 978–986. doi: 10.14219/jada.archive.2009.0307

УДК [617.52+617.716.8]-002.34-02-057.36

ОЦЕНКА ЭТИОПАТОГЕНЕТИЧЕСКИХ АСПЕКТОВ ФУРУНКУЛА ЧЕЛЮСТНО-ЛИЦЕВОЙ ОБЛАСТИ У ВОЕННОСЛУЖАЩИХ

Петрова Т. В., Бородулина И. И.

*ФГБВОУ ВО «Военно-медицинская академия им. С. М. Кирова
Министерства обороны Российской Федерации», кафедра челюстно-
лицевой хирургии и хирургической стоматологии,
г. Санкт-Петербург, Российская Федерация*

Введение. Исследование особенностей этиологических аспектов фурункула у лиц, проходящих службу в вооруженных силах Российской Федерации, ранее не проводилось.

Цель работы — исследование этиопатогенетических аспектов фурункула челюстно-лицевой области у военнослужащих и определение взаимосвязи между ними с помощью факторного анализа.

Объекты и методы. Выполнен ретроспективный анализ архивных историй болезней клиники кафедры челюстно-лицевой хирургии и хирургической стоматологии Военно-медицинская академия им. С. М. Кирова Министерства обороны Российской Федерации за 2017–2019 гг.. Проведено обследование и лечение 53 пациентов с абсцедирующим фурункулом лица в возрасте 18–25 лет (основная группа). Группу контроля составили 30 практически здоровых лиц в возрастном диапазоне 18–25 лет, которым было проведено иммунологическое и микробиологическое исследования, определялся тип кожи лица и ее состояние. Для создания математической модели использовали биномиальный регрессионный анализ (логистическая регрессия), предметом прогнозирования которой являлось развитие фурункула челюстно-лицевой области у военнослужащих. Статистическую обработку осуществляли с помощью специализированного пакета прикладных программ.

Результаты. Установлено, что сочетание жирного типа кожи и определенных показателей лимфоцитов и IgG в крови повышают риск развития фурункула лица у практически здоровых военнослужащих вооруженных сил Российской Федерации.

Заключение. Факторный анализ позволяет в совокупности оценить влияние общих и местных факторов на развитие фурункула лица, направленно спланировать лечебные и медицинские профилактические мероприятия.

Ключевые слова: инфекционно-воспалительные заболевания; челюстно-лицевая область; фурункул лица; этиология; военнослужащие.

ASSESSMENT OF ETIOPATHOGENETIC ASPECTS OF MAXILLOFACIAL FURUNCLE IN MILITARY PERSONNEL

Petrova T. V., Borodulina I. I.

*Military Medical Academy named by S. M. Kirov, Department
of Maxillofacial Surgery and Oral Surgery,
Saint-Petersburg, Russian Federation*

Introduction. A study of the characteristics of the etiological aspects of a boil in persons serving in the RF Armed Forces has not previously been carried out

Aim. Studying the etiological aspects of boils in the maxillofacial area in military personnel and determining the relationship between them using factor analysis.

Objects and methods. A retrospective analysis of archival medical histories of the clinic of the Department of Maxillofacial Surgery and Oral Surgery of the Military Medical Academy named by S. M. Kirov for 2017–2019 was performed, 53 patients with abscessing facial furuncle aged 18–25 years (main group) were examined and treated. The control group consisted of 30 practically healthy individuals in the age range of 18–25 years, who underwent immunological and microbiological studies, determined the type of facial skin and its condition. To create a mathematical model, binomial regression analysis (logistic regression) was used, the subject of prediction of which was the development of a boil in the maxillofacial area in military personnel. Statistical processing was carried out using a specialized application package.

Results. It was found that the combination of oily skin type and certain indicators of lymphocytes and immunoglobulin G in the blood increases the risk of developing a facial boil in practically healthy servicemen of the Armed Forces of the Russian Federation.

Conclusion. Factor analysis makes it possible to collectively assess the influence of general and local factors on the development of facial boils and to specifically plan therapeutic and preventive measures.

Keywords: infectious and inflammatory diseases; maxillofacial region; facial furuncle; etiology; military personnel.

Введение. Вопросы этиопатогенеза заболеваний волновали исследователей во все времена. Например, для медицины древнего мира были характерны представления о сверхъестественном, божественном

происхождении болезней. При этом многие ученые древней Индии, Китая, Египта считали, что помимо теологической и различных магических теорий на возникновение патологического состояния организма оказывают влияние внешние факторы и нарушение правил личной гигиены. Одним из первых основы учения об этиологии заболевания были сформулированы Гиппократом. К причинам возникновения болезней он относил внешние факторы (влияние времени года, климата, воздуха, воды, питания и т. д.) и внутренние (возраст, пол, темперамент, привычки, наследственность, образ жизни и т. д.). Так же, в то время широкое распространение получило учение о четырех телесных соках: кровь, слизь, светлая желчь, черная желчь, а здоровье понималось как результат их благоприятного смешения и, наоборот, неблагоприятное смешение соков расценивалось как причина большинства болезней. В последствии, на основе древнегреческого учения о соках организма сформировалась гуморальная теория, которая с некоторыми изменениями существовала в медицине до XIX в.

Наиболее яркий и выдающийся представитель медицины средних веков ученый, философ и врач Средней Азии и Арабского Востока Абу Али Ибн Сина (известный на Западе как Авиценна) в своем научном труде «Канон врачебной науки» так же особое внимание уделял санитарно-гигиеническим и профилактическим вопросам, подробно описывал наблюдения и догадки о взаимосвязи состояния организма человека с природными и социальными факторами. Открытия в области медицины в эпоху возрождения внесли существенный вклад в дальнейшее развитие как научной мысли, так и практической деятельности [3].

Сегодня благодаря научно-техническому прогрессу процесс исследования этиопатогенетических аспектов заболеваний более совершенен, поскольку имеются возможности учитывать совокупное влияние как внешних факторов, так и внутренних механизмов, и аспектов, определяющих здоровье человека. Одним из таких методов является факторный анализ, который позволяет выявить скрытые взаимосвязи между исследуемыми признаками и получить больший объем информации, нежели если бы мы рассматривали каждый из исходных признаков в отдельности.

В настоящее время одной из актуальных тем является анализ этиопатогенетических аспектов инфекционно-воспалительных заболеваний головы и шеи как одонтогенного, так и неодонтогенного генеза [2, 4]. Из неодонтогенных воспалительных заболеваний наиболее чаще

встречается фурункул лица [2, 4]. По данным специальной литературы это заболевание до 80 % встречается у лиц молодого трудоспособного возраста преимущественно до 25 лет [1, 2, 4, 5]. При этом не было обнаружено данных о результатах применения факторного анализа при оценке этиологических аспектов фурункула челюстно-лицевой области у военнослужащих вооруженных сил Российской Федерации (ВС РФ). Мы посчитали целесообразным исследование данного вопроса.

Цель работы — исследование этиопатогенетических аспектов фурункула челюстно-лицевой области у военнослужащих и определение взаимосвязи между ними с помощью факторного анализа.

Объекты и методы. В период с 2019 по 2021 гг. в отделении челюстно-лицевой хирургии и хирургической стоматологии ФГБВОУ ВО «Военно-медицинская академия им. С. М. Кирова Министерства обороны Российской Федерации» было проведено обследование и лечение 53 пациентов с абсцедирующим фурункулом лица в возрасте 18–25 лет (основная группа). Алгоритм обследования и лечения пациентов соответствовал приказу Министерства здравоохранения и социального развития Российской Федерации от 11.02.2005 г. № 126 «Об утверждении стандарта медицинской помощи пациентам с абсцессом кожи, фурункулом и карбункулом». Кроме того, набрано 30 практически здоровых лиц в возрастном диапазоне 18–25 лет (контрольная группа), которым было проведено иммунологическое и микробиологическое исследования, определялся тип кожи лица и ее состояние. Для создания математической модели использовался биномиальный регрессионный анализ (логистическая регрессия), предметом прогнозирования которой являлось развитие фурункула челюстно-лицевой области у военнослужащих.

В качестве переменных факторов у военнослужащих оценивали: возраст, срок службы, сезон развития заболевания, глюкоза в сыворотке крови, лимфоциты, лейкоциты, CD3+, CD4+, CD8+, IgA, IgG, IgM, регуляторные Т-хелперные клетки, обладающие иммуносупрессорной функцией (CD4+CD25brightCD45+) (% от всех Т-хелперов), тип кожи и микробный состав кожи лица.

Электронная база данных исследования была создана с помощью редактора электронных таблиц Microsoft Office Excel 2017 по условиям, которые предъявляются к современным матрицам. Статистическую обработку осуществляли с помощью специализированного пакета прикладных программ — RStudio 2021.09.0 Build 351 © 2009–2021

Studio, PBC и R version 4.1.2 (2021–11–01) — «Bird Hippie» Copyright (C) 2021 The R Foundation for Statistical Computing Platform: x86_64-apple-darwin17.0 (64-bit) и R — бесплатное программное обеспечение для анализа данных с открытым исходным кодом, являются основой для инновационной важной работы в науке и образовании, широко применяется в мире.

Результаты. Все пациенты основной группы являлись лицами мужского пола молодого возраста в возрастном периоде 18–25 лет. Из них военнослужащие по призыву составили 38 человек (72%), по контракту — 15 человек (28%). Преимущественное число госпитализаций с фурункулом лица наблюдалось на 3–4 месяце службы (34%). 11,3% пациентов поступали в стационар, прослужив шесть месяцев. Наибольшая часть обращений за медицинской помощью наблюдалась зимой (34%) и весной (28%). В летний период число обращений составило 15%, а в осенний период постепенно возрастало (23%).

В 96% военнослужащие поступали в стационар на 2–3 сутки от начала развития заболевания. Кроме сбора жалоб и анамнеза заболевания пациентам было предложено ответить на вопросы разработанной анкеты, касающиеся состояния кожи, характера питания и личной гигиены. По результатам опроса выяснилось, что у пациентов основной группы преобладает жирный (26%) и комбинированный (41%) типы кожи лица. Для 19% обследуемых был характерен нормальный тип кожи, для 6% — сухой. 8% затруднились ответить на этот вопрос.

Среди пациентов группы клинического контроля преобладали нормальный и комбинированный типы кожи лица — 40% и 30%, соответственно. У 20% наблюдался сухой тип кожи и только у 10% — жирный. Ниже представлены результаты микробиологических и иммунологических исследований пациентов основной и контрольной групп.

Показатели исследуемых переменных факторов пациентов контрольной группы ($n=30$): лейкоциты, $\times 10^9/l$ — $5,8 \pm 0,17$; лимфоциты (%) — $28,4 \pm 1,33$; CD3+ (%) — $65,32 \pm 4,09$; CD4+ (%) — $36,4 \pm 1,45$; CD8+ (%) — $31,3 \pm 1,41$; IgA (г/л) — $1,54 \pm 0,08$; IgM (г/л) — $1,30 \pm 0,08$; IgG (%) — $11,0 \pm 0,31$; Регуляторные Т-хелперные клетки, обладающие иммуносупрессорной функцией (CD4+CD25brightCD45+) (% от всех Т-хелперов) (%) — $3,8 \pm 1,43$; Уровень глюкозы в крови (ммоль/л) — $4,6 \pm 0,72$.

Показатели исследуемых переменных факторов пациентов основной группы ($n=53$): лейкоциты, $\times 10^9/l$ — $9,75,8 \pm 0,15$; лимфоциты (%) — $20,3 \pm 1,03$; CD3+ (%) — $68,5 \pm 1,71$; CD4+ (%) — $48,8 \pm 0,75$; CD8+

(%) — $18,6 \pm 1,03$; IgA (г/л) — $2,02 \pm 0,79$; IgM (г/л) — $1,85 \pm 0,83$; IgG (%) — $10,15 \pm 0,7$; Регуляторные Т-хелперные клетки, обладающие иммуносупрессорной функцией (CD4+CD25brightCD45+) (% от всех Т-хелперов) (%) — $4,6 \pm 1,51$; Уровень глюкозы в крови (ммоль/л) — $4,5 \pm 0,44$.

Микробный состав здоровых участков кожи пациентов контрольной группы (n=30): *Staph. Epidermidis* — 88,1%; *Staph. Saprophyticus* — 40,0%; *Str. haemoliticus* — 25,3%; *Staph. Aureus* — 25,3%; *Malassezia* — 10,0%; *Candida* — 12,0%; *Propionibacterium acnes* — не обнаружено.

Микробный состав здоровых участков кожи у пациентов основной группы (n=53): *Staph. Epidermidis* — 58,0%; *Staph. Saprophyticus* — 33,0%; *Str. Haemoliticus* — 10,0%; *Staph. Aureus* — 4,0%; *Malassezia* — не обнаружено; *Candida* — 5,0%; *Propionibacterium Acnes* — 30,0%.

Микробный состав раневого отделяемого при фурункуле челюстно-лицевой области: *Staph. Aureus* в виде монокультуры — 87,0%; *Staph. Saprophyticus* + *Staph. Aureus* — 4,0%; *Staph. Aureus* + *Pseudomonas Aeruginosa* — 3,0%; *Staph. Epidermidis* в виде монокультуры — 5,0%; *Staph. Aureus* + *Klebsiella Oxytoca* — 1,0%.

Из представленных данных можно сделать вывод, что лабораторные показатели у пациентов обеих групп находятся в пределах нормы. Только у пяти человек с фурункулом лица наблюдали высокий уровень содержания суммарного IgM ($2,27 \pm 0,08$ г/л) на момент поступления, показатели которого перед выпиской приходили в норму ($1,34 \pm 0,31$ г/л). У военнослужащих с фурункулом лица значения ЛИИ ($0,55 \pm 0,02$ усл. ед.) были в пределах нормы.

Выявлены некоторые различия в микробном составе здоровых участков кожи лица у пациентов контрольной и основной групп исследования, что позволяет предположить о наличии нарушения микробиоценоза кожи челюстно-лицевой области у лиц с фурункулом указанной зоны. Это могло способствовать развитию заболевания.

Так же, стоит отметить, что по результатам сбора анамнеза, оценки общего состояния и выше представленных лабораторных исследований соматической патологии у пациентов выявлено не было.

Далее с помощью пошаговой регрессии было подобран оптимальный набор независимых предикторов. Их сочетание объясняет 60% всей выборки ($R^2=0,6$). В качестве прогностических коэффициентов были отобраны следующие переменные: тип кожи, относительное количество лимфоцитов, относительное количество Ig G. Первая переменная имела 3 степени свободы. За основное состояние

был взят жирный тип кожи, так как в таком состоянии возрастала значимость и уровень влияния предиктора на модель (комбинированный-жирный $\beta = -0,845$; $p < 0,001$; нормальный-жирный $\beta = -2,487$; $p < 0,001$; сухой-жирный $\beta = -2,523$; $p < 0,001$). Показатели лимфоцитов ($\beta = -0,492$; $p < 0,001$) и IgG ($\beta = -1,622$; $p < 0,01$) имели высокий бета-коэффициент и уровень значимости, поэтому были использованы в построении математической модели. Из полученных значений было построено уравнение множественной регрессии, для получения коэффициента регрессии. Стоит отметить, что при умножении коэффициента одного из типов кожи, выставляется 1, а к остальным 0, так как один тип кожи противоречит наличию другого. Если у пациента жирный тип кожи, то множителем для всех коэффициентов типов кожи ставится 0.

Уравнение множественной линейной регрессии может быть представлено следующим образом:

$$\Phi = 31,897 + (-845 * K) + (-2,487 * H) + (-2,523 * C) + (-0,492 * L) + (-1,622 * IgG), \text{ где} \quad (1)$$

Φ — фурункул; K — комбинированный тип кожи; H — нормальный тип кожи; C — сухой тип кожи; L — относительное количество лимфоцитов в крови; IgG — относительное содержание Ig G.

Для подсчета вероятности развития фурункула используется уравнение логит-преобразования:

$$P = 1/1+e^{\Phi}, \text{ где} \quad (2)$$

P — вероятность того, что возникнет фурункул; e — основание натуральных логарифмов 2,71; Φ — уравнение множественной линейной регрессии.

Результатом логит-преобразования будет являться значение, предполагающееся в интервале от 0 до 1.

После создания формулы была произведена проверка эффективности модели и найдено пороговое значение вероятности.

Значение отсечки является числом, расположенным в месте перекреста максимального числа истинно положительных (88,7%) и истинно отрицательных значений (90,0%). Для данной модели оно составило 0,57. Следовательно, если значение P будет больше значения отсечки, то можно заключить, что у пациента возникнет фурункул.

При рассмотрении графика и результатов ROC-анализа, видно, что численный показатель площади под кривой ($AUC = 0,95$) занимает 95,0 %, от общей площади истинно положительных и истинно отрицательных значений можно сказать, что построенная модель имеет высокий уровень прогнозирования (рисунок 1).

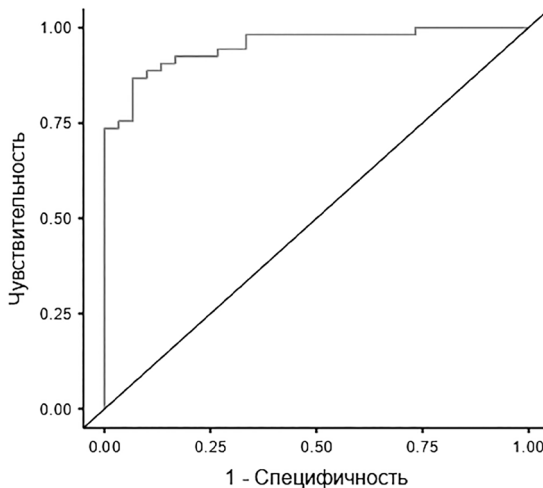


Рисунок 1 — ROC-кривая соотношения диагностической чувствительности и специфичности при определении риска развития фурункула лица по типу кожи лица, уровням содержания лимфоцитов и IgG в крови (площадь под красной линией демонстрирует число правильных результатов (95,0 %)).

Заключение. В результате проведенного факторного анализа нам удалось предложить высококачественную прогностическую модель, которая позволила оценить риск возникновения фурункула лица у практически здоровых военнослужащих ВС РФ. Определено, что сочетание жирного типа кожи и определенных показателей лимфоцитов и IgG в крови повышают риск развития фурункула челюстно-лицевой области у военнослужащих. Это стоит учитывать при проведении консервативной терапии и при необходимости направить пациента к врачам других специальностей (дерматовенеролог, иммунолог).

Литература.

1. Анализ заболеваемости фурункулом лица у военнослужащих / Т. В. Петрова [и др.] // Известия Рос. военно-медицинской академии. — 2021. — Т. 40, № S1. — С. 121–124.

2. Дрегалкина, А. А. Воспалительные заболевания челюстно-лицевой области. Современные особенности клинического течения, принципы диагностики и лечения : учеб. пособие / А. А. Дрегалкина, М. Е. Шимова, О. Л. Шнейдер; отв. ред. И. Н. Костина. — Екатеринбург : Изд. дом «ТИРАЖ», 2020. — 108 с.

3. История медицины (первобытное общество — XVIII век): учеб. пособие. Ч. 1. / Н. Х. Шарафутдинова [и др.]. — Уфа: Изд-во ГБОУ ВПО БГМУ Минздрава России, 2016. — 192 с.

4. Кабанова, А. А. Распространенность инфекционно-воспалительных заболеваний в Республике Беларусь / А. А. Кабанова, И. О. Походенько-Чудакова // Стоматолог. — 2018. — № 4. — С. 24–28. doi: 10.32993/stomatologist.2018.4(31).4

5. Медико-статистические показатели заболеваемости военнослужащих по призыву вооруженных сил Республики Беларусь и Российской Федерации (2003–2016 гг.) / В. И. Евдокимов [и др.] // Медико-биологические и социально-психологические проблемы безопасности в чрезвычайных ситуациях. — 2018. — № 2. — С. 26–50. doi: 10.25016/2541-7487-2018-0-2-26-50

УДК 616-08-035

СОВРЕМЕННЫЕ АСПЕКТЫ ЛЕЧЕНИЯ ПРОДУКТИВНО-ДЕСТРУКТИВНОЙ ФОРМЫ ХРОНИЧЕСКОГО ОСТЕОМИЕЛИТА ЧЕЛЮСТЕЙ (ОБЗОР ЛИТЕРАТУРЫ).

Трофимов С. А.¹, Дробышев А. Ю.¹, Шулаков В. В.¹, Левкова Е. А.²,
Нажаева Э. З.¹

¹ФГБОУ ВО «Российский университет медицины» Минздрава России,
кафедра челюстно-лицевой и пластической хирургии;

²ФГБОУ ВО «Российский университет дружбы народов им. Патриса
Лумумбы», кафедра иммунологии, г. Москва, Российская Федерация

Введение. Продуктивно-деструктивный хронический остеомиелит является редким негнойным воспалительным заболеванием челюстей. С учетом того, что лечение хронического остеомиелита должно быть обоснованно с позиции этиологии и патогенеза, значительный интерес представляет обзор современных научных источников литературы основанных на результатах объективных и информативных исследований, в которых представлены наиболее передовые подходы к лечению.

Цель работы — выявить и проанализировать на основании современных литературных данных особенности и перспективы комплексного лечения продуктивно-деструктивной формы хронического остеомиелита челюстей.

Объекты и методы. Проведен обзор и анализ научно-медицинской литературы по базам PubMed, Web of Science, UpToDate, Elibrary, CyberLeninka.

Результаты. Лечение продуктивно-деструктивного хронического остеомиелита челюстей по данным доступной научной литературы отмечается многообразием комплексных подходов, включающих: хирургическое лечение; антибактериальную терапию; назначение бисфосфанатных препаратов; иммунокорректоров. При этом взгляды на приоритет того или иного звена комплексного лечения иногда существенно отличаются.

Заключение. Анализ научной литературы показал, что до настоящего времени нет единого мнения о подходах к лечению продуктивно-деструктивной формы хронического остеомиелита челюстей, что обусловлено отсутствием единых взглядов на этиологию и патогенез данной патологии, и, следовательно, требует дальнейшего исследования.

Ключевые слова: остеомиелит челюстей; первичный хронический остеомиелит; лечение остеомиелита челюстей; атипичное воспаление.

CONTEMPORARY ASPECT TREATMENT OF PRODUCTIVE-DESTRUCTIVE FORMS OF CHRONIC OSTEOMYELITIS OF THE JAWS (LITERATURE REVIEW)

Trofimov S. A.¹, Drobyshev A. Yu.¹, Shulakov V. V.¹, Levkova E. A.²,
Nazhaeva E. Z.¹

¹*Russian University of Medicine, Department of Maxillofacial and Plastic
Surgery;*

²*Peoples' Friendship University of Russia named by Patrice Lumumba,
Department of Immunology, Moscow, Russian Federation*

Introduction. Productive-destructive chronic osteomyelitis is a rare non-purulent inflammatory disease of the jaws. Taking into account the fact that the treatment of chronic osteomyelitis must be justified from the point of view of etiology and pathogenesis, a review of modern scientific sources of literature based on the results of objective and informative studies, which present the most advanced approaches to treatment, is of significant interest.

Aim. To identify and analyze, based on modern literature data, the features and prospects of complex treatment of the productive-destructive form of chronic osteomyelitis of the jaws.

Objects and methods. A review and analysis of scientific and medical literature was carried out using the databases PubMed, Web of Science, UpToDate, Elibrary, CyberLeninka.

Results. Treatment of productive-destructive osteomyelitis of the jaws, according to the available literature, is characterized by a variety of complex approaches, including surgical treatment, antibacterial therapy, the prescription of bisphosphonate drugs, and immunocorrectors. At the same time, views on the priority of one or another part of complex treatment sometimes differ significantly.

Conclusion. An analysis of the literature has shown that to date there is no consensus on approaches to the treatment of the productive-destructive form of chronic osteomyelitis of the jaws, which is due to the lack of common views on the etiology and pathogenesis of this pathology, and, therefore, requires further study.

Keywords: osteomyelitis of the jaws; primary chronic osteomyelitis; treatment of osteomyelitis of the jaws; atypical inflammation.

Введение. Продуктивно-деструктивная форма хронического остеомиелита челюстей является редким, нетипичным воспалительным заболеванием. Его этиология и патогенез, как и положение в современной классификации остеомиелитов, до настоящего времени недо-

статочны исследованы и представляют особый научный интерес ввиду отсутствия единых взглядов на диагностику, а также лечение этой патологии. Существующие взгляды на причины и механизмы развития данного заболевания в специальной литературе достаточно противоречивы. Представлены бактериальная [2], аутоиммунная и сосудистые теории [3, 4], в которых сделан акцент преимущественно на то или иное звено патогенеза. Основываясь на том, что комплексное лечение хронического остеомиелита должно быть обоснованно с позиции этиологии и патогенеза, представляет интерес анализ имеющихся в международной научной литературе современных взглядов на подходы к лечению и их обоснованность.

Цель работы — выявить и проанализировать на основании современных данных специальной литературы особенности и перспективы комплексного лечения продуктивно-деструктивной формы хронического остеомиелита челюстей.

Объекты и методы. Проведен обзор и анализ научно-медицинской литературы по базам PubMed, Web of Science, UpToDate, Elibrary, CyberLeninka. Поиск статей был произведен по параметрам: первичный хронический остеомиелит; не бактериальный хронический остеомиелит; диффузный склерозирующий остеомиелит; продуктивно-деструктивный остеомиелит, как на русском, так и на английском языках.

Результаты. По существующим стандартам, лечение первичного хронического (продуктивно-деструктивного) остеомиелита не является специфичным для данной формы патологического процесса. Оно должно быть комплексным и включать как хирургический этап, так и медикаментозную терапию. В частности, традиционными лечебными компонентами при данном заболевании являются: длительное применение противовоспалительных лекарственных средств стероидного и нестероидного действия; антибиотикотерапия; иммунотерапия; гипербарическая оксигенация и протоколы хирургических вмешательств, включающих удаление зубов, декорткацию, и даже частичную или полную резекцию нижней челюсти (по показаниям). При этом большинством авторов акцент в медикаментозной терапии воспалительного процесса делается именно на противовоспалительный компонент [2, 3, 4, 5].

Для лечения продуктивно-деструктивной формы хронического остеомиелита, как и при деструктивной форме, широко применяют хирургическое лечение в сочетании с антибактериальной терапией

(АБТ). Некоторые авторы считают, что назначение АБТ как единственного компонента медикаментозного лечения не эффективно, поскольку при этом заболевании кровоснабжение пораженной костной ткани заблокировано, что не позволяет антибиотику поступать в указанную зону. Хирургическая тактика в идеальном варианте должна предусматривать полную резекцию пораженной ткани челюсти, но она, как правило, крайне нежелательна, так как может привести к потере значительного объема кости, имеющего жизненно важное функциональное и эстетическое значение. По этой причине чаще прибегают к частичной резекции челюсти, что создает угрозу сохранения контаминированной ткани. Это обстоятельство компенсируется проведением АБТ [5].

При проведении частичной резекции челюсти подчеркивается важность декорткации по периферии или сегментарной резекции челюсти, так как эта процедура менее агрессивна, более функциональна и эстетична. Она направлена на улучшение трофики костной ткани. Хотя хирургическое лечение не может гарантировать абсолютного излечения, декорткация с удалением некротических тканей на ранних стадиях имеет хороший прогноз. Вызывает сомнения обоснованность хирургического вмешательства у детей, так как в детском возрасте это может приводить к повреждению зон роста и вызвать нарушение развития челюсти [5].

До настоящего времени антибиотики остаются обязательным компонентом лечения деструктивной формы хронического остеомиелита челюстей [2], в то время как роль бактериального фактора в развитии первичного хронического остеомиелита, а, следовательно, целесообразность АБТ, остается недоказанной. В этой ситуации наиболее обоснованным представляется назначение кортикостероидных и нестероидных противовоспалительных препаратов с целью купирования отечно-инфильтративных явлений и воспалительной контрактуры [4].

В источниках специальной информации сообщается о благоприятном эффекте памидроната, ибандроната и других бисфосфонатов при применении у пациентов с продуктивно-деструктивным остеомиелитом. Оказывая антирезорбтивное действие на костную ткань, эти лекарственные средства замедляют дистрофически-деструктивные процессы в кости и препятствуют утрате костной массы. М. Montonen et al. (2001) опубликовали результаты лечения пациентов с продуктивно-деструктивным остеомиелитом с помощью хлостроната, когда применение бисфосфонатов не привело к немедленному обезболиванию.

Однако через 6 месяцев лечения имело место статистически значимое различие в интенсивности боли у группы пациентов, которым в комплексном лечении был использован хлоронат в сравнении с группой плацебо. Эффективность бифосфонатов в борьбе с болью при диффузном склерозирующем остеомиелите подтверждена и другими исследователями [1, 4].

Хотя влияние бисфосфонатов на костную ткань по-прежнему обсуждается, некоторые механизмы их воздействия в последнее время стали очевидными. Например, костная алкин-фосфатаза (маркер формирования кости) и карбокситерминал-телопептид коллагена I типа (маркер костной резорбции) заметно снижались под влиянием памидроната, что обеспечивало его терапевтический эффект при первичном хроническом остеомиелите [4].

Поскольку актуальной остается гипотеза, что продуктивно-деструктивный хронический остеомиелит — это генетически обусловленное заболевание с развитием аутовоспалительного ответа, то помимо нестероидных противовоспалительных лекарственных средств и кортикостероидов обоснованным является назначение препаратов второй линии, которые включают метотрексат, анти- α -ФНО, сульфасалазин. Однако из-за побочных эффектов при длительном лечении эти препараты следует применять только в тяжелых клинических ситуациях и когда имеет место резистентность к традиционной терапии [3, 4].

Особенно эффективным является применение ингибиторов фактора альфа некроза опухолей (α -ФНО). Ряд авторов считают лечение, направленное на купирование α -ФНО, высоко эффективным при диффузном хроническом остеомиелите. Эти препараты улучшают контроль симптомов заболевания и могут быть рекомендованы для включения в схемы консервативного лечения [3, 4].

Заключение. Таким образом, анализ данных специальной литературы показал, что до настоящего времени актуальна проблема лечения пациентов с продуктивно-деструктивной формой хронического остеомиелита челюстей, этиология и патогенез которого остаются не до конца исследованными. Это обусловлено относительно малым числом наблюдений (редко встречающимся заболеванием); отсутствием единых подходов в диагностике патогенетических механизмов; разобщенностью в вопросах терминологии; отсутствием единой согласованной классификации. Указанное, в свою очередь, ведет к отсутствию единых обоснованных с позиции этиологии и патогенеза подходов в ле-

чебной тактике, а, следовательно, требует дальнейшего пристального исследования с использованием наиболее современных, информативных объективных методов.

Литература.

1. Опыт использования таргетной терапии при диффузно-склерозирующем остеомиелите челюстей у детей / А. Ю. Кутушев [и др.] // *Head and Neck / Голова и шея.* — 2020. — Vol. 8, № 3. — С. 44–53. 10.25792/HN.2020.8.3.44–53
2. Chronic osteomyelitis of the jaw : pivotal role of microbiological investigation and multidisciplinary management — a case report / Q. Lucidarme [et al.] // *Antibiotics (Basel).* — 2022. — Vol. 11, N 5. — P. 568. doi:10.3390/antibiotics11050568
3. Chronic osteomyelitis with proliferative periostitis of the mandible in a child : report of a case managed by immunosuppressive treatment / M. Georgaki [et al.] // *Pediatr. Infect. Dis. J.* — 2022. — Vol. 41, N 1. — P. e10-e15. doi: 10.1097/INF.0000000000003368
4. Pediatric chronic nonbacterial osteomyelitis of the mandible: Seattle Children’s hospital 22-patient experience / A. Gaal [et al.] // *Pediatr. Rheumatol. Online J.* — 2020. — Vol. 18. — P. 4. doi: 10.1186/s12969-019-0384-8
5. Surgical management of primary chronic osteomyelitis of the jaws : the use of computer-aided-design/computer-aided manufacturing technology for segmental mandibular resection / F. Bolognesi [et al.] // *J. Craniofac. Surg.* — 2020. — Vol. 31, N 2. — P. e156-e161. doi: 10.1097/SCS.0000000000006121

УДК 616.716.4-002.3:615.847]: 57.084

**ВЛИЯНИЕ ЭЛЕКТРОРЕФЛЕКСОТЕРАПИИ
НА МОРФОЛОГИЧЕСКИЕ ИЗМЕНЕНИЯ В ИНФЕКЦИОННО-
ВОСПАЛИТЕЛЬНОМ ОЧАГЕ ПРИ ФУРУНКУЛАХ
ПОДНИЖНЕЧЕЛЮСТНОЙ ОБЛАСТИ В ЭКСПЕРИМЕНТЕ**
Флерьянович М. С.

*Учреждение образования «Витебский государственный ордена Дружбы
народов медицинский университет», кафедра челюстно-лицевой хирургии
и хирургической стоматологии с курсом
ФПК и ПК, г. Витебск, Республика Беларусь*

Цель — исследовать морфологическую картину инфекционно-воспалительного очага у лабораторных животных с моделью фурункула поднижнечелюстной области при применении ЭРТ в составе комплексного хирургического лечения.

Объекты и методы. Объектами работы послужили 12 особей морских свинок с моделью фурункула поднижнечелюстной области. В течение третьих суток под местной анестезией проводили первичную хирургическую обработку инфекционно-воспалительного очага. В послеоперационном периоде осуществляли ежедневные перевязки. Проводили антибактериальную терапию. Для ЭРТ задействовали 5 АТ широкого спектра действия и 7 локальных точек. Раздражение наносили в режиме, не вызывавшем негативной ответной реакции у лабораторных животных, с частотой от 10 до 77 Гц. Курс ЭРТ включал 10 процедур, проводимых ежедневно или через день. Забор материала для патогистологического исследования проводили на 3, 7, 14 и 21 сутки с момента создания экспериментальной модели фурункула.

Результаты. Динамика с 3 по 21 сутки наблюдения: от инфильтрата с гнойно-некротическим «стержнем» в центре до полного купирования воспалительного процесса с появлением роста новых волосков шерсти. Патогистологически с 3 по 21 сутки наблюдения: от диффузного острого гнойного воспаления до формирования плотной соединительной ткани, в которой выявлялись сальные железы и волосяные фолликулы.

Заключение. Результаты указывают на эффективность применения ЭРТ при инфекционно-воспалительных процессах неондонтогенного генеза в условиях эксперимента и являются основанием для применения данного метода в составе комплексного лечения пациентов с фурункулами челюстно-лицевой области в клинике.

Ключевые слова: фурункул; поднижнечелюстная область; электро-рефлексотерапия.

**THE EFFECT OF ELECTROREFLEXOTHERAPY
ON MORPHOLOGICAL CHANGES IN THE INFECTIOUS
AND INFLAMMATORY FOCUS IN BOILS
OF THE SUBMANDIBULAR REGION IN THE EXPERIMENT**

Fleryanovich M. S.

*Vitebsk State Order of People's Friendship Medical University, Department
of Maxillofacial and Oral Surgery with a course of the Faculty of Advanced
Training and Staff Retraining, Vitebsk, Republic of Belarus*

Aim of work — to study the morphological picture of an infectious-inflammatory focus in laboratory animals with a model of a boil in the submandibular region when using electroreflexotherapy (ERT) as part of complex surgical treatment.

Objects and methods. The objects of the work were 12 individuals of guinea pigs with a model of a boil of the submandibular region. During the third day, primary surgical treatment of an infectious and inflammatory focus was performed under local anesthesia. In the postoperative period, daily bandages were performed. Antibacterial therapy was performed. For ERT, 5 broad-spectrum AT and 7 local points were used. The irritation was applied in a mode that did not cause a negative response in laboratory animals, with a frequency from 10 to 77 Hz. The ERT course included 10 procedures performed daily or every other day. The sampling of the material for pathohistological examination was carried out on 3, 7, 14 and 21 days after the creation of the experimental model of the boil.

Results. From 3 to 21 days of observation: from infiltration with a purulent-necrotic “core” in the center to complete relief of the inflammatory process with the appearance of new hair growth. Pathohistologically, from days 3 to 21 of observation: from diffuse acute purulent inflammation to the formation of dense connective tissue, in which sebaceous glands and hair follicles had detected.

Conclusion. The results indicate the effectiveness of the use of ERT in infectious and inflammatory processes of non-ontogenic genesis in experimental conditions and are the basis for the use of this method as part of the complex treatment of patients with boils of the maxillofacial region in the clinic.

Keywords: boils; submandibular region; electroreflexotherapy.

Введение. Из всех инфекционно-воспалительных процессов (ИВП) челюстно-лицевой области фурункулы составляют до 30 %, из которых в 5–27 % возможно развитие тяжелых осложнений (тромбофлебит вен лица, тромбоз кавернозного синуса, сепсис и т. д.) [3]. Высокая частота встречаемости и социальная значимость вопроса развития фурункулов челюстно-лицевой области определяет необходимость совершенствования существующих, а также разработки и внедрения новых методов лечения у пациентов с указанной патологией.

В связи с отсутствием таких побочных эффектов как аллергические реакции, широкое распространение в лечении многих острых и хронических кожных заболеваний получила электрорефлексотерапия (ЭРТ). Ее влияние на процессы регенерации кожи исследованы как в условиях эксперимента, так и в клинике [1].

В специальной медицинской литературе отсутствуют данные об опыте использования рефлексотерапии у пациентов с фурункулами челюстно-лицевой области в составе комплексного лечения в послеоперационном периоде.

В тоже время, усовершенствование методов профилактики, лечения и ведения восстановительного периода невозможно без экспериментальных исследований.

При выборе экспериментального объекта для моделирования патологических процессов кожных покровов важно учитывать особенности морфологического строения, основных структурных и функциональных компонентов кожи избранного животного. По мнению С. М. Vaumbach (2020), иммунные свойства кожи морских свинок очень близки к таковым у человека [4, 5].

Данный биологический объект позволил выполнить необходимые морфологические исследования. Кроме того, морские свинки неприхотливы в условиях содержания и не требуют значительных материальных затрат. Проведенный анализ специальной литературы позволяет считать их наиболее оптимальным биологическим объектом для проведения исследований по совершенствованию известных и разработке новых методов прогнозирования, диагностики, лечения и контроля эффективности последнего при указанном заболевании [2, 5].

Цель работы — исследовать морфологическую картину инфекционно-воспалительного очага у лабораторных животных с моделью фурункула поднижнечелюстной области при применении ЭРТ в составе комплексного хирургического лечения.

Объекты и методы. Объектами работы послужили 12 особей морских свинок с моделью фурункула поднижнечелюстной области, которая воспроизводилась в соответствии с авторской методикой (патент Республики Беларусь № 19332).

В течение третьих суток под местной инфильтрационной анестезией мягких тканей по А. В. Вишневному проводили первичную хирургическую обработку (ПХО) инфекционно-воспалительного очага с дренированием раны. При рассечении кожи скальпелем и раздвижении краев раны зажимом «маскит».

Всем животным в послеоперационном периоде осуществляли ежедневные перевязки с обязательной сменой дренажа и инстилляцией раны растворами антисептиков. Проводили антибактериальную терапию.

Для ЭРТ экспериментальным животным с моделью фурункула в поднижнечелюстной области задействовали 5 АТ широкого спектра действия и 7 локальных точек. Раздражение наносили в режиме, не вызывавшем негативной ответной реакции у лабораторных животных, с частотой от 10 до 77 Гц. Курс ЭРТ включал 10 процедур, проводимых ежедневно или через день.

Забор материала для патогистологического исследования проводили на 3, 7, 14 и 21 сутки с момента создания экспериментальной модели фурункула поднижнечелюстной области. Полученный материал фиксировали в 10 % растворе нейтрального формалина. Изготовленные серийные патогистологические срезы окрашивали гематоксилином-эозином с последующим заключением в бальзам. Микропрепараты исследовали при помощи микроскопа LeicaDM 2500 при увеличении $\times 100$, $\times 200$, $\times 400$.

Результаты. На 3 сутки с момента создания модели фурункула в поднижнечелюстной области лабораторных животных макроскопически определялся воспалительный инфильтрат — участок гиперемии, отека и уплотнения мягких тканей, диаметром 0,2–0,5 см. В центре инфильтрата формировался гнойно-некротический «стержень».

При патогистологическом анализе на 3 сутки после формирования модели фурункула в поднижнечелюстной области и проведения ПХО инфекционно-воспалительного очага у экспериментальных объектов определяли некроз в центре, вокруг которого имела место обильная лейкоцитарная инфильтрация без четких границ на протяжении всех слоев дермы и диапедезные кровоизлияния. На основании чего дано морфологическое заключение: диффузное острое гнойное воспаление.

На 7 сутки макроскопически наблюдали значительное уменьшение объема воспалительного инфильтрата, сохранялась незначительная гиперемия в области краев раны.

Микроскопическая картина в образцах тканей выявила наличие некроза покровного эпителия, лейкоцитарную инфильтрацию сосочкового слоя дермы с минимальным проникновением в сетчатый слой.

На 14 сутки макроскопическая картина кожи лабораторных животных характеризовалась отсутствием инфильтрации и отека. При патогистологическом исследовании наблюдали слабую воспалительную реакцию в виде немногочисленных лимфоцитов, единичных лейкоцитов и одиночных гигантских клеток типа инородных тел. Присутствовали фибробласты, образовывалась рыхлая соединительная ткань, в которой формировались волосяные фолликулы.

К 21 суткам на кожных покровах морских свинок отмечался рост новых волосков шерсти. Во всех микропрепаратах экспериментальных объектов прослеживался многослойный плоский ороговевающий эпителий без нарушения целостности на всем протяжении. Под ним определяли плотную соединительную ткань, в которой присутствовали сальные железы и волосяные фолликулы.

Заключение. Макроскопическая картина кожи лабораторных животных на 21 сутки, характеризовавшаяся ростом новых волосков шерсти, а также результаты патогистологического исследования микропрепаратов тканей, полученных из инфекционно-воспалительного очага на 21 сутки наблюдения, свидетельствовали, что при использовании в составе послеоперационного лечения ЭРТ происходило полное заживление кожных покровов выбранных животных. Изложенные выше результаты указывают на эффективность применения ЭРТ при ИВП неондонтогенного генеза в условиях эксперимента и являются основанием для применения данного метода в составе комплексного лечения пациентов с фурункулами челюстно-лицевой области в клинике.

Литература.

1. Походенько-Чудакова, И. О. Сравнительная оценка влияния электро- и акупунктуры на регенерацию кожных покровов в эксперименте и клинике / И. О. Походенько-Чудакова, А. В. Зивенко, Ю. М. Казакова // Достижения мед. науки Беларуси. Рец. науч.-практ. ежегодник. — Минск, ГУ РНМБ, 2004. — Вып. IX. — С. 127–128.

2. Способ получения экспериментальной модели фурункула в области головы и шеи: МПК (2006.01) G09B23/28 (21) a20120923 (22)2012.06.14. (71); Бел. гос. мед. ун-т. — пат. № 19332 / И. О. Походенько-Чудакова [и др.] // Афшійны

бюлетень. Вынаходства, карысныя мадэлі, прамысловыя ўзоры. — 2015. — Т. 105, № 4. — С. 115.

3. Тарасенко, С. В. Хирургическая стоматология : учебник / С. В. Тарасенко. — М. : ГЭОТАР-Медиа, 2020. — 672 с.

4. Del Giudice, P. Skin infections caused by *Staphylococcus aureus* / P. Del Giudice // *Acta Dermato-Venereologica*. — 2020. — Vol. 100, N 100. — P. 208–215.

5. Modeling dermatophytosis: guinea pig skin explants represent a highly suitable model to study trichophyton *benhamiae* infections / С. M. Baumbach [et al.] // *J. of Dermatology*. — 2020. — Vol. 47, N 1. — P. 8–16.

УДК 616.52/.53-002.36: 615.831

КОМПЛЕКСНЫЙ ПОДХОД В ЛЕЧЕНИИ ПАЦИЕНТОВ С ФЛЕГМОНАМИ ЧЕЛЮСТНО-ЛИЦЕВОЙ ОБЛАСТИ И ШЕИ С ПРИМЕНЕНИЕМ ФОТОТЕРАПИИ

Черняк Л. А.

*УО «Гродненский государственный медицинский университет», кафедра
оториноларингологии и глазных болезней,
г. Гродно, Республика Беларусь*

Введение. Проблема инфекционно-воспалительных процессов не утратила своей актуальности в настоящее время и является одним из приоритетных направлений в челюстно-лицевой хирургии. Современные стандарты оказания медицинской помощи пациентам с флегмонами челюстно-лицевой области предполагают комплексное лечение, включающее оперативное вмешательство — широкое раскрытие и дренирование инфекционно-воспалительных очагов и санации источника инфекции, антибактериальную, инфузионно-трансфузионную, дезинтоксикационную терапию, и различного рода физические воздействия на инфекционный процесс, что уменьшает число возможных осложнений и сокращает сроки выздоровления.

Цель работы — улучшение результатов лечения пациентов с флегмонами челюстно-лицевой области при использовании фотодинамическая терапии (ФДТ).

Объекты и методы. Пролечено 62 пациента с флегмонами челюстно-лицевой области и шеи, которые были разделены на 2 группы: контрольную — 30 пациентов, пролеченных традиционно и основную — 32 пациента, в лечении которых входила ФДТ.

Результаты. Применение ФДТ при лечении флегмон челюстно-лицевой области и шеи оказывает антибактериальное и ранозаживляющее действие. Положительный результат местного применения ФДТ проявляется за счет снижения воспалительной реакции, активации репаративных процессов, стимуляции развития грануляционной ткани.

Заключение. Комплексное лечение пациентов с флегмонами челюстно-лицевой области и шеи по предложенной методике ФДТ является эффективным и патогенетически обоснованным.

Ключевые слова: флегмона; челюстно-лицевой области; шея; фотодинамическая терапия.

THE COMPLEX APPROACH TO THE TREATMENT OF PATIENTS WITH PHLEGMON OF THE MAXILLOFACIAL AREA AND NECK USING PHOTOTHERAPY.

Cherniak L. A.

*Grodno State Medical University, Department of Otorhinolaryngology
and Eye Diseases, Grodno, Republic of Belarus*

Introduction. The problem of infectious and inflammatory processes has not lost its relevance at the present time and is one of the priority areas in maxillofacial surgery. Modern standards of medical care for patients with phlegmon of the maxillofacial region suggest comprehensive treatment, including surgical intervention — wide disclosure and drainage of infectious and inflammatory foci and sanitation of the source of infection, antibacterial, infusion—transfusion, detoxification therapy, and various kinds of physical effects on the infectious process, which reduces the number of possible complications and shortens the recovery time.

Aim. The aim of this study was to improve of treatment patients with phlegmon of the maxillofacial area using photodynamic therapy (PDT).

Objects and methods. 62 patients with phlegmons of the maxillofacial area and neck are treated. All patients were divided in two groups: control group — 30 patients after traditional therapy and basic group — 32 patients who underwent PT.

Results. The use of PDT in the treatment of phlegmon of the maxillofacial area and neck has an antibacterial and wound-healing effect. The positive result of local application of PDT decrease inflammatory reaction, activating reparative processes, to stimulate development of granulation tissue.

Conclusion. Complex treatment of patients with phlegmon of the maxillofacial area and neck using the proposed PDT technique is effective and approved.

Keywords: phlegmon; maxillofacial region; neck; photodynamic therapy.

Введение. Проблема инфекционно-воспалительных процессов (ИВП) не утратила своей актуальности в настоящее время и является одним из приоритетных направлений в челюстно-лицевой хирургии [1, 2, 3]. Современные стандарты оказания медицинской помощи пациентам с флегмонами челюстно-лицевой области предполагают комплексное лечение, включающее оперативное вмешательство — широкое раскрытие и дренирование инфекционно-воспалительных очагов и санации источника инфекции, антибактериальную, инфузионно-трансфузионную, дезинтоксикационную терапию, и различного рода

физические воздействия на инфекционный процесс, что уменьшает число возможных осложнений и сокращает сроки выздоровления.

Цель исследования — улучшение результатов лечения пациентов с флегмонами челюстно-лицевой области и шеи при использовании фотодинамической терапии (ФДТ).

Объекты и методы. В основу работы положен анализ результатов обследования и лечения 62 пациентов с флегмонами челюстно-лицевой области и шеи. У всех пациентов проводили комплексное лечение, которое включало стандартное оперативное вмешательство — первичную хирургическую обработку инфекционно-воспалительного очага, санацию источника инфекции и медикаментозную терапию. Объем оперативного вмешательства и выбор метода анестезии зависел от локализации и распространенности ИВП. В зависимости от способа местного лечения, все пациенты были разделены на две группы — контрольную (30 пациентов, у которых применяли традиционную методику лечения) и основную (32 пациента, в комплексное лечение которых в послеоперационном периоде входила ФДТ). Состав групп был сопоставим по полу, возрасту, распространенности и тяжести заболевания. Мужчины в основной и контрольной группе составили 65,6 % и 63,3 %, а женщины 34,4 % и 36,7 %, соответственно. Преобладание мужчин было характерно для всех возрастных групп. Большинство пациентов составили лица трудоспособного возраста.

У пациентов основной группы в послеоперационном периоде во время первой и последующих перевязок проводили инстилляцию клетчаточных пространств раствором антисептика. Затем вводили 5–10 мл раствора фотосенсибилизатора на основе хлорина Е6 (раствор «Фотолон»). Экспозиция ФС составила 1 час. После завершения времени экспозиции в клетчаточные пространства и на область послеоперационной раны поочередно вводили гибкий световод и воздействовали излучением с длинной волны 660–67-нм с помощью лазерного аппарата (Родник-1). При этом спектральный диапазон излучения должен был совпадать с максимумом спектрального поглощения ФС. Глубину введения световода контролировали соответственно длине дренажа. Мощность излучения на дистальном конце световода — 25 мВт, плотность мощности 150 мВт/см². Подводимая к ране плотность энергии составила 25–30 Дж/см². Время воздействия 10–20 минут в зависимости от числа пораженных клетчаточных пространств. Процедуру антибактериальной ФДТ проводили 1 раз в день в условиях перевязочного кабинета, ежедневно.

Этапами оценки были выбраны день поступления, 1, 3 и 7 сутки после операции. Клиническими критериями эффективности лечения служили степень выраженности отека, инфильтрата, период выделения экссудата, сроки появления грануляций, выраженность болевого синдрома. Боль оценивали с помощью визуальной аналоговой шкалы.

Кроме этого производили измерение температуры тела в динамике, что является индикатором активности воспалительного процесса. Также одним из критериев эффективности лечения было число повторных некротомий. Исследовали вид и титр высеваемой микрофлоры, цитологические характеристики материала, забранного со дна и стенок послеоперационной раны. Полученные в работе данные обработаны с использованием стандартного пакета прикладных статистических программ «Statistica 10.0».

Результаты. На момент поступления у пациентов обеих групп зарегистрирована повышенная температура тела. Медианные значения для температуры составили $37,6(36,8;38,2)^{\circ}\text{C}$ для контрольной группы и $38,0(37,5;38,4)^{\circ}\text{C}$ — для основной группы, $p>0,05$. В день поступления не было выявлено достоверных различий и по выраженности болевого симптома, $p>0,05$. При проведении количественного бактериологического исследования выявлено, что до начала лечения у пациентов двух групп уровень обсемененности тканей ран варьировал в пределах 10^5 – 10^6 КОЕ/тампон. Цитологическая картина мазков-отпечатков во время операции в обеих группах была практически идентичной и характеризовалась некротическим или дегенеративно-воспалительным типом цитограммы. Отсутствие статистически значимых различий свидетельствует о том, что все пациенты находились в равных условиях.

В 1 сутки цитологическая картина мазков-отпечатков ран была почти идентичной в обеих группах, как и во время оперативного вмешательства. Болевой симптом составил 7,0 (7,0–7,0) баллов в обеих группах. Температура тела была в основной и контрольной группе $37,4$ (37,3–38,0) $^{\circ}\text{C}$ и $37,9$ (37,5–38,4) $^{\circ}\text{C}$, соответственно. Уровень обсемененности тканей ран варьировал в пределах 10^5 – 10^6 КОЕ/тампон.

На 3 сутки в контрольной группе температура тела составила $37,4$ (37,1–37,8) $^{\circ}\text{C}$, а в основной — $36,7$ (36,6–37,5) $^{\circ}\text{C}$. Уровень болевого симптома соответствовал 5,5 (5,0–7,0) баллам — в контрольной и 2,0 (2,0–3,0) балла — в основной. При цитологическом исследовании, где применяли традиционное местное лечение, на 3 сутки отмечали большое количество микрофлоры, локализованной как внекле-

точно, так и внутриклеточно, определяли свободнолежущую кокковую микрофлору и наблюдали признаки незавершенного фагоцитоза. В основной группе наблюдали статистически значимое снижение количества нейтральных лейкоцитов, по сравнению с предыдущим сроком наблюдения, уменьшалось содержание детрита и разрушенных нейтрофилов. Отсутствовала свободная и внутриклеточная микрофлора. Вместо нейтрофилов в рану приходят моноциты, макрофаги, мононуклеарные клетки. В результате совместной деятельности нейтрофилов и макрофагов наблюдали уменьшение количества бактериальной флоры. Увеличение количества макрофагов и появление фибробластов может свидетельствовать о переходе к воспалительно-регенераторному типу цитограммы. При проведении количественного бактериологического исследования материала в основной группе после двух процедур ФДТ с фотосенсибилизатором «Фотолон» на 3 сутки в 87,5% посев роста не дал, а у тех, у кого выделена микрофлора (12,5%) отмечали прогрессивное снижение количества этиологически значимых патогенов до уровня 10^2 – 10^3 КОЕ/ тампон, что было статистически значимо, $p < 0,001$.

На 7 сутки в основной группе все пациенты отмечали отсутствие болевого симптома. В контрольной группе уровень болевого симптома соответствовал 5,0 (4,0–5,0) баллам. Температура тела в контрольной группе составила 37,1 (36,8–37,3)°С, а в основной — 36,6 (36,5–36,6)°С. Нормализация температуры тела в основной группе имела место уже на 5 сутки, что свидетельствовало о снижении активности воспалительного процесса. Уровень микробной обсемененности раны в контрольной группе на 7 сутки составил 10^3 – 10^5 КОЕ/ тампон, а у пациентов, у которых для лечения применяли ФДТ, наблюдали полную деконтаминацию послеоперационной раны. Это указывает на бактериостатическое и бактерицидное действие ФДТ. Цитологическая картина в основной группе на 7 сутки, соответствовала регенераторному типу цитограммы, тогда как в контрольной наблюдался воспалительный тип.

При сравнительной оценке динамики раневого процесса при различных методах местного лечения выявлено, что дополнительное воздействие на рану ФДТ с фотосенсибилизатором «Фотолон» способствовало сокращению сроков очищения раны от гнойно-некротических масс на 4,5 суток, купирование отека на 4 суток, рассасывание инфильтрата на 5 суток, появление грануляций на 5 суток, что статистически значимо в отличие от традиционного лечения ($p < 0,05$).

Заключение. Комплексный подход лечения пациентов с флегмонами челюстно-лицевой области, включающий использование ФДТ, позволяет быстрее купировать воспалительный процесс в области послеоперационной раны, болевой симптом, ускоряет некролитические и активизирует репаративные процессы, что сокращает сроки лечения.

Литература.

1. Одонтогенные гнойно-воспалительные заболевания челюстно-лицевой области: современный взгляд на лечение и реабилитацию / А. М. Сипкин [и др.] // Клиническая стоматология. — 2018. — Т. 86, № 2. — С. 66–69. doi: 10.37988.1811-153X_2018_2_66
2. Особенности течения одонтогенных флегмон при развитии синдрома системного воспалительного ответа / А. А. Кабанова [и др.] // Стоматология. Эстетика. Инновации. — 2022. — Т. 6, № 1. — С. 93–99. doi: 10.34883/PI.2022.6.1.010
3. Частота встречаемости и структура гнойно-воспалительных заболеваний челюстно-лицевой области / Б. К. Нормуродов [и др.] // Хирург. — 2020. — Т. 8, № 7. — С. 73–84. doi: 10.33920/med-15-2004-05

3. ЗАБОЛЕВАНИЯ СЛЮННЫХ ЖЕЛЕЗ

УДК 616.316

ЦИТОМОРФОЛОГИЧЕСКАЯ КАРТИНА У ПАЦИЕНТОВ С ХРОНИЧЕСКИМ СИАЛОАДЕНИТОМ В СТАДИИ ОБОСТРЕНИЯ

Алиев С. З. оглы, Мейбализаде Р. М. оглы

*Азербайджанский государственный институт усовершенствования
врачей им. А. Алиева, кафедра стоматологии и челюстно-лицевой
хирургии, г. Баку, Азербайджанская Республика*

Введение. Особенности клинического течения хронического сиалоаденита обусловлены снижением общей реактивности организма и местных защитных сил, а также ростом антибиотикорезистентности микроорганизмов, что в совокупности обуславливает рецидивирующее течение заболевания.

Цель работы — исследовать цитоморфологические изменения у пациентов с хроническим сиалоаденитом в стадии обострения и после применения локальной иммунокоррекции.

Объекты и методы. На кафедре стоматологии и челюстно-лицевой хирургии Азербайджанский государственный институт усовершенствования врачей им. А. Алиева проведено обследование пациентов с хроническим неспецифическим сиалоаденитом, которые были разделены на две группы.

Пациентам группы сравнения (n = 20 человек) была назначена традиционная терапия. Лицам основной группы (n = 25) дополнительно к традиционной терапии на 6–7 день местно проводили локальную иммунотерапию.

Результаты. После лечения в основной группе уровень нейтрофилов снизился на 37,8%, а в группе сравнения — на 9,6%. Доля моноцитов снизилась в группе сравнения на 12,6% и на 27,0% — в основной группе. Более существенно уменьшился процент лимфоцитов в группе сравнения — на 11,4%, а в основной группе — на 27,7%.

Заключение. Применение традиционной терапии у пациентов с хроническим сиалоаденитом приводит к неполной нормализации состояния локального иммунитета. Включение локальной иммунокоррекции в комплексную терапию позволяет нормализовать показатели адаптивного иммунитета, фагоцитарную активность.

Ключевые слова: слюнные железы; сиалоаденит; иммунокоррекция.

CYTOMORPHOLOGICAL PICTURE IN PATIENTS WITH CHRONIC SIALOADENITIS IN THE ACUTE STAGE

Aliyev S. Z. Meybalizada R. M.

*Azerbaijan State Advanced Training Institute for Doctors
named by A. Aliyev, Department of Dentistry and Maxillofacial Surgery, Baku,
Republic of Azerbaijan*

Introduction. Features of the clinical course of chronic sialoadenitis are due to a decrease in the general reactivity of the body and local defenses, as well as an increase in antibiotic resistance of microorganisms, which together causes a recurrent course.

Purpose of the work — to study the cytomorphological changes in patients with chronic sialadenitis in the acute stage and after the application of local immunocorrection.

Objects and methods. We examined patients with chronic nonspecific sialoadenitis. The patients were divided into two groups. Patients in the comparison group (n=20 people) were prescribed traditional therapy. Patients in the main group (n=25) received local immunotherapy in addition to traditional therapy on days 6–7.

Results. After treatment in the group, the level of neutrophils decreased by 37.8 %, and in the comparison group by 9.6 %. The percentage of monocytes decreased in the comparison group by 12.6 % and by 27.0 in the main group. The percentage of lymphocytes in the comparison group decreased more significantly by 11.4 % and in the main group by 27.7 %.

Conclusion. The use of traditional therapy in patients with chronic sialoadenitis leads to incomplete normalization of the state of local immunity. The inclusion of local immunocorrection in complex therapy makes it possible to normalize indicators of adaptive immunity and phagocytic activity.

Keywords: salivary gland; sialadenitis; immunocorrection.

Введение. Заболевания слюнных желез (СЖ) встречаются довольно часто среди всей челюстно-лицевой патологии, и составляет от 23,0 % до 24,0 % [1, 2]. По статистическим данным на долю хронических сиалоаденитов приходится от 42,0 до 54,4 % среди всех воспалительно-дистрофических заболеваний слюнных желез [4]. Особенности клинического течения хронического сиалоаденита обусловлены снижением общей реактивности организма и местных защитных сил, а также ростом антибиотикорезистентности микроорганизмов, что в совокупности обуславливает рецидивирующее течение заболевания [5]. Указанные обстоятельства требует более углубленного исследования

цитологической картины у пациентов с хроническим сиалоаденитом для выбора адекватных методов лечения. Хронический сиалоаденит является локальным воспалительным процессом. Повышение уровня нейтрофилов сопровождается активацией механизмов врожденного иммунитета и продукцией цитокинов [3]. Система иммунной защиты полости рта сочетает разнообразные неспецифические и специфические факторы, обеспечивающие эффективную защиту от микробных агентов. Особое значение имеет антимикробная активность слюны [4]. Поэтому включение в комплексное обследование пациентов с хроническим сиалоаденитом современных методов оценки иммунитета будет способствовать обоснованию иммунотерапии в комплексном лечении хронического сиалоаденита.

Цель работы — исследовать цитоморфологические изменения у пациентов с хроническим сиалоаденитом в стадии обострения и после применения локальной иммунокоррекции.

Объекты и методы. На кафедре стоматологии и челюстно-лицевой хирургии Азербайджанский государственный институт усовершенствования врачей им. А. Алиева проведено обследование 81 пациента с хроническим неспецифическим сиалоаденитом, из которых 35 (43,2%) были мужчины и 46 (56,8%) женщины, обратившиеся в клинику в период обострения. Возраст пациентов с различными формами хронического неспецифического сиалоаденита в среднем составил от 18 до 75 лет.

В связи с важностью иммунной защиты полости рта у пациентов с хроническим сиалоаденитом проведены исследования локального неспецифического иммунитета при помощи оценки цитоморфологических показателей мазков-отпечатков со слизистой оболочки полости рта. При этом определяли показатели, характеризующие активность нейтрофилов в тестах ФАН-1 и ФАН-2. ФАН-1 рассчитывали по доле нейтрофилов, фагоцитирующих аутофлору, а ФАН-2 оценивали по доле деструктивных нейтрофилов.

Пациенты были подразделены на две группы. Лицам группы сравнения (n = 20 человек) была назначена традиционная терапия, включающая антибиотикотерапию («Цефтриаксон» по 1 г — 2 раза в сутки), таблетки «Тавегил» два раза в сутки в течение 5–7 дней, местное промывание протока околоушной слюнной железы антибиотиком цефалоспорином третьего поколения («Цефтриаксон»), антисептическим средством «Фурацилин», ферментом «Трипсин», а также компресс с гипертоническим раствором и мазью «Левомеколь».

В первые дни брали секрет для исследования микрофлоры на чувствительность к антибиотикам. После определения чувствительности к антибиотикам, при необходимости лекарственное средство на другое. Пациентам основной группы дополнительно к традиционной терапии на 6–7 день назначали локальную иммунотерапию (3–4 разовое введение стимулированных аутолейкоцитов именованном в проток СЖ).

В динамике лечения в группе сравнения и основной группе проведены исследования локального иммунитета с помощью оценки цитоморфологических показателей при заборе материала со слизистой оболочки полости рта.

Результаты цитоморфологических исследований представлены в таблице 1.

Цитологический анализ мазков-отпечатков при хроническом сиалоадените в период обострения до лечения выявил высокую клеточность мазков. Выявлены повышенное количество нейтрофилов, мононуклеаров (лимфоцитов), голоядерных моноцитов. Были выявлены нейтрофилы, фагоцитирующая кокковая флора в тесте ФАН-1 и дистрофически измененные эпителиальные клетки. Наличие фагоцитирующих клеток указывало на высокую активность воспалительного процесса, а появление дистрофически измененных эпителиальных клеток свидетельствовало о выраженности их структурных изменений.

Таблица 1. Цитограмма мазков-отпечатков у пациентов хроническим сиалоаденитом до лечения в стадии обострения ($M \pm m$)

Показатели	Практически здоровые (n = 10)	Все пациенты (n = 45)
Нейтрофилы, %	22,7±0,5	38,7±0,4*
Моноциты, %	6,3±0,4	9,5±0,2*
Лимфоциты, %	15±0,5	21,5±0,3*
ИВ, %	0,91±0,03	1,24±0,01*
Эпителиальные клетки, %	41,7±1,1	14,5±0,8*
ФАН-1, %	9,9±0,6	6,1±0,2*
ФАН-2, %	4,4±0,4	9,6±0,3*

Примечание:* — статистическая достоверность различий между группами.

Средний уровень нейтрофилов в группе пациентов составил $38,7 \pm 0,4\%$ что в 1,7 раз больше, чем у практически здоровых лиц ($p < 0,05$). Высокий процент нейтрофилов свидетельствует о выраженной активности воспалительного процесса. В полях зрения были выявлены эритроциты, которые появляются в результате повышения проницаемости стенки кровеносных сосудов, что также характерно для острой фазы воспаления. На основании цитограмм, полученных со слизистой оболочки полости рта определяли индекс воспаления (ИВ) по формуле: $\text{ИВ} = \text{нейтрофилы} / (\text{лимфоциты} + \text{моноциты})$. У практически здоровых лиц ИВ составил $0,91 \pm 0,03$, у пациентов с хроническим сиалоаденитом ИВ равнялся $1,24 \pm 0,01$, что было в 1,4 раза выше ($p < 0,05$). После проведенного курса лечения у пациентов с хроническим сиалоаденитом была исследована фагоцитарная активность нейтрофилов в тесте ФАН-1. В основной группе (традиционная терапия + локальная иммунокоррекция) было зарегистрировано статистически достоверное повышение фагоцитарной активности нейтрофилов в тесте ФАН-1. Так в основной группе ФАН-1 исходно составлял $5,8 \pm 0,3\%$, а после лечения повысился до $9,4 \pm 0,3\%$. Отмечали уменьшение доли содержания ФАН-2 до $5,8 \pm 0,2\%$. Полностью нормализация ФАН-1 и ФАН-2 в результате лечения произошла только у части пациентов при этом не по обоим показателям и неодинаково в группах исследования.

В группе сравнения ФАН-1 нормализовался у $50,0\%$ лиц, а в основной группе — у $88,0\%$, что значительно больше. Значения ФАН-2 имели положительную динамику у $36,0\%$ лиц основной группы и у $15,0\%$ пациентов группы сравнения. После лечения в основной группе уровень нейтрофилов снизился на $37,8\%$, а в группе сравнения — на $9,6\%$. Доля моноцитов уменьшилась в группе сравнения на $12,6\%$ и на $27,0\%$ — в основной группе. Более существенно уменьшилась доля лимфоцитов в группе сравнения на $11,4\%$, а в основной группе — на $27,7\%$. Наряду с этим отмечалось повышение уровня эпителиальных клеток в группе сравнения в 1,5 раза, а в основной группе — в 2,9 раза. Повышение уровня содержания эпителиальных клеток способствует повышению их адгезионной активности и увеличивает эффективность механизмов санации полости рта. ИВ снизился до $1,08 \pm 0,03$ и статистически незначимо отличался от данных в группе практически здоровых $0,91 \pm 0,03$.

Заключение. Применение традиционной терапии у пациентов с хроническим сиалоаденитом приводит к неполной нормализации

состояния локального иммунитета. Включение локальной иммунокоррекции в комплексную терапию позволяет нормализовать показатели адаптивного иммунитета и фагоцитарной активности.

Литература.

1. Афанасьев, В. В. Анализ заболеваемости слюнных желез по данным челюстно-лицевого госпиталя для ветеранов войн департамента здравоохранения города Москва / В. В. Афанасьев, Б. Н. Хубутиа, О. Ю. Винокурова // Рос. стом. журн. — 2012. — № 6. — С. 36–37.
2. Афанасьев, В. В. Слюнные железы. Болезни и травмы: руководство для врачей / В. В. Афанасьев. — ГЭОТАР-Медиа, — 2012. — 296 с.
3. Бережная, Н. М. Физиология TOLL-подобных рецепторов-регуляторов врожденного и приобретенного иммунитета / Н. М. Бережная, Р. И. Сепиашвили // Аллергология и иммунология. — 2015. — Т. 16, № 1. — С. 165–168.
4. Лобейко, В. В. Возрастная характеристика иммунологических показателей слюны у взрослых людей / В. В. Лобейко, А. К. Иорданишвили, М. Е. Малышев // Кубан. науч. мед. вестник — 2015. — № 1. — С. 74–75.
5. Minor salivary glands : Clinical, histological and immunohistochemical features of common and less common pathologies/ D. J. Aframian [et al.] // Acta Histochem. — 2019. — Vol. 121, N 8. — P. 451–453. doi: 10.1016/j.acthis.2019.151451

УДК 616.31.-009.613.15

КЛИНИЧЕСКИЕ ОСОБЕННОСТИ КАРИЕСА ЗУБОВ У ПАЦИЕНТОВ С СИНДРОМ ШЕГРЕНА ПРИ ВЫРАЖЕННОЙ СТАДИИ КСЕРОСТОМИИ

Еловицова Т. М.¹, Кошечев А. С.²

*¹ФГБОУ ВО Уральский государственный медицинский университет
Минздрава России, кафедра терапевтической стоматологии
и пропедевтики стоматологических заболеваний;*

*²ФГАОУ ВО Уральский федеральный университет им. Первого
Президента России Б. Н. Ельцина, кафедра моделирования управляемых
систем и интеллектуальных информационных технологий,
г. Екатеринбург, Российская Федерация*

Введение. Синдром Шегрена — это системное аутоиммунное заболевание, характеризующееся лимфоцитарной инфильтрацией слюнных желез, ксеростомией, развитием кариеса зубов и других симптомов.

Цель работы — выявление клинических особенностей кариеса зубов у пациенток с Синдром Шегрена при выраженной стадии ксеростомии.

Объекты и методы. Обследовано 40 пациенток (возраст 55–65 лет), сформировано две группы (по 20 человек): основная — пациентки с синдромом Шегрена и группа сравнения — пациентки с нормальной функцией слюнных желез.

Стоматологическое обследование, согласно клиническим рекомендациям: оценка уровня гигиены с определением индекса Грина-Вермильона, интенсивности кариеса зубов (КПУ зубов и КПУ поверхностей), сиалометрия. Жалобы пациенток основной группы на сухость в полости рта, быстрое разрушение зубов, припухание слюнных желез.

Результаты. У всех пациенток с синдромом Шегрена диагностирована выраженная стадия ксеростомии. Различия в интенсивности кариеса зубов у пациенток основной группы и лиц группы сравнения достоверны.

Заключение. У пациенток с синдромом Шегрена с выраженной стадией ксеростомии выявлено снижение показателей сиалометрии — в 4 раза; ксеростомия диагностирована в 100 % наблюдений, что неблагоприятно влияет на течение и интенсивность кариеса зубов. Показатели заболеваемости кариесом зубов у пациентов с ксеростомией с синдромом Шегрена достоверно выше, чем у лиц группы сравнения.

Ключевые слова: синдром Шегрена; выраженная стадия ксеростомии; интенсивность кариеса зубов.

CLINICAL FEATURES OF DENTAL CARIES IN PATIENTS WITH SJÖGREN'S SYNDROME WITH SEVERE STAGE OF XEROSTOMIA

Elovikova T. M.¹, Koshcheev A. S.²

¹*Ural State Medical University, Department of Therapeutic Dentistry
and Propaedeutics of Dental Diseases;*

²*Ural Federal University named by the first President of Russia B. N. Yeltsin,
Department of Controlled Systems Modeling and Intelligent Information
Technologies, Yekaterinburg, Russian Federation*

Introduction. Sjögren's syndrome is a systemic autoimmune disease characterized by lymphocytic infiltration of the salivary glands, xerostomia, development of dental caries and other symptoms. The goal is to identify the clinical features of dental caries in patients with Sjögren's syndrome with a severe stage of xerostomia.

Objects and methods. 40 patients (age 55–65 years) were examined, two groups (20 people each) were formed: the main group — patients with Sjögren's syndrome and the comparison group — patients with normal salivary gland function.

Dental examination, according to clinical recommendations, assessment of the level of hygiene with determination of the index to Green-Vermilion, intensity of dental caries (CP of teeth and PC of surfaces), sialometry. The main group of patients complained of dry mouth, rapid tooth decay, and swelling of the salivary glands.

Results. All patients with Sjögren's syndrome were diagnosed with a severe stage of xerostomia. The differences in the intensity of dental caries between patients in the main group and patients in the comparison group are significant.

Conclusion. In patients with Sjögren's syndrome with a severe stage of xerostomia, a decrease in sialometry indicators was revealed — 4 times; xerostomia is diagnosed in 100 % of cases, which adversely affects the course and intensity of dental caries. The incidence of dental caries in patients with xerostomia and Sjögren's syndrome is significantly higher than in patients in the comparison group.

Keywords: Sjögren's syndrome; severe stage of xerostomia; intensity of dental caries.

Ведение. Синдром Шегрена (СШ) в настоящее время принято рассматривать как системное аутоиммунное заболевание, характеризующееся лимфоцитарной инфильтрацией слюнных и слезных желез (СЖ), фиброзно-жировым замещением железистой ткани, что вызывает ксерофтальмию, ксеростомию, развитие паренхиматозного паротита, увеличение размеров СЖ — это основные клинические стоматологические признаки СШ, которые связаны с изменениями, происходящими внутриорганно [3, 4]. Дополнительные признаки СШ — увеличение регионарных лимфатических узлов, кариес зубов и другие симптомы [3, 4]. Профессиональный интерес представляет анализ данных об особенностях состояния зубов у пациентов с СШ при выраженной стадии ксеростомии.

Цель работы — выявить клинические особенности кариеса зубов у пациенток с Синдром Шегрена при выраженной стадии ксеростомии.

Объекты и методы. На кафедре терапевтической стоматологии и пропедевтики стоматологических заболеваний обследовано 40 пациенток в возрасте от 55 до 65 лет, которые составили две группы исследования по 20 человек. Первую (основную) группу составили пациенты с синдромом Шегрена (СШ), диагностированным врачами-ревматологами [1, 2, 3, 4]. Вторую группу (сравнения) составили лица того же возраста с нормальной функцией СЖ [3, 4].

Всем пациентам проведено стоматологическое обследование, согласно клиническим рекомендациям, включающее сбор жалоб, данных анамнеза, осмотр полости рта: оценку уровня гигиены с определением индекса Грина-Вермильона, интенсивности кариеса зубов (КПУ зубов и КПУ поверхностей), состояния тканей пародонта с определением индекса кровоточивости Н. R. Muhlemann (1971), состояния слюнных желез (сиалометрия), клинической оценки степени ксеростомии, которую проводили с использованием индекса Clinical Oral Dryness Score (CODS); заполнение карт стоматологического обследования [3, 4, 5]. Все пациенты дали согласие на участие в работе.

Статистическая обработка результатов проведена с использованием пакета прикладных программ MS EXCEL, «Statistica 10.0». Данные представлены в виде средних арифметических величин и стандартной ошибки среднего ($M \pm m$). Для установления достоверности различий использовалось траспределение Стьюдента. Различия считали достоверными при $p \leq 0,05$ [3, 4].

Результаты. Результаты исследования показали: пациентки первой группы предъявляли жалобы на сухость полости рта, сухость в глазах и носоглотке, быстрое разрушение зубов, «застывание» пищи в зубах, припухание СЖ. При осмотре выявлено истончение слизистой оболочки губ, щек, языка, складчатость языка. Гигиена полости рта неудовлетворительная. У всех пациентов диагностирована выраженная стадия ксеростомии, слюна вязкая, пенящаяся; увеличение околоушных СЖ в 55 % наблюдений двустороннее. Отмечено снижение показателей сиалометрии — в 4 раза. Значения CODS — $4,59 \pm 0,95$ баллов, что подтверждает выраженную степень ксеростомии [5].

КПУ зубов составил $23,25 \pm 4,95$ единиц, КПУ поверхностей — на 17 % меньше. В структуре индексов КПУ характерно преобладание составляющей «К» ($p \leq 0,05$). Различия в интенсивности кариеса зубов у пациенток основной группы и лиц группы сравнения достоверны ($p \leq 0,05$), что отражено на рисунке 1.

Заключение. У всех пациенток с СШ диагностирована выраженная стадия ксеростомии, которая неблагоприятно влияет на течение кариеса зубов, его интенсивность, снижает возможности самоочищения полости рта, способствует ослаблению защитной функции слюны

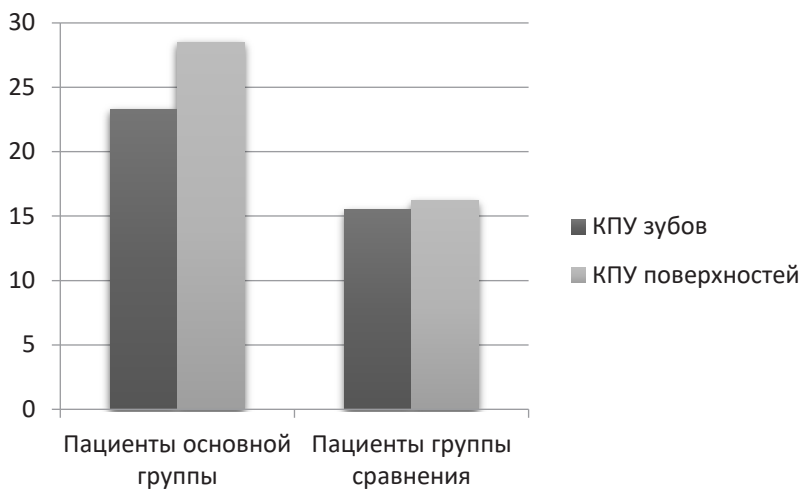


Рисунок 1 — Интенсивность кариеса зубов у пациенток основной группы и лиц группы сравнения (в единицах).

и ухудшает процессы адаптации. Показатели заболеваемости кариесом зубов у пациентов с СШ с выраженной стадией ксеростомии достоверно выше, чем у пациентов группы сравнения. Это требует повышенного внимания со стороны врача-стоматолога, динамического наблюдения и поддерживающей терапии у стоматолога и ревматолога.

Литература.

1. Афанасьев, В. В. Ксеростомия (сухость полости рта): этиология, патогенез, клиническая картина, диагностика и лечение / В. В. Афанасьев, М. Л. Павлова, Х. А. Ордашев. — М. : ГЭОТАР-Медиа, 2019. — 160 с.

2. Васильев, В. И. Первичные онкогематологические заболевания, дебютирующие с поражения больших слюнных желез в ревматологической практике / В. И. Васильев, И. В. Гайдук, С. Г. Пальшина // Современная ревматология. — 2019. — Т. 13, № 1. — С. 44–51.

3. Еловицова, Т. М. Кристаллографические характеристики ротовой жидкости пациентов с синдромом Шегрена / Т. М. Еловицова, А. С. Кошеев // Паринские чтения 2022. Инновации в прогнозировании, диагностике, лечении и медицинской реабилитации пациентов с хирургической патологией черепно-челюстно-лицевой области и шеи: сб. тр. Нац. конгр. с междунар. участием «Паринские чтения 2022», посвящ. памяти проф. Заслуженного деятеля науки Республики Беларусь О. П. Чудакова, Минск 5–6 мая 2022 г. / под общ. ред. И. О. Походенько-Чудаковой; редкол. : Д. С. Аветиков [и др.]. — Минск: Изд. Центр БГУ, 2022. — С. 272–277.

4. Еловицова, Т. М. Сухой синдром (синдром Шегрена) : проявления в полости рта : учеб. пособие / Т. М. Еловицова, С. С. Григорьев. — Екатеринбург : Изд. дом «ТИРАЖ», 2018—168 с.

5. Clinical oral dryness score: evaluation of a new screening method for oral dryness / D. H. J. Jager [et al.] // Odontology. — 2018. — Vol. 106, N 4. — P. 439–444. doi: 10.1007/s10266-018-0339-4

УДК 612.313616-073.75: 612.313

ДИГИТАЛЬНАЯ СУБТРАКЦИОННАЯ СИАЛОГРАФИЯ. ТЕХНОЛОГИЧЕСКАЯ И КЛИНИЧЕСКАЯ ИНФОРМАЦИЯ

Мухин П. Н.¹, Акинфиев Д. М.², Щипский А. В.¹

¹ФГБОУ ВО «Российский университет медицины» Минздрава России,
кафедра челюстно-лицевой хирургии и травматологии;

²ФГБУ «Национальный медицинский исследовательский центр
акушерства, гинекологии и перинатологии им. В. И. Кулакова»
Минздрава России, отделение лучевой диагностики,
г. Москва, Российская Федерация

Введение. Параметры традиционной сиалогграфии с учетом технологических ограничений методики требуют уточнения, что представляется возможным с помощью цифровой субтракционной сиалогграфии, методика которой не имеет технологических ограничений.

Цель работы — уточнить особенности структурной организации слюнных желез и количественные параметры их контрастирования, которые могут повысить качество традиционной сиалогграфии.

Объекты и методы. Обследовали 60 пациентов с заболеваниями слюнных желез с помощью цифровой субтракционной сиалогграфии ($n=95$): околоушных желез ($n=59$) и поднижнечелюстных желез ($n=36$). Для получения практически ориентированных показателей выборку формировали без учета пола, возраста и заболеваний. Достоверность различий оценили с помощью t -критерия Стьюдента. Результаты считали достоверными при $p \leq 0,05$.

Результаты. Время контрастирования околоушных желез ($n=59$) составило $29,8 \pm 8,9$ с, поднижнечелюстных желез ($n=36$) — $28,6 \pm 11,6$ с. В околоушные железы ($n=59$) вводили $1,4 \pm 0,3$ мл средства «Визипак», в поднижнечелюстные железы ($n=35$) — $1,2 \pm 0,3$ мл препарата «Визипак». Достоверное различие между контралатеральными железами отсутствовало, между околоушными и поднижнечелюстными железами имелось ($t = 3,1247$; $p \leq 0,001$).

Заключение. Контралатеральные слюнные железы не имеют структурных различий и могут рассматриваться при проведении научного анализа в единой выборке. Установленные количественные показатели можно рассматривать при проведении традиционной сиалогграфии в качестве практически значимых, так как они учитывают априори все многообразие возможных структурных изменений.

Ключевые слова: околоушные слюнные железы; поднижнечелюстные слюнные железы; диагностика; дигитальная субтракционная сialogрафия.

DIGITAL SUBTRACTION SIALOGRAPHY. TECHNOLOGICAL AND CLINICAL INFORMATION

Mukhin P. N.¹, Akinfiev D. M.², Shchipskiy A. V.¹

¹Russian University of Medicine, Department of Maxillofacial Surgery and Traumatology; ²National Medical Research Center for Obstetrics, Gynecology and Perinatology named by V. I. Kulakov, Department of Radiation Diagnostics, Moscow, Russian Federation

Introduction. The parameters of traditional sialography, taking into the technological limitations of the technique, require clarification, which seems possible with the help of digital subtraction sialography, the technique of which has no technological limitations.

Purpose. To clarify the features of the structural organization of the salivary glands and the quantitative parameters of their contrast, which can improve the quality of traditional sialography.

Objects and methods. We examined 60 patients with diseases of the salivary glands using digital subtraction sialography (n=95): parotid glands (n=59) and submandibular glands (n=36). To obtain practically oriented indicators, the sample was formed without taking into account gender, age and diseases. The significance of differences was assessed using Student's t-test. The results were considered significant at $p \leq 0.05$.

Results. The contrast time for the parotid glands (n=59) was 29.8 ± 8.9 seconds, for the submandibular glands (n=36) — 28.6 ± 11.6 seconds. 1.4 ± 0.3 ml of “Visipack” were injected into the parotid glands (n=59), and 1.2 ± 0.3 ml of “Visipack” into the submandibular glands (n=35). There was no significant difference between the parotid and submandibular glands ($t = 3.1247$; $p \leq 0.001$).

Conclusion. The contralateral salivary glands are not structurally different and can be considered for scientific analysis in a single sample. The established quantitative indicators can be considered when conducting traditional sialography as practically significant, since they take into account a priori the whole variety of possible structural changes.

Keywords: parotid salivary glands; submandibular salivary glands; diagnostics; digital subtraction sialography.

Введение. При проведении сиалометрии не было обнаружено каких-либо физиологически обусловленных функциональных различий между контралатеральными слюнными железами [4]. Дискуссия о различиях функции и структурной организации органов какой-либо из сторон правомочна хотя бы из-за особенностей организации нервной системы человека. Известно, что парезы после инсульта возникают на противоположной стороне [3], органы могут иметь обратное расположение (*situs viscerum inversus*) [2]. Для исследования структурной организации слюнных желез без контрастной рентгенографии — сиалографии не обойтись. [1]. Однако отсутствие унифицированной методики и объективных критериев контрастирования делают традиционную сиалографию малоприменимой для точного научного и клинического сравнительного анализа [5]. Такой анализ стал возможным с внедрением в клиническую практику дигитальной субтракционной сиалографии, контрастирование при которой проводят под флюороскопическим контролем и по одной и той же методике.

Цель работы — уточнить особенности структурной организации слюнных желез и количественные показатели их контрастирования, которые могут повысить качество традиционной сиалографии.

Объекты и методы. Фактический материал представлен данными комплексного обследования 60 пациентов с заболеваниями слюнных желез. Околоушные ($n=95$) и поднижнечелюстные железы ($n=36$) исследовали с помощью дигитальной субтракционной сиалографии (рисунок 1). У каждого пациента одновременно обследовали железы справа и слева. Унифицированную методику дигитальной сиалографии выполняли в отделении ангиографии на ангиографическом аппарате «Siemens Artis zee» вместе с рентгеноваскулярным хирургом. Пациент находился в положении лежа, неподвижно в течение всего исследования, что необходимо для субтракции. Детектор со стороны исследуемой железы, лучевая трубка — с противоположной стороны, расстояние — 90 см. Размер исследуемой зоны — 22 см. Программа управления «NEURO». Рентгенохирург во время исследования за пультом управления. Перед контрастированием — несколько секунд не-контрастного изображения (МАСКА), необходимого для субтракции костного фона. Контрастный препарат — «Визипак» (действующее вещество: йодиксанол). Введение контрастного вещества («Визипак» — йодиксанол) челюстно-лицевым хирургом через стандартный анестезиологический полиэтиленовый катетер, установленный в проток на глубину не более 3 см, под флюороскопическим контролем. После

заполнения выводных протоков и экстубации — контроль эвакуации контрастного вещества. Формат унифицированного исследования: один кадр в секунду, 200 кадров за весь период исследования, время которого — 200 секунд. Видео исследования в записи позволило провести объективный анализ, исключить артефакты и ошибочные суждения. Исследовали: количество контрастного препарата (мл), использованного для оптимального заполнения выводных протоков; время (с), в течение которого заполняли выводные протоки контрастным препаратом. Сформированная во всем многообразии возможных вариантов структурной организации выборка придала результатам анализа практически значимый формат и повысила доказательность. Достоверность различий показателей оценивали с помощью статистического анализа с использованием t-критерия Стьюдента. Результаты считали достоверными при $p \leq 0,05$.

Результаты. Время введения контрастного препарата можно представить субъективным показателем, который в каждой клинической ситуации зависит от нажатия на поршень шприца. После анализа мы несколько изменили данное мнение. В рассматриваемых ситуациях время введения контрастного препарата в околоушные железы ($n = 59$) составило $29,8 \pm 8,9$ с: $31,0 \pm 8,0$ с — справа ($n = 33$) (рисунок 1, а) и $28,2 \pm 9,6$ с — слева ($n = 26$) (рисунок 1, б). Достоверное различие отсутствовало ($t = 1,2219$). Время введения контрастного препарата в поднижнечелюстные железы ($n = 36$) составило $28,6 \pm 11,6$ с: $30,2 \pm 14,4$ с — справа ($n = 19$) (рисунок 1, в) и $27,3 \pm 8,3$ с — слева ($n = 17$) (рисунок 1, г). Достоверное различие отсутствовало ($t = 0,7284$).

Вопрос о количестве контрастного препарата, которое необходимо ввести в протоки для оптимального контрастирования слюнных желез является ключевым для качества сиалографии. Усреднив выборку, исследуя слюнные железы без деления на нозологические группы, контролируя количественный оптимум с помощью флюороскопического контроля, нам удалось установить практически значимые показатели, которые можно использовать априори для выполнения традиционной сиалографии. Так, количество введенного контрастного препарата в околоушные железы ($n = 59$) составило $1,4 \pm 0,3$ мл: $1,4 \pm 0,3$ мл — справа ($n = 33$) и $1,4 \pm 0,3$ мл — слева ($n = 26$). Достоверное различие между сторонами отсутствовало ($t = 0$). У 36 пациентов выполнили 35 дигитальных сиалографий поднижнечелюстных желез. Количество введенного контрастного препарата в поднижнечелюстные железы ($n = 35$) составило $1,2 \pm 0,3$ мл: $1,2 \pm 0,4$ мл — справа ($n = 17$)

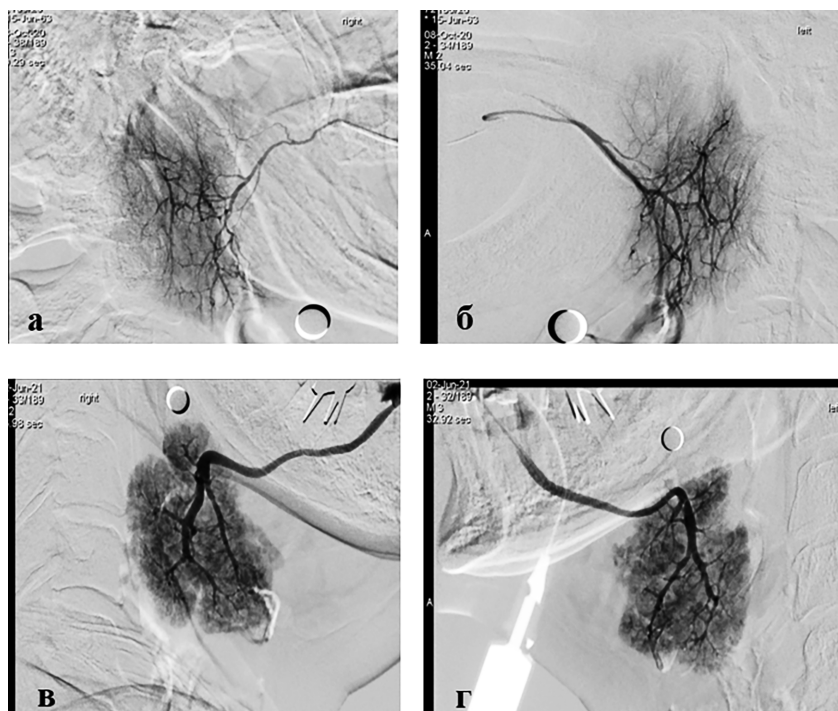


Рисунок 1 — Скриншот видеоизображения цифровой субтракционной сиалографии:
а — правой, б — левой контралатеральных околоушных желез
у пациента с диагнозом: интерстициальный сиаладеноз;
в — правой, г — левой контралатеральных поднижнечелюстных
желез (норма).

и $1,1 \pm 0,3$ мл — слева ($n = 18$). Достоверное различие между сторонами отсутствовало ($t = 0,8399$). Таким образом, при проведении научного анализа можно формировать общую выборку из парных околоушных и поднижнечелюстных желез. При проведении традиционной сиалографии можно ориентироваться на следующее количество контрастного препарата: $1,4 \pm 0,3$ мл — для околоушных желез, $1,2 \pm 0,3$ мл — для поднижнечелюстных желез ($t = 3,1247$; $p \leq 0,001$).

Заключение. Контралатеральные околоушные и поднижнечелюстные железы не имеют достоверных структурных различий и могут

рассматриваться в качестве единого органа. При проведении научного анализа контралатеральные слюнные железы можно анализировать в единой выборке. Предложенные показатели количества контрастного препарата являются практически значимыми, так как при проведении традиционной сиалогграфии могут априори учитывать все многообразие возможных структурных изменений.

Литература.

1. Афанасьев, В. В. Слюнные железы. Болезни и травмы: руководство для врачей / В. В. Афанасьев, У. Р. Мирзакулова. — М. : ГЭОТАР-Медиа, 2019. — 315 с.
2. Бондаренко, И. А. Полная транспозиция органов (клинический случай) / И. А. Бондаренко, Т. В. Чеснокова // Радиология-практика. — 2014. — № 2. — С. 57–63
3. Кандыба, Д. В. Инсульт / Д. В. Кандыба // Российский семейный врач. — 2016. — № 3. С. 5–15. doi: 10.17816/RFD201635-15
4. Щипский, А. В. Секреторная функция контралатеральных околоушных желез / А. В. Щипский, М. М. Калиматова, П. Н. Мухин // Казанский мед. журн. — 2022. — Т. 103, № 6. — С. 1034–1039. doi: 10.17816/KMJ112128
5. Höhmann, D. Klinischer Stellenwert der Sialographie in digitaler und konventioneller Aufnahmetechnik / D. Höhmann, P. Landwehr // HNO. — 1991. — Vol. 39, N 1. — P. 13–7.

УДК 616.316-003.7-022.6

ВИРУСЫ КАК ЭТИОЛОГИЧЕСКИЙ ФАКТОР РАЗВИТИЯ СЛЮННОКАМЕННОЙ БОЛЕЗНИ

Слижикова Е. Ю.¹, Ермолович М. А.², Сосновская Л. Ю.³

¹УО «Белорусский государственный медицинский университет»,
кафедра хирургической стоматологии; ²ГУ «Республиканский научно-
практический центр эпидемиологии и микробиологии», лаборатория
вакциноуправляемых инфекций; ³УЗ «11-я городская клиническая
больница», г. Минск, Республика Беларусь

Введение. Слюннокаменная болезнь составляет от 40,0–60,0 % всей патологии слюнных желез. Но до настоящего времени остается открытым вопрос этиологии сиалолитов. Точный механизм их образования до сих пор дискутируется специалистами. А сиалоадениты вирусной этиологии, помимо вируса паротита, могут быть вызваны герпесвирусами (цитомегаловирус, вирус Эпштейна-Барр), энтеровирусами (вирус Коксаки), ВИЧ, вирусами гриппа, парагриппа, аденовирусами.

Цель исследования — диагностика вирусного фактора в развитии слюннокаменной болезни, проведенная в Республике Беларусь в период 2019–2023 гг.

Объекты и методы. В исследовании участвовали 34 пациента с диагнозом слюнно-каменной болезни в стадии обострения. От каждого из них был исследован носоглоточный мазок, и проба ротовой жидкости (РЖ).

Результаты. При обследовании 34 пациентов с обострением хронического сиалоаденита у 18,2 % (6) был обнаружен генетический материал вируса Эпштейна-Барр. У одного пациента вирусная ДНК выявлялась как в мазке, так и в РЖ, у двух — только в мазке и у трех — только в РЖ. В одном из этих образцов ротовой жидкости наряду с ДНК вируса Эпштейна-Барр также присутствовала и ДНК цитомегаловируса. Сравнение показателей ΔCt , полученных при детекции этих возбудителей методом полимеразной цепной реакции в режиме реального времени, показало, что содержание в образце вируса Эпштейна-Барр было выше, чем цитомегаловируса (ΔCt 27,09 против ΔCt 34,28)

Заключение. Полученные результаты подтверждают возможную роль вируса Эпштейна-Барр, цитомегаловируса, энтеровируса как фактора провоцирующего обострение слюннокаменной болезни.

Ключевые слова: слюнные железы; слюннокаменная болезнь; сиалолит; вирусный фактор.

VIRUSES AS AN ETIOLOGICAL FACTOR IN THE DEVELOPMENT OF SALIVARY STONE DISEASE

Slizhykava E. Yu.¹, Ermolovich M. A.², Sosnovskaya L. Yu.³

¹*Belarusian State Medical University, Department of Oral Surgery;* ²*Republican Scientific and Practical Center of Epidemiology and Microbiology, Laboratory of Vaccine Preventable Infections;* ³*11th City Clinical Hospital, Minsk, Republic of Belarus*

Introduction. Salivary stone disease accounts for 40.0–60.0% of all salivary gland pathology. But the question of the etiology of sialoliths still remains open. The exact mechanism of their formation is still debated by experts. And sialadenitis of viral etiology, in addition to the mumps virus, can be caused by herpes viruses (cytomegalovirus, Epstein-Barr virus), enteroviruses (Coxsackie virus), HIV, influenza viruses, parainfluenza, adenoviruses.

The purpose of the study was to diagnose the viral factor in the development of salivary stone disease identified in the Republic of Belarus in the period 2019–2023.

Objects and methods. The study involved 34 patients diagnosed with salivary stone disease in the acute stage. A nasopharyngeal swab was examined from each of them, and a saliva sample from 12 was also examined.

Results. During an examination of 34 patients with exacerbation of chronic sialadenitis, genetic material of the Epstein-Barr virus was detected in 18.2% (6). In one patient, viral DNA was detected both in the smear and in the saliva, in two — only in the smear, and in three — only in saliva. In one of these saliva samples, along with Epstein-Barr virus DNA, cytomegalovirus DNA was also present. A comparison of ΔC_t values obtained by detecting these pathogens using real-time polymerase chain reaction showed that the content of the Epstein-Barr virus in the sample was higher than that of cytomegalovirus (ΔC_t 27.09 versus ΔC_t 34.28).

Conclusion. Analysis of the results obtained allows us to conclude the following: the data obtained confirm the sporadic nature of the incidence of mumps and the possible role of the Epstein-Barr virus, cytomegalovirus, and enterovirus in the development of both acute sialadenitis and exacerbation of salivary stone disease

Keywords: salivary glands; salivary stone disease; sialolith; viral factor.

Введение. Патология слюнных желез (СЖ) из общего числа стоматологических заболеваний констатируется относительно редко. При этом следует отметить, что многие заболевания СЖ плохо поддаются

ся лечению и очень мучительны для пациентов [1, 4]. Это характерно как для реактивно-дистрофических заболеваний СЖ (сиалозов), так и для сиалоаденопатий, развивающихся после комбинированного лечения злокачественных опухолей орофарингеальной зоны. Не меньше сложностей вызывает воспалительная патология СЖ, слюннокаменная болезнь (СКБ), или сиалолитиаз. Распространенность неопухольных заболеваний больших слюнных желез (БСЖ) составляет 24,0 % от общего числа всей стоматологической патологии. СКБ представляет наиболее распространенную патологию из всех заболеваний БСЖ, на ее долю приходится 50,0 % от всех поражений слюнных желез. В специальной литературе присутствуют данные о том, что указанный показатель в отдельных регионах достигает 52,3 %, 60,0 %, 61,1 %, 78,0 % и даже 80,0 %. Несмотря на большое число исследований, посвященных вопросам диагностики СКБ и наличию признаков характерной клинической картины, число диагностических ошибок достаточно велико [2]. Это, в свою очередь, является причиной определения неадекватного подхода к лечению и медицинской реабилитации пациентов данной категории, что часто приводит к переходу воспалительного процесса в хроническую фазу течения и увеличению числа осложнений. До настоящего времени остается открытым вопрос этиологии сиалолитов. Точный механизм их образования до сих пор дискутируется специалистами. При этом определено, что этиологические факторы могут быть связаны как с качественным, так и с количественным составом ротовой жидкости, включая другие факторы, такие как травма слюнных протоков или желез и осаждение солей, связанных с некоторыми органическими веществами, составом и количественными показателями ротовой жидкости [3]. В специальной литературе также существует теория, утверждающая, что ретроградная инфекция может объяснить сиалолитиаз остатками пищи, веществами или бактериями, которые могут мигрировать в слюнные протоки, становясь основой для дальнейшего обызвествления [1, 5]. А, в свою очередь, сиалоадениты вирусной этиологии, помимо вируса паротита, могут быть вызваны герпесвирусами (цитомегаловирусом, вирусом Эпштейна-Барр), энтеровирусами (вирусом Коксаки), ВИЧ, вирусами гриппа, парагриппа, аденовирусами. В связи с этим высока роль специфических лабораторных исследований в установлении истинных причин сиалоаденита.

Цель работы — диагностика вирусного фактора в развитии слюннокаменной болезни, проведенная в Республике Беларусь в период 2019–2023 гг.

Объекты и методы. В исследовании участвовали 34 пациента с диагнозом слюннокаменной болезни в стадии обострения. От каждого из них был исследован мазок из протока слюнной железы, и от 12 также образец ротовой жидкости. Исследование выполнено с соблюдением всех правил медицинской этики. Обследование проводили пациентам с верифицированным диагнозом: СКБ подчелюстной или околоушной слюнной железы, по поводу которого им было проведено хирургическое лечение — удаление конкремента из слюнной железы или протока. Для выделения нуклеиновой кислоты из мазка, полученного из протока слюнной железы, использовали набор АртРНК (АртБиоТех). РНК вируса паротита и энтеровируса в образцах выявляли методом полимеразной цепной реакции с обратной транскрипцией (ОТ-ПЦР) в реальном времени с использованием разработанных нами методик. Дезоксирибонуклеиновая кислота (ДНК) или рибонуклеиновая кислота (РНК) вирусов Эпштейна-Барр, парагриппа серотипов 1–4, цитомегало-, бока-, метапневмо-, рино-, аденовирусов выявляли методом ПЦР / ОТ-ПЦР в реальном времени с использованием наборов: ЭБАРПОЛ (Литех), «АмплиСенс CMV-FL» (АмплиСенс), ОРВИ-ген. С целью генотипирования фрагмент SH-гена вируса паротита амплифицировали методом гнездовой ОТ-ПЦР со специфическими праймерами согласно описанному протоколу. Полученные ПЦР продукты вырезали из геля и секвенировали с использованием набора BigDyeTerminatorv.3.1 Cycle Sequencing kit (Applied Biosystems) на капиллярном секвенаторе 3500 (Applied Biosystems). Нуклеотидные последовательности анализировали с помощью программ SeqScape и MEGA 6.0.

Результаты. При обследовании 34 пациентов с обострением хронического сиалоаденита у 18,2% (6) был обнаружен генетический материал вируса Эпштейна-Барр. У одного пациента вирусная ДНК была определена как в мазке, так и в ротовой жидкости, у двух — только в мазке и у трех — только в ротовой жидкости, что подчеркивает важность выбора биологического материала и правильности проведения его сбора и получения оптимального результата исследования. В одном из этих образцов РЖ наряду с ДНК вируса Эпштейна-Барр также присутствовала и ДНК цитомегаловируса. Сравнение показателей оценки уровня экспрессии генов — ΔCt , полученных при детекции этих возбудителей методом ПЦР в режиме реального времени, показало, что содержание в образце вируса Эпштейна-Барр было выше, чем цитомегаловируса (ΔCt 27,09 против ΔCt 34,28).

Заключение. Анализ полученных результатов позволяет сделать вывод о возможной роли вируса Эпштейна-Барр, цитомегаловируса, энтеровируса в провокации обострения слюннокаменной болезни. Для верификации этиологической части диагноза в настоящее время серологическое обследование является недостаточным и должно быть дополнено молекулярно-генетическими данными.

Литература.

1. Лечение реактивно-деструктивных заболеваний слюнных желез у людей старших возрастных групп / А. К. Иорданишвили [и др.] // Вестник Рос. воен.-мед. академии. — 2015. — Т. 49, № 1. — С. 43–47.
2. Рунова, Н. Б. Современные принципы диагностики и лечения заболевания слюнных желез / Н. Б. Рунова // Современные технологии в медицине. — 2011. — № 3. — С. 152–156.
3. Характеристика микрокристаллизации смешанной слюны у взрослых людей, страдающих заболеваниями слюнных желез / В. В. Лобейко [и др.] // Кубан. науч. мед. вестник. — 2016. — Т. 159, № 4. — С. 71–75. doi: 10.25207/1608-6228-2016-4-71-75
4. Contemporary review of submandibular gland sialolithiasis and surgical management options / I. Badash [et al.] // Cureus. — 2022. — Vol. 14, N 8. — P. e28147. doi: 10.7759/cureus.28147
5. Sialolithiasis: retrospective analysis of the effect of an escalating treatment algorithm on patient-perceived health-related quality of life / J. Lommen [et al.] // Head Face Med. — 2021. — Vol. 17, N 8. — P. 1. doi: 10.1186/s13005-021-00259-1

4. МЕЖДИСЦИПЛИНАРНЫЙ ПОДХОД К РЕШЕНИЮ ВОПРОСОВ ПАТОЛОГИИ ВИСОЧНО-НИЖНЕЧЕЛЮСТНОГО СУСТАВА

УДК 616.724-007.234-092.18-092.9

ПАТОГИСТОЛОГИЧЕСКИЕ ИЗМЕНЕНИЯ В ТКАНЯХ СУСТАВНЫХ ПОВЕРХНОСТЕЙ ВИСОЧНО- НИЖНЕЧЕЛЮСТНОГО СУСТАВА ПРИ МОДЕЛИРОВАНИИ ОСТЕОАРТРОЗА У ЛАБОРАТОРНОГО ЖИВОТНОГО

**Крат М. И.¹, Походенько-Чудакова И. О.¹, Юдина О. А.²,
Макаревич Ж. А.³**

*УО «Белорусский государственный медицинский университет»,¹кафедра
хирургической стоматологии,²кафедра патологической анатомии
и судебной медицины,³научно-исследовательский институт
экспериментальной и клинической медицины,
г. Минск, Республика Беларусь*

Введение. Артروزы височно-нижнечелюстного сустава (ВНЧС) относятся к числу распространенных заболеваний, длительных и тяжелых по своему клиническому течению. Они с трудом поддаются лечению.

Цель работы — на основании патогистологических исследований в условиях эксперимента, определить изменения, происходящие в тканях ВНЧС лабораторных животных при моделировании у них остеоартроза.

Объекты и методы. Экспериментальную модель остеоартроза ВНЧС создавали на кролике породы Шиншилла (10 особей) в соответствии со способом, предложенным М. И. Кратом, И. О. Походенько-Чудаковой (2022). Левый сустав оставляли интактным для сравнения с правым, на котором моделировали патологический процесс.

Результаты. Выявлено прогрессивное повреждение суставного хряща с поэтапной дистрофией и гибелью хондроцитов, нарушением организации хрящевой ткани, репродукцией соединительнотканых клеток и развитием грубых пучков коллагеновых волокон, которые постепенно замещали хрящевые клетки и замуровывали сохранившиеся хондроциты. Наблюдался апоптоз клеток суставного хряща, образование кист, присутствовали отдельные участки истончения хрящевой ткани и ее деструкция.

Заключение. Выявленные патогистологические изменения в ВНЧС экспериментальных объектов в полной мере соответствуют диагнозу остеоартроз и доказывают состоятельность созданной модели, позволяющей не только охарактеризовать изменения, происходящие в тканях сустава при развитии указанной патологии, а также разработать и научно обосновать, рациональный комплекс диагностических и лечебных мероприятий.

Ключевые слова: височно-нижнечелюстной сустав (ВНЧС); остеоартроз; патогистологические изменения тканей.

PATHOHISTOLOGICAL CHANGES IN THE TISSUES OF THE ARTICULAR SURFACES OF THE TEMPOROMANDIBULAR JOINT IN MODELING OSTEOARTHRITIS IN A LABORATORY ANIMAL

**Krat M. I.¹, Pohodenko-Chudakova I. O.¹, Yudina O. A.²,
Makarevich J. A.³**

Belarusian State Medical University,¹Department of Oral Surgery;

²Department of Pathological Anatomy and Forensic Medicine;

*³Scientific Research Institute of Experimental and Clinical Medicine, Minsk,
Republic of Belarus*

Introduction. Osteoarthritis of the temporomandibular joint (TMJ) is one of the most common diseases, long-lasting and severe in its clinical course. They are difficult to treat.

The aim of the work is to determine, based on pathohistological studies in experimental conditions, the changes occurring in the tissues of the TMJ of laboratory animals when modeling osteoarthritis in them.

Objects and methods. An experimental model of TMJ osteoarthritis was created on a Chinchilla rabbit (10 individuals) in accordance with the method proposed by M. I. Krat, I. O. Pohodenko-Chudakova (2022). The left joint was left intact for comparison with the right joint, on which the pathological process was modeled.

Results. Progressive damage to articular cartilage was revealed with gradual dystrophy and death of chondrocytes, disruption of the organization of cartilage tissue, reproduction of connective tissue cells and the development of coarse bundles of collagen fibers, which gradually replaced cartilage cells and immured the preserved chondrocytes. There was apoptosis of articular cartilage cells, the formation of cysts in articular cartilage, and there were separate areas of thinning of cartilage tissue and its destruction.

Conclusion. The revealed pathohistological changes in the TMJ of experimental objects fully correspond to the diagnosis of osteoarthritis and prove the validity of the created model, which allows not only to characterize the changes occurring in the tissues of the joint during the development of this pathology, but also to develop and scientifically substantiate a rational set of diagnostic and therapeutic measures.

Keywords: temporomandibular joint (TMJ); osteoarthritis; pathohistological changes in tissues.

Введение. Заболевания височно-нижнечелюстного сустава (ВНЧС) являются наиболее сложными в стоматологической практике как с точки зрения диагностики, так и с точки зрения составления эффективного плана лечения. Прогрессирование заболеваний ВНЧС приводит к развитию артроза, что существенно снижает качество жизни пациентов.

Артрозы ВНЧС относятся к числу распространенных заболеваний, длительных и тяжелых по своему клиническому течению. Они с трудом поддаются лечению.

Артрозы являются следствием хронических дистрофических процессов в хрящевой, костной и соединительной ткани. Они развиваются при нарушении равновесия между нагрузкой на сустав и физиологической выносливостью его тканей [1].

В основе развития заболевания лежит дегенеративно-дистрофический процесс, вследствие которого могут присоединяться вторичные воспалительные явления, формирующиеся как следствие травматизации синовиальной оболочки и мягких параартикулярных тканей остеофитами и внутрисуставными инородными телами (фрагментами некротизированного хряща), образующимися в процессе заболевания. При хроническом течении процесса поражается суставной хрящ. Причем дегенерация его происходит в зоне максимальной нагрузки. Эта зона подвергается истончению, разволокнению и «растрескиванию» хрящевой ткани, что приводит сначала к неровностям на его поверхностях, а затем — к появлению глубоких дефектов с обнажением подлежащей костной ткани. Отмечается нарушение структуры коллагеновой сети [2]. Указанное в клинике проявляется следующими симптомами: хроническим болевым синдромом; суставным шумом; ограничением открывания рта. При этом следует подчеркнуть, что функциональность сустава снижается в процессе течения заболевания [5] и влечет за собой снижение качества жизни пациента [4].

Для проведения патогистологических исследований, которые позволяют детально охарактеризовать изменения, происходящие в тканях сустава при развитии остеоартроза, как правило, применяют экспериментальные исследования с созданием модели анализируемой нозологии у лабораторных животных [3].

Цель работы — на основании патогистологических исследований в условиях эксперимента, определить изменения, происходящие в тканях ВНЧС лабораторных животных при моделировании у них остеоартроза.

Объекты и методы. Для создания экспериментальной модели остеоартроза ВНЧС были выбраны самцы кроликов породы Шиншилла (10 особей). Этому способствовали несколько аргументов: 1) кролики, как и мыши или крысы легко воспроизводимы; 2) они позволяют получить несколько однопометных особей, что повышает точность исследования и обеспечивает воспроизводимость результатов; 3) ВНЧС кролика по размеру превосходит таковой у мышей и крыс, что позволяет выполнять все доступные на современном уровне знаний диагностические и лечебные манипуляции, а также осуществлять морфологическое исследование с описанием макро- и микропрепаратов, проводить морфометрический анализ; 4) изменения сустава данного экспериментального объекта хорошо визуализируются на лучевых методах исследования; 5) в полости ВНЧС кроликов присутствует внутрисуставной диск, что максимально приближает его структуру к строению аналогичного сустава у человека.

Экспериментальные проведено с соблюдением принципов биоэтики, в том числе «Европейской конвенцией по защите прав позвоночных животных», принятой в г. Страсбурге (Франция) 18.03.1986 и «Всемирной декларацией прав животных» (Universal Declaration of Animal Rights), принятой Международной лигой прав животных в Лондоне (Великобритания) 23.09.1977). Им предшествовало положительное заключение биоэтической комиссии учреждения образования «Белорусский государственный медицинский университет» (далее УО «БГМУ»).

Животных, отобранных для эксперимента, содержали на стандартном рационе питания в виварии научно-исследовательского института экспериментальной и клинической медицины УО «БГМУ» со свободным доступом к воде и пище. Перед экспериментом их выдерживали в отдельном боксе в течение недели для адаптации и прохождения

карантина. Затем их взвешивали, тщательно осматривали на наличие признаков заболевания. Особей с выявленной патологией выбраковывали и не включали в исследование.

Модель создавали в соответствии со способом, предложенным М. И. Кратом, И. О. Походенько-Чудаковой (2022) один сустава (левый) оставляли интактным для сравнения (контроля) с правым суставом, на котором моделировали патологический процесс. Волосяной покров животных в кожной проекции ВНЧС с обеих сторон сбривали для обеспечения лучшей визуализации суставов. По истечению периода наблюдения животных выводили из эксперимента. Микропрепараты для исследования в световом микроскопе изготавливали по стандартной методике с последующим окрашиванием гематоксилином и эозином.

Результаты. При моделировании экспериментального остеоартроза ВНЧС выявлено прогрессивное повреждение суставного хряща с поэтапной дистрофией и гибелью хондроцитов, нарушением организации хрящевой ткани, репродукцией соединительнотканых клеток и развитием грубых пучков коллагеновых волокон, которые постепенно замещали хрящевые клетки и замуровывали сохранившиеся хондроциты (рисунок 1, а). Наблюдался апоптоз клеток суставного хряща (рисунок 1, б), образование кист в суставном хряще (рисунок 1, в), присутствовали отдельные участки истончения хрящевой ткани и ее деструкция (рисунок 1, г).

Таким образом, предложенный способ позволил сформировать экспериментальный остеоартроз «мягкого» характера и в короткие сроки. Критерием служили изменения хрящевой ткани сустава, обнаруженные при микроскопическом исследовании тканей последнего. Изменения хряща были вторичными и напоминали деструктивный процесс в суставе. В левом суставе, который был интактным, никаких патологических изменений в суставных тканях выявлено не было.

Заключение. Выявленные патогистологические изменения в ВНЧС экспериментальных объектов в полной мере соответствуют диагнозу остеоартроз и доказывают состоятельность созданной модели, позволяющей не только охарактеризовать изменения, происходящие в тканях сустава при развитии указанной патологии, а также разработать и научно обосновать, рациональный комплекс диагностических и лечебных мероприятий.

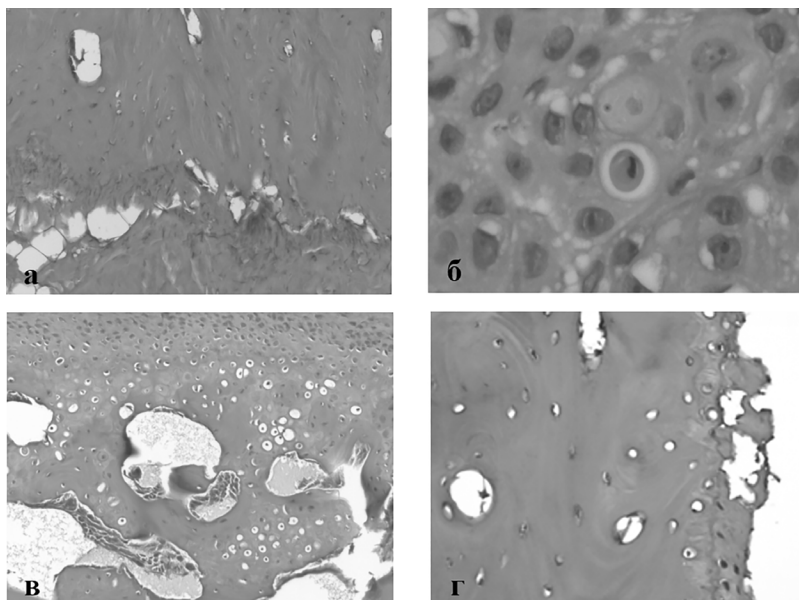


Рисунок 1 — Патогистологические изменения в тканях суставных поверхностей ВНЧС экспериментального животного в процессе моделирования остеоартроза:

а — замещение хрящевых клеток коллагеновыми волокнами

(окраска гематоксилин, эозин, ув. х50);

б — апоптоз клеток суставного хряща

(окраска гематоксилин, эозин, ув. х400);

в — кисты в суставном хряще

(окраска гематоксилин, эозин, ув. х100);

г — деструкция хряща (окраска гематоксилин, эозин, ув. х200).

Литература.

1. Гиалуроновая кислота при остеоартрозе: внутрисуставное введение или стимуляция синтеза? / С. М. Майорова [и др.] // Вестник РУДН. Серия «Медицина». — 2009. — № 4. — С. 719–720.

2. Кузнецов, А. Н. Применение малоинвазивных хирургических методов у пациентов с заболеваниями ВНЧС / А. Н. Кузнецов // Dental Forum. — 2011. — № 3. — С. 72–74.

3. Морфофункциональные и клинико-лабораторные особенности височно-нижнечелюстного сустава в норме и патологии / А. Ж. Есим [и др.] // Проблемы стоматологии. — 2001. — № 1 — С. 32–34.

4. Хайрутдинова, А. Ф. Электромиографическое исследование функционального состояния жевательной группы мышц при мышечно-суставной дисфункции височно-нижнечелюстного сустава / А. Ф. Хайрутдинова, Л. П. Герасимова, И. Н. Усманова // Казан. мед. журн. — 2007. — Т. 88, № 5. — С. 440–443.

5. Current understanding of pathogenesis and treatment of TMJ osteoarthritis / X. D. Wang [et al.] // J. Dent. Res. — 2015. — Vol. 94, N 5. — P. 666–673. doi: 10.1177/0022034515574770

5. ИНТЕГРАТИВНАЯ МЕДИЦИНА В ПРОФИЛАКТИКЕ, ДИАГНОСТИКЕ, ЛЕЧЕНИИ ХИРУРГИЧЕСКОЙ ПАТОЛОГИИ ЧЕЛЮСТНО-ЛИЦЕВОЙ ОБЛАСТИ И ШЕИ

УДК 616.31

ВЗАИМОСВЯЗЬ ОРТОГНАТИЧЕСКОЙ ХИРУРГИИ И ФУНКЦИИ ДЫХАНИЯ

Берро Ф., Галазов А. Т., Редько Н. А., Дробышев А. Ю.

*ФГБОУ ВО «Российский университет медицины» Минздрава России,
кафедра челюстно-лицевой и пластической хирургии,
г. Москва, Российская Федерация*

Введение. По данным Всемирной организации здравоохранения, ортогнатическая хирургия является стандартным методом лечения для улучшения эстетики лица и создания идеальной окклюзии у пациентов с аномалиями лицевого скелета.

Цель исследования — совершенствование методик хирургического лечения и оценки функции носового дыхания у пациентов со скелетными аномалиями челюстей.

Объекты объемы. Было проведено обследование и лечение 26 пациентов с аномалиями развития зубочелюстной системы. В исследовании присутствовали следующие этапы: 1) клиническое обследование пациентов (опрос, осмотр, анкетирование); 2) рентгенологическое обследование пациентов (конусно-лучевая компьютерная томография лицевого скелета); 3) проведение оценки функции носового дыхания (риноманометрия, резистоманометрия, акустикометрия); 4) статистическая обработка данных.

Результаты. У пациентов с II скелетным классом среднее значение проходимости носовых ходов после ортогнатической хирургии в среднем увеличилось на 31,8%, снизилось носовое сопротивление, увеличился объем верхних дыхательных путей. У пациентов с III скелетным классом аномалии зубочелюстной системы среднее значение проходимости носовых ходов после ортогнатических хирургических вмешательств в среднем уменьшилось на 23,1%, увеличилось носовое сопротивление, уменьшился объем верхних дыхательных путей.

Заключение. Исходя из полученных результатов, можно заключить, что двухчелюстная ортогнатическая операция значительно изменяет

объем верхних дыхательных путей в зависимости от вида аномалии челюстей и влияет на изменение функции внешнего дыхания.

Ключевые слова: ортогнатическая хирургия; верхние дыхательные пути; функции носового дыхания; зубочелюстные аномалии; обструктивное апноэ во сне.

THE RELATIONSHIP BETWEEN ORTHOGNATHIC SURGERY AND RESPIRATORY FUNCTION

Berro F., Galazov A. T., Redko N. A., Drobyshev A. Yu.

*Russian University of Medicine, Department of Maxillofacial
and Plastic Surgery, Moscow, Russian Federation*

Introduction. According to the World Health Organization, orthognathic surgery is the standard treatment for improving facial aesthetics and creating ideal occlusion in patients with facial skeletal abnormalities.

The aim of the study is to improve the methods of surgical treatment and assessment of nasal breathing function in patients with skeletal abnormalities of the jaws.

Objects and volumes. 26 patients with malformations of the dental system were examined and treated. The following stages were present in the study: 1) clinical examination of patients (survey, examination, questionnaire); 2) X-ray examination of patients (cone-beam computed tomography of the facial skeleton); 3) assessment of nasal breathing function (rhinomanometry, resistomanometry, acousticometry); 4) statistical data processing.

Results. In patients with skeletal class II, the average value of nasal passage after orthognathic surgery increased by 31.8% on average, nasal resistance decreased, and the volume of the upper respiratory tract increased. In patients with skeletal class III anomalies of the maxillary system, the average value of nasal passage after orthognathic surgical interventions decreased by an average of 23.1%, nasal resistance increased, and the volume of the upper respiratory tract decreased.

Conclusion. Based on the results obtained, it can be concluded that double-jaw orthognathic surgery significantly changes the volume of the upper respiratory tract, depending on the type of jaw anomaly and affects the change in the function of external respiration.

Keywords: orthognathic surgery; upper airway; nasal breathing functions; dentomaxillary anomalies; obstructive sleep apnea.

Введение. По данным Всемирной организации здравоохранения, ортогнатическая хирургия является стандартным методом лечения для улучшения эстетики лица и создания идеальной окклюзии у пациентов с аномалиями лицевого скелета (G. Jakobsone, 2010).

Ортогнатическая хирургия у лиц с зубочелюстными деформациями, является ведущим методом коррекции указанных аномалий, а также функций, связанных с дыханием, артикуляцией, жевательной способностью и механизмом глотания [4]. Необходимо отметить, что бимаксиллярное выдвигание используется при лечении обструктивного апноэ сна, для улучшения формы и функции верхних дыхательных путей.

В последнее время было опубликовано значительное число статей об изменении глоточного пространства после ортогнатической хирургии [1].

Однако при значительном «задвигании» нижней челюсти у пациентов с прогнатией, отдельные лица, в зависимости от объема перемещения, начинают страдать от послеоперационного храпа и некоторой степени обструктивного апноэ во сне после операции. Необходимо отметить, что в специальной литературе имеются публикации об изменении глоточного пространства после ортогнатической операции при зубочелюстной деформации III класса [5].

Часто при коррекции прикуса не учитываются лицевые признаки, скелетная природа деформаций, тесная функциональная связь между смежными анатомическими структурами, что может негативно сказываться на конечном результате лечения [3].

Был разработан алгоритм лечения пациентов с аномалиями зубочелюстной системы и носа, а также описаны методики проведения одновременных (симультанных) хирургических вмешательств [1, 2].

В данной работе показана взаимосвязь ортогнатической хирургии и функции дыхания у пациентов после ортогнатических операций.

Цель исследования — совершенствование методик хирургического лечения и оценки функции носового дыхания у пациентов со скелетными аномалиями челюстей.

Объекты и объемы. Было проведено обследование и лечение 26 пациентов с аномалиями развития зубочелюстной системы.

Характеристика пациентов:

А. II скелетный класс аномалии зубочелюстной системы.

Б. III скелетный класс аномалии зубочелюстной системы.

I. Всем пациентам был проведен полный комплекс клинического обследования (сбор анамнеза, осмотр челюстно-лицевой области и полости рта).

II. Анализ анкеты для оценки функции внешнего дыхания.

III. Компьютерная томография (КТ) до операции и через 3 и 6 месяцев после хирургического лечения.

IV. Риноманометрия, Резистоманометрия, Акустикометрия обследований (за сутки до операции, через 3 и 6 месяцев).

V. Повторное обследование, статистический анализ и сравнение данных.

Критерии включения: мужчины и женщины; возраст от 18–40 лет; пациенты с врожденными аномалиями развития зубочелюстной системы.

Критерии исключения: наличие патологии риногенного происхождения; пациенты, которым планируется проведение симультанного лечения; пациенты с нарушениями психосоматического статуса; пациенты с выраженной сопутствующей патологией; беременность и кормление грудью; посттравматические деформации в челюстно-лицевой области; письменный отказ пациента от дальнейшего лечения; резкое ухудшение состояния здоровья пациента; летальный исход у наблюдаемого пациента.

В исследовании присутствовали следующие этапы.

1. Клиническое обследование пациентов (опрос, осмотр, анкетирование).

2. Рентгенологическое обследование пациентов (конусно-лучевая компьютерная томография (КЛКТ) лицевого скелета).

3. Проведение оценки функции носового дыхания (риноманометрия, резистоманометрия, акустикометрия).

4. Статистическая обработка данных.

Результаты. Обследование пациентов со скелетными аномалиями челюстей с использованием риноманометрического комплекса RHINO-SYS и КЛКТ до и после операции показало следующие результаты.

1. У пациентов с II скелетным классом среднее значение проходимости носовых ходов у женщин до операции составляло 352 мл/с, а у мужчин — 410 мл/с. После операции данные показатели у женщин были 464 мл/с, а у мужчин — 541,9 мл/с (в среднем увеличение данных показателей составило 31,8%). Показатели носового сопротивления у мужчин и у женщин до операции составляли до 0,38 сПа/мл и 0,33 сПа/мл, соответственно, а после операции — до 0,29 сПа/мл и 0,25 сПа/мл, соответственно. Средний объем верхних дыхательных путей у мужчин до операции был 24467 мм³, а после — 28634 мм³. У женщин

средний объем верхних дыхательных путей до операции составлял 22590 мм³, а после операции — 24367 мм³. Минимальное поперечное сечение верхних дыхательных путей у мужчин и у женщин до операции равнялось 188 мм² и 176 мм², соответственно, а после операции — 259 мм² и 247 мм², соответственно.

2. У пациентов с III скелетным классом аномалии зубочелюстной системы среднее значение проходимости носовых ходов у женщин до операции составляло 610 мл/с, а у мужчин — 670 мл/с. После операции данные показатели у женщин были 473 мл/с, а у мужчин — 515 мл/с (в среднем уменьшение данных показателей составило 23,1%). Показатели носового сопротивления у мужчин и у женщин до операции составляли до 0,30 сПа/мл и 0,27 сПа/мл, соответственно, а после операции — до 0,32 сПа/мл и 0,29 сПа/мл, соответственно. Средний объем верхних дыхательных путей у мужчин до операции был 26902 мм³, а после — 24324 мм³. У женщин средний объем верхних дыхательных путей до операции составлял 23534 мм³, а после операции — 22787 мм³. Минимальное поперечное сечение верхних дыхательных путей у мужчин и у женщин до операции было 214 мм² и 197 мм², соответственно, а после операции — 203 мм² и 188 мм², соответственно.

В раннем послеоперационном периоде может наблюдаться временное ухудшение носового дыхания из-за отека слизистой оболочки полости носа. Однако в большинстве наблюдений, носовое дыхание улучшалось через 3 месяца после двухчелюстной ортогнатической хирургии в связи с полным заживлением мягких тканей.

Из предоставленной информации, очевидно, что у пациентов с II скелетным классом после операции произошло существенное увеличение средней проходимости носовых ходов, как у мужчин, так и у женщин. У пациентов с III скелетным классом наблюдалось уменьшение проходимости носовых ходов после операции, особенно у женщин. У пациентов с II скелетным классом после операции снизилось носовое сопротивление у обоих полов, а у пациентов с III скелетным классом наблюдалось увеличение носового сопротивления после операции, особенно у мужчин. Объем верхних дыхательных путей у пациентов с II скелетным классом увеличился после операции у обоих полов, у пациентов с III скелетным классом было выявлено уменьшение объема верхних дыхательных путей после операции, особенно у мужчин, у этих пациентов также имело место уменьшение минимального поперечного сечения верхних дыхательных путей после операции, особенно у мужчин, а у пациентов с II скелетным классом после опе-

рации произошло увеличение минимального поперечного сечения верхних дыхательных путей у обоих полов.

В целом, проведенные хирургические вмешательства показывают положительные изменения в аэродинамике верхних дыхательных путей у пациентов с II скелетным классом, но ухудшение у пациентов с III скелетным классом, что требует дополнительного внимания и коррекции. При этом необходимо учитывать индивидуальные особенности каждого пациента и динамику заживления после операции.

Заключение. Исходя из полученных результатов, можно заключить, что двухчелюстная ортогнатическая операция значительно изменяет объем верхних дыхательных путей в зависимости от вида аномалии челюстей и влияет на изменение функции внешнего дыхания.

Литература.

1. Гаммадаева, С. Ш. Изменение функции внешнего дыхания у пациентов со скелетными аномалиями челюстей при проведении ортогнатических операций / С. Ш. Гаммадаева, А. В. Глушко, А. Ю. Дробышев // *Стоматология для всех*. — 2020. — Т. 90, № 1. — С. 10–15. doi: 10.35556/idr-2020-1 (90) 10-15

2. Глушко, А. В. Особенности планирования риносептопластики и ортогнатической симультантной операции у пациентов с врожденными аномалиями челюстно-лицевой области / А. В. Глушко, А. Ю. Дробышев, Л. Л. Павлюк-Павлюченко // *Анналы пластической, реконструктивной и эстетической хирургии*. — 2013. — № 2. — С. 27–34.

3. Дробышев, А. Ю. Основы ортогнатической хирургии / А. Ю. Дробышев, Г. Анастасов. — Изд-во «Печатный град», 2007. — 55 с.

4. Комплексный подход к лечению пациентов с врожденными зубочелюстными аномалиями и деформациями носа. / А. В. Глушко [и др.] // *Анналы пластической, реконструктивной и эстетической хирургии*. — 2016. — № 1. — С. 42–49.

5. Осложнения хирургического лечения пациентов с врожденными аномалиями челюстей: клиническая характеристика и профилактика / В. А. Сорвин [и др.] // *Пластическая хирургия и эстетическая медицина*. — 2020. — № 2. — С. 21–32. doi: 10.17116/plast.hirurgia202002121

УДК 616.314-089: 615.8

КИНЕЗИОТЕЙПИРОВАНИЕ НА АМБУЛАТОРНОМ ХИРУРГИЧЕСКОМ ПРИЕМЕ

Гончарова А. И., Минина А. Н.

УО «Витебский государственный ордена Дружбы народов медицинский университет», кафедра челюстно-лицевой хирургии и хирургической стоматологии с курсом ФПК И ПК, г. Витебск, Республика Беларусь

Введение. В настоящее время постоперационная реабилитация является не менее важным этапом лечения, чем само хирургическое вмешательство. Основной целью применения тейпирования — скорейшее возвращение пациента к дооперационным условиям жизни.

Цель работы — исследовать и отработать методику применения кинезиотейпирования в комплексной медицинской реабилитации пациентов на амбулаторном хирургическом приеме.

Объекты и методы. Выполнен анализ научной литературы, разработана анкета оценки эффективности кинезиотейпирования, выполнены операции сложного атипичного удаления третьих моляров, осуществлено наложение кинезиотейпов и наблюдение за течением послеоперационного периода.

Результаты. Метод кинезиотейпирования в поставленных условиях после проведенных хирургических манипуляций дал хороший результат, за исключением ряда пациентов, у которых была более тяжелая клиническая картина и больший объем вмешательства.

Заключение. Кинезиотейпирование является дополнением к комплексному лечению и сочетается как с медикаментозной терапией, так и с немедикаментозными воздействиями. Преимуществами данного метода являются его неинвазивность, индивидуальный подход к коррекции и возможность применения в комплексной медицинской реабилитации пациентов.

Ключевые слова: кинезиотейпирование; удаление зуба; полость рта.

KINESIO TAPING IN ORAL SURGERY

Hancharova A. I., Minina A. N.

*Vitebsk State Medical University, Department of Maxillofacial Surgery
and Oral Surgery with the Course of the Faculty of Advanced Training
and Staff Retraining, Vitebsk, Republic of Belarus*

Introduction. Currently, postoperative rehabilitation is no less important stage of treatment than the surgical intervention itself. The main purpose of taping is to return the patient to preoperative living conditions as soon as possible.

The aim of the work is to investigate and develop a methodology for the use of kinesiotaping in complex medical rehabilitation of patients at an outpatient surgical appointment.

Objects and methods. The analysis of scientific literature was carried out, a questionnaire for evaluating the effectiveness of kinesiotaping was developed, operations of complex atypical removal of the third molars were performed, kinesiotapes were applied and the course of the postoperative period was monitored.

Results. The kinesiotaping method under the set conditions after surgical manipulations gave a good result, with the exception of a number of patients who had a more severe clinical picture and a larger volume of intervention.

Conclusion. Kinesiotaping is an addition to complex treatment and is combined with both drug treatment and non-drug effects. The advantages of this method are its non-invasiveness, an individual approach to correction and the possibility of using it in complex medical rehabilitation of patients.

Keywords: kinesio tape; tooth extraction; oral cavity.

Введение. В настоящее время постоперационная реабилитация является не менее важным этапом лечения, чем само хирургическое вмешательство. Основной целью применения тейпирования — скорейшее возвращение пациента к дооперационным условиям жизни. Помимо фармакологической поддержки пациента, которая в настоящее время всецело применяется во врачебной практике, не стоит отказываться от физических методов восстановления. Физиотерапия имеет ряд преимуществ перед медикаментозной терапией, основными из которых являются универсальность их действия, возможность применения при состояниях различной степени тяжести, а также физиологичность действующих раздражителей. Силы, воздействующие на ткани при тейпировании, являются привычными для организма, их действие распространяется на анатомические пути и механизмы, которые выработались у человека в процессе эволюции.

Распространение кинезиотейпирования в Республике Беларусь может значительно улучшить ведение хирургического пациента в постоперационном периоде, уменьшить число тяжелых осложнений, улучшить эмоциональное и физическое состояние пациента.

Все перечисленное выше дает основание заключить, что разработка метода комплексной медицинской реабилитации пациента после амбулаторного хирургического вмешательства является актуальным и перспективным направлением исследования [1, 2].

Цель работы — исследовать и отработать методику применения кинезиотейпирования в комплексной медицинской реабилитации пациентов на амбулаторном хирургическом приеме.

Объекты и методы. Был выполнен анализ научной литературы, разработана анкета для оценки эффективности метода кинезиотейпирования, выполнены операции сложного атипичного удаления третьих моляров различными методами и различного уровня сложности, наложение кинезиотейпов, наблюдение за течением послеоперационного периода. Также были использованы дополнительные методы исследования — конусно-лучевая компьютерная томография (КЛКТ).

Результаты. Проанализированы показания и противопоказания применения кинезиотейпирования в комплексной реабилитации пациентов после атипичного удаления третьего моляра. Разработана анкета для оценки эффективности использования данного метода. Подводя итоги можно сказать, что метод кинезиотейпирования в поставленных условиях после проведенных хирургических манипуляций дал хороший результат, за исключением ряда пациентов, у которых была более тяжелая клиническая картина и больший объем вмешательства. При внедрении данного метода в хирургическую практику, проведении дальнейших исследований и сборе статистических данных можно будет более обширно оценить эффект методики.

Заключение. Кинезиотейпирование является дополнением к комплексному лечению и может сочетаться как с медикаментозным лечением, так и с немедикаментозными методами такими как: физиотерапия, мануальная терапия, иглорефлексотерапия, лечебная физкультура.

Преимуществами данного метода являются его неинвазивность, индивидуальный подход к коррекции и возможность применения в комплексной медицинской реабилитации пациентов. Все это позволяет использовать методику как в амбулаторных, так и в стационарных условиях, что позволит уменьшить уровень медикаментозной нагруз-

ки и, что немаловажно, минимизировать уровень финансовых затрат на восстановительное лечение.

Литература.

1. Can kinesiо taping improve discomfort after mandibular third molar surgery? A systematic review and meta-analysis. / Y. Wang [et al] // Clin. Oral Investig. — 2021. — Vol. 25, N 9. — P. 5139–5148. doi: 10.1007/s00784-021-04069-2

2. The effect of kinesiо taping with the web strip technique on pain, edema, and trismus after impacted mandibular third molar surgery. / M. E. Yurttutan [et al.] // Niger J. Clin. Pract. — 2020. — Vol. 23, N 9. — P. 1260–1265. doi: 10.4103/njcp.njcp_23_20

УДК 616.314-089-083: 613.2.032.33

OPTIMIZATION OF FEEDING OF PATIENTS WITH PATHOLOGY OF THE MAXILLOFACIAL REGION USING A SPECIAL DEVICE

Hrychaniuk D. A.¹, Kanchak V. V.¹, Petrova M. N.²

*Belarusian State Medical University,¹Department of Maxillofacial surgery and
Facial plastic surgery;²Department of Foreign Languages,
Minsk, Republic of Belarus*

Introduction. Mouth opening limitation is a frequent complication of different diseases of the maxillofacial region of various etiologies. Such pathologies include traumatic fractures of the upper and lower jaws, inflammatory diseases of the maxillofacial region, benign and malignant tumors, including those requiring reconstructive surgery after radical treatment, secondary temporomandibular dysfunction, diffuse damage to the connective tissue in the facial area. This complication significantly worsens the quality of life of this group of patients. This complication significantly worsens the quality of life of this group of patients. This complication significantly worsens the quality of life of these patients.

Aim. To develop and test a device for feeding patients with severe mouth opening limitation, which can significantly improve the quality of life of such patients.

Objects and methods. Design and 3D modeling of the developed device were carried out. Using 3D printing, a prototype device was made from certified biocompatible plastic.

Results. The design of the device is convenient to use and reliable in operation, allows you to individually adjust it for a particular patient with different degrees of mouth opening, as well as use different degrees of food grinding and adjust the size of the gap through which food enters the patient's oral cavity.

Conclusion. The use of the device is convenient for both the patient and the nursing staff. Independent use of the device by the patient does not cause difficulties.

Keywords: nutrition; mouth opening limitation; quality of life.

ОПТИМИЗАЦИЯ КОРМЛЕНИЯ ПАЦИЕНТОВ С ПАТОЛОГИЕЙ ЧЕЛЮСТНО-ЛИЦЕВОЙ ОБЛАСТИ С ИСПОЛЬЗОВАНИЕМ СПЕЦИАЛЬНОГО УСТРОЙСТВА

Гричанюк Д. А.¹, Кончак В. В.¹, Петрова М. Н.²

УО «Белорусский государственный медицинский университет»,¹ кафедра челюстно-лицевой и пластической хирургии лица;² кафедра иностранных языков, г. Минск, Республика Беларусь

Введение. Ограничение открывания рта является одним из осложнений ряда заболеваний челюстно-лицевой области различной этиологии. Среди такой патологии можно выделить травматические переломы верхней и нижней челюстей, воспалительные заболевания челюстно-лицевой области доброкачественные и злокачественные опухоли, в том числе требующие выполнения реконструктивных операций после радикального лечения, вторичная дисфункция височно-нижнечелюстного, диффузное поражение соединительной ткани в области лица. Такое осложнение существенно ухудшает качество жизни данной группы пациентов. Данное осложнение существенно ухудшает качество жизни данной группы пациентов.

Цель работы. Разработать и апробировать устройство для кормления пациентов с выраженным ограничением открывания рта, которое позволит улучшить качество жизни таких пациентов.

Объекты и методы. Осуществлено проектирование и 3D-моделирование разработанного устройства. С помощью 3D-печати изготовлен опытный образец устройства из сертифицированного биосовместимого пластика.

Результаты. Конструктивное выполнение устройства обладает удобством в применении и надежностью в эксплуатации, позволяет индивидуально настраивать его под конкретного пациента с различной степенью открывания рта, а также использовать различную степень измельчения пищи и регулировать размер рабочей части, через которую пища поступает в ротовую полость пациента.

Заключение. Использование устройства удобно как для пациента, так и для медработника, осуществляющего кормление. Самостоятельное использование устройства пациентом затруднений не вызывает.

Ключевые слова: питание; ограничение открывания рта; качество жизни.

Introduction. Mouth opening limitation is a frequent complication of different diseases of the maxillofacial region, both inflammatory and traumatic

etiology. Examples of such pathology are traumatic fractures of the upper and lower jaws, inflammatory diseases of the maxillofacial area (for example, sialadenitis, phlegmons and abscesses of the maxillofacial area), benign and malignant tumors, secondary dysfunction of the temporomandibular joint against the background of long-term rheumatic diseases, damage to connective tissue in the facial area [2, 3].

The main requirements for providing nutrients to the human body are the energy and chemical adequacy of the diet, its balanced composition, full compliance of the chemical composition and structure of food with the enzymatic systems of the body. The most physiological, ensuring the best absorption of food consumed is oral nutrition, therefore it is most preferable in all groups of patients.

Thus, the nutrition of patients with limited oral opening angle is complicated by a number of factors: difficulties in ensuring the adequacy and rationality of nutrition; unphysiological feeding and associated discomfort, which leads to a decrease in the frequency of meals and lack of appetite in patients; the need to have a second person, usually a medical worker, to carry out feeding. The above factors indicate a decrease in the quality of life of this group of patients. This fact has necessitated the development of a device for feeding patients with a limited opening angle of the mouth, which will allow them to be avoided or minimized

Aim. To develop and test a device for feeding patients with severe limitations in mouth opening, which will improve the quality of life of such patients.

Objects and methods. A prototype of the device was developed using digital modeling. Calculations were made, design documentation was developed, materials were selected for the manufacture of a prototype. 3D modeling of the device has been completed.

A prototype device was made from certified biocompatible plastic using 3D printing.

The intellectual property for the developed device is protected by the Patent of the Republic of Belarus [1].

Results. The developed device for feeding patients with pathology of limited opening angle of the mouth consists of a food reservoir, made in the form of an opening container, connected to the rectangular body of the device through an adapter coupling, while the body of the device has a working part with a sliding limiter (Figure 1) [1].

This design of the device is simple, convenient to use and reliable in operation, it allows you to individually configure it for a specific patient with varying degrees of mouth opening, as well as use different degrees of food

grinding and adjust the size of the gap through which food enters the patient's oral cavity; the food reservoir allows you to strictly determine and dose the amount of food for one meal, which is necessary to comply with the therapeutic nutrition regimen; the design of the device implies the possibility of its quick disassembly, and thus allows the patient to independently clean and process the device [1]. The adapter is available in two configurations: a proprietary tank connector or a universal PCO 1881 thread.

The practical use of the device is as follows. The patient or healthcare professional detaches the food reservoir from the device body and fills it with food. After filling, the food reservoir is fixed to the body, which prepares the device for operation. The sliding stopper is installed in the desired position, corresponding to the angle of mouth opening and the nature of the food. The device is brought to the mouth, an angle is created that allows the working part to be conveniently inserted into the patient's oral cavity, due to which food enters the patient's oral cavity through the gap. After feeding is completed, the device is disassembled and further hygienic and sanitary treatment is carried out.



Figure 1 — Three-dimensional image of a device and a food reservoir.

Conclusion. A device has been developed for feeding patients with pathology of limited mouth opening. The use of the proposed device allows you to accurately adapt it to a specific patient and to different consistencies of food, changing the size of the scooped part, and measuring the exact amount of food for a meal. The device is suitable for independent use by the patient, does not require special skills to operate it, and allows for easy hygienic treatment.

References.

1. Device for feeding patients with pathology of limited mouth opening : Patent of the Republic of Belarus 12837 : МПК А 61J 7/00 / I. V. Jadevich, V. V. Konchak, N. N. Cherchenko; applicants and copyright holders : I. V. Jadevich, V. V. Konchak, N. N. Cherchenko. — N 20210210; zajavl. 11.08.2021, opubl. 28.02.2022, Вjul. № 1. — 3 p.
2. Drobyshev, A. Ju. Minimally invasive surgical treatment of the temporomandibular joint in patients with various rheumatic diseases / A. Ju. Drobyshev, I. D. Zaslavskij, T. V. Dubinina // Modern Rheumatology J. — 2017. — Vol. 11, N 4. — P. 12–17. doi: 10.14412/1996-7012-2017-4-12-17
3. Rheumatic diseases. In 3 volumes. Volume Fundamentals of Rheumatology / H. Dzhon [et al.]. — Moscow : GJeOTAR-Media, 2017. — 368 p.

УДК 616.716.004.925.8

АДДИТИВНЫЕ МЕТОДЫ И 3D-ТЕХНОЛОГИИ В СТОМАТОЛОГИИ И ЧЕЛЮСТНО-ЛИЦЕВОЙ ХИРУРГИИ

Луцкая И. К.

*УО «Белорусский государственный медицинский университет»,
Институт повышения квалификации и переподготовки кадров
здравоохранения, кафедра терапевтической стоматологии,
г. Минск, Республика Беларусь*

Введение. Инновационные компьютерные технологии, включающие 3D-печать и аддитивные методы, в настоящее время используются во всех разделах стоматологии и челюстно-лицевой хирургии, способствуя повышению качества лечения пациентов.

Цель работы — анализ доступности и эффективности использования 3D-технологий в профессиональной деятельности врача стоматолога и челюстно-лицевого хирурга.

Объекты и методы. На базе учреждения здравоохранения «8-я городская клиническая стоматологическая поликлиника» г. Минска проанализирован объем работы с использованием 3D-технологий. Методами научных исследований служило применение хирургических шаблонов для установки внутрикостных имплантатов. Использовались 3D-диагностика и объемная печать аддитивными способами для оптимизации методов оперативного вмешательства.

Результаты показали снижение рисков ошибок и осложнений выполняемых оперативных вмешательств. При использовании 3D-методов диагностики и лечения сокращается эмоциональная и физическая нагрузка на врача и зубного техника. Уменьшается длительность осуществляемых хирургических и ортопедических манипуляций, создается значимый комфорт для пациента.

Заключение. Повышение квалификации стоматологов, челюстно-лицевых хирургов, зубных техников должно предусматривать освоение инновационных 3D-технологий диагностики и лечения, включающих аддитивные методы печати моделей и других объемных объектов.

Ключевые слова: аддитивные технологии; 3D-методы; объемная печать.

ADDITIVE METHODS AND 3D-TECHNOLOGIES IN DENTISTRY AND MAXILLOFACIAL SURGERY

Lutskaya I. K.

*Belarusian State Medical University, Institute of Advanced Training
and Retraining of Healthcare Personnel, Department of Therapeutic Dentistry,
Minsk, Republic of Belarus*

Introduction. Innovative computer technologies involving 3D printing and additive methods are currently used in all branches of dentistry and maxillofacial surgery, contributing to improving the quality of patient care.

The purpose of the work is to analyze the availability and effectiveness of the use of 3D technologies in the professional activities of a dentist and maxillofacial surgeon.

Objects and methods. On the basis of the healthcare institution "8th City Clinical Dental clinic" in Minsk, the volume of work using 3D technologies was analyzed. On the basis of the healthcare institution "8th City Clinical Dental clinic" in Minsk, the volume of work using 3D technologies was analyzed. Methods of scientific research were the use of surgical templates for the installation of intraosseous implants. 3D diagnostics and volumetric printing in additive ways were used to optimize surgery methods.

Results showed a reduction in the risks of errors and complications of the performed surgical interventions. When using 3D methods of diagnosis and treatment, the emotional and physical load on the doctor and dental technician is reduced. The duration of surgical and orthopedic manipulations is reduced, significant comfort for the patient is created.

Conclusion. Advanced training of dentists, maxillofacial surgeons, dental technicians should provide for the development of innovative 3D diagnostic and treatment technologies, including additive methods for printing models and other volumetric objects.

Keywords: additive technologies; 3D-methods; volumetric printing.

Введение. Практически все разделы современной стоматологии и челюстно-лицевой хирургии требуют внедрения оптимальных инновационных методов диагностики и лечения, в том числе, 3D-технологий. Так, конусно-лучевая компьютерная томография (КЛКТ) позволяет получить снимки челюстно-лицевой области, которые можно переводить на носители информации (диски) в формате DICOM, используя программное обеспечение, например, «Челюстно-лицевая хирургия», «Имплантология» (Simplant, Easy Guide, Implant Master и т. д.).

Лучевые исследования служат для построения виртуальных моделей с последующим изготовлением конструкций аддитивным методом. 3D-печать основана на послойном изготовлении изделий в виде трехмерной модели и непосредственного получения готовых функциональных образцов [1]. В стоматологии и челюстно-лицевой хирургии аддитивные технологии применяют для изготовления ортопедических конструкций, хирургических шаблонов, лицевых имплантатов. С помощью 3D-принтеров производят инструменты для хирургических вмешательств: скальпели; щипцы; зажимы и т. д., которые повышают качество оперативной работы. Возможности аддитивных технологий заключаются в создании конструкций необходимой геометрической формы [3]. В области имплантологии воспроизведение оптимальной текстуры тканей челюсти в шаблонах улучшает процесс остеоинтеграции устройств.

На практике используют такие аддитивные технологии как стереолитография (SLA), техника облучения через маску (DLP), Polyjet-техника и лазерные методы (SLS, SLM) [2].

Цель исследования — анализ доступности и эффективности использования 3D-технологий в профессиональной деятельности стоматолога и челюстно-лицевого хирурга.

Объекты и методы исследования представлены анализом опубликованных работ в периодической печати с высоким рейтингом признания. Применение аддитивных технологий в стоматологии и челюстно-лицевой хирургии обсуждалось на конференциях, в том числе международных, с оценкой возможностей практического внедрения.

На базе учреждения здравоохранения «8-я городская клиническая стоматологическая поликлиника» г. Минска проанализирован объем работы с использованием 3D-технологий. Проведены междисциплинарные исследования в рамках проектов государственной научно-технической программы (ГНТП) «Новые методы оказания медицинской помощи», подпрограмма «Хирургические заболевания» задание «Разработать методы костной имплантации при съемном и несъемном протезировании»; ГПНИ «Медицина и фармация» задание «Разработать и внедрить в практику методы лечения одиночных включенных дефектов зубных рядов с использованием костных имплантатов». Примером использования аддитивных методов в научных исследованиях служило применение хирургических шаблонов для установки внутрикостных имплантатов. Пациенту выполняют КЛКТ, что позволяет построить компьютерную 3D-модель костных тканей.

Эти данные используют для планирования расположения имплантатов. По результатам сканирования создается 3D-образец зубного ряда с мягкими тканями. При помощи специализированного программного обеспечения создают 3D объект для детального представления имплантатов. Производят компьютерное планирование хирургического шаблона с использованием параметров выбранной системы имплантатов. Файл с данными смоделированного хирургического шаблона переносят на 3D-печать. В отпечатанный аддитивным методом шаблон вставляют металлические гильзы, которые осуществляют роль направляющих каналов. Производят контроль изделия, очистку, проверку на предмет качественной фиксации во рту пациента для использования при операции установки имплантатов.

Результаты. Наиболее эффективным является использование комплекса методов 3D-исследования и лечения, который включает контроль при помощи лучевых методов исследования (КЛКТ), объемное сканирование челюстей, изготовление лабораторной модели и образцов посредством 3D-печати. Осуществление КЛКТ позволяет получить объемную картину челюстно-лицевой области и определиться с наличием или отсутствием патологических изменений. Использование клинических и лабораторных сканеров позволяет снимать цифровые оттиски зубных рядов пациента специальным наконечником без применения оттискных масс. Продолжается работа с использованием компьютерного программного обеспечения. Параметры выполнения объемной печати оператор выбирает в зависимости от исходных данных.

В качестве примера использования аддитивных технологий в области челюстно-лицевой хирургии приводим производство шаблонов для установки имплантатов с последующим моделированием ортопедических конструкций. Стандартный процесс изготовления шаблонов осуществляют следующим образом. При первом посещении врача-ортопеда, выполняют КЛКТ, что позволяет построить компьютерную 3D-модель костных тканей. По описанной выше методике изготавливают хирургический шаблон, который используют во время оперативного вмешательства.

Оценка показателей трудозатрат приводится на примере практической работы стоматолога. Хирургические шаблоны выполняли посредством 3D-печати в специализированной лаборатории. Время, необходимое для выполнения шагов со второго по шестой, составляет около двух часов и зависит от навыков ортопеда и хирурга владения программным обеспечением по обработке 3D-моделей и моделированию

хирургического шаблона. На выполнение шестого шага (3D-печати) требуется от 2 до 3 часов в зависимости от размеров изделия и аддитивной технологии, использованной в 3D-принтере. На постпечатную обработку, шаги 7–8, затрачивается около 30 минут и дополнительно понадобится 45 минут на дезинфекцию изделия. Суммарное время на изготовление одного хирургического шаблона составляет примерно 6–7 часов, начиная от выполнения сканирования челюстей до получения хирургического шаблона для проведения операции имплантации. Комплексное использование 3D-технологий обеспечивает снижение частоты возникновения ошибок при проведении операций по установке зубных имплантатов и значительное повышение качественного показателя на весь объем работы по установке ортопедической конструкции.

Заключение. Цифровые компьютерные технологии упрощают рабочий процесс в практической стоматологии и челюстно-лицевой хирургии, минимизируют риск ошибок и осложнений, сокращают трудозатраты, благодаря эффективности 3D-методов печати.

Аддитивные технологии с помощью компьютерного моделирования могут применяться для изготовления шаблонов дентальных имплантатов, ортодонтических и ортопедических конструкций, учебных моделей. Все более востребованным становится персонал, владеющий современными технологиями. В связи с этим возрастает необходимость обучения и повышения знаний медицинских работников в области цифровых технологий, что теснейшим образом связано с применением аддитивных методов в стоматологии и челюстно-лицевой хирургии.

Литература.

1. Илющенко, А. Ф. Аддитивное производство металлических изделий медицинской техники / А. Ф. Илющенко, Т. Л. Талако, А. И. Лецко // Перспективы развития аддитивных технологий в Республики Беларусь: сб. докл. Междунар. науч.-практ. симп. (Минск, 30 мая 2018 г.) / Нац. акад. наук Беларуси, ГНПО порошковой металлургии; Минск : Беларуская навука, 2018. — С. 9–18.
2. Schwelger, J. 3 D-печать в стоматологии / J. Schwelger, J. F. Guth, J. Turpl // Новое в стоматологии. — 2018. — № 1. — С. 12–15.
3. Singh, S. Material issues in additive manufacturing : A review / S. Singh, S. Ramakrishna, R. Singh // J. of Manufacturing Processes. — 2017. — Vol. 25. — P. 185–200. doi:10.1016/j.jmapro.2016.11.006

УДК [616-092: 612.017.1.064+616.21]-06-053.2

СИНДРОМ НИЙМЕГЕН У РЕБЕНКА (КЛИНИЧЕСКОЕ НАБЛЮДЕНИЕ)

Малец Е. Л., Сташкевич Е. Ю.

*ГУ «Республиканский научно-практический центр
оториноларингологии», г. Минск, Республика Беларусь*

Введение. Синдром Ниймеген (СН) — редкое аутосомно-рецессивное заболевание, проявляющееся врожденной микроцефалией, комбинированным иммунодефицитом, дисморфичными чертами лица и предрасположенностью к развитию злокачественных новообразований. Оно является следствием мутации гена NBN, имеет распространение преимущественно среди славянских народов. Одно из основных клинических проявлений СН — рецидивирующие инфекции, которые обусловлены дефектами в гуморальном и клеточном иммунитете.

Цель работы — проанализировать развитие и течение СН у ребенка.

Объекты и методы. Приводим результаты наблюдения за ребенком, у которого СН сочетается с врожденной расщелиной неба, перфорацией носовой перегородки и хроническим отитом.

Результаты. Отягощенный акушерско-гинекологический анамнез, выраженные характерные стигмы дисэмбриогенеза у девочки, повторяющиеся эпизоды острых респираторных заболеваний с гнойными осложнениями диктовали необходимость проведения дифференциально-диагностического поиска не только врачами педиатром и оториноларингологом, но и генетиком с последующим обследованием и верификацией СН уже на 2–3 году жизни ребенка.

Заключение. Учитывая разнообразие клинических проявлений СН и наличие у таких пациентов дисморфных черт лица, консультация челюстно-лицевого хирурга должна проводиться как можно в более ранние сроки после установления диагноза. Наличие челюстно-лицевых аномалий значительно отягощает течение острых отитов и может приводить к их хронизации.

Ключевые слова: дети; иммунодефицит; синдром Ниймеген; врожденная расщелина неба; хронический отит; перфорация носовой перегородки.

NJJMEGEN SYNDROME IN A CHILD (CLINICAL CASE)

Malets E. L., Stashkevich E. Yu.

*Republican Center for Research and Practical of Otolaryngology,
Minsk, Republic of Belarus*

Introduction. Nijmegen syndrome (NS) is a rare autosomal recessive disease manifested by congenital microcephaly, combined immunodeficiency, dysmorphic facial features and tendency to the development of malignant neoplasms. The disease is a consequence of a mutation in the NBN gene and it is widespread mainly among Slavic people. One of the main clinical manifestations of NS are recurrent infections from early childhood: frequent acute respiratory infections, otitis, enterocolitis, urinary tract infections, stomatitis, bronchitis, which caused by defects in humoral and T-cell mediated immunity.

The purpose of the work is to analyze the development and course of NS in a child.

Objects and methods. We present the results of observation of a child in whom NS is combined with congenital cleft palate, perforation of the nasal septum and chronic otitis media.

Results. Burdened obstetric and gynecological history, pronounced characteristic stigmas of dysembriogenesis in a girl, recurring episodes of acute respiratory diseases with purulent complications dictated the need for a differential diagnostic search not only by a pediatrician and an otorhinolaryngologist, but also by a geneticist with subsequent examination and verification of NS already at the age of 2–3 years of the child's life.

Conclusion. Given the variety of clinical manifestations of HF and the presence of dysmorphic facial features in such patients, a consultation with a maxillofacial surgeon should be conducted as early as possible after diagnosis. The presence of maxillofacial abnormalities significantly aggravates the course of acute otitis media and can lead to their chronization.

Keywords: children; immunodeficiency; Nijmegen syndrome; congenital cleft palate; chronic otitis media; nasal septum perforation

Введение. Первичные иммунодефицитные состояния (ПИДС) — это заболевания, в основе которых лежат врожденные, генетически обусловленные стойкие нарушения функции иммунной системы [1]. Синдром Ниймеген (СН) относится к синдромальным формам ПИДС, при которых иммунологические дефекты сочетаются с пороками развития органов и систем [2]. Тип наследования — аутосомно-рецессивный. Ген СН был картирован в длинном плече хромосомы 8

в 1998 году и назван NBS1 (в дальнейшем название заменено на NBN). Большинство описанных пациентов имеет так называемую «славянскую» мутацию (c.657_66del5) в гомозиготной форме. Частота носительства этой мутации особенно высока в странах Восточной Европы, частота гетерозиготного носительства указанной мутации у славянских народов достигает 1:154 [1].

Ген NBN кодирует нибрин — белок с молекулярной массой 95 килодальтон (кДа), участвующий в восстановлении разрывов двунитовой дезоксирибонуклеиновой кислоты (ДНК) [4]. На основе восстановленной ДНК обеспечивается синтез разнообразных специфических антител, Т-клеточных рецепторов. Синтез антител и рецепторов обеспечивает не только сам по себе иммунный ответ, но и созревание Т- и В-лимфоцитов [3]. К фенотипическим особенностям СН относятся микроцефалия, типичные черты лица, отставание в росте, различные пороки развития [1]. Дистрофические черты лица очень похожи у всех пациентов с СН: скошенный лоб, выступающая средняя часть лица, длинный нос, гипоплазии нижней челюсти [2]. Иногда наблюдаются костные дефекты: клинодактилия мизинцев и/или парциальная синдактилия, дисплазия тазобедренных суставов; пороки развития почек, крипторхизм, агенезия мозолистого тела, арахноидальные кисты, гидроцефалия, расщелины губы и неба, атрезия хоан, сердечно-сосудистые дефекты. Одним из основных клинических проявлений синдрома Ниймеген являются рецидивирующие инфекции с 2–3-летнего возраста, что связано с дефектами в гуморальном и клеточном звеньях иммунитета. Кроме синдромальных черт, для СН характерна склонность к повышенному мутагенезу, что в первую очередь проявляется в высокой частоте развития лимфопролиферативных и других опухолей [5]. Риск возникновения онкологических заболеваний у пациентов с СН в 50 раз выше, чем среднепопуляционный; лимфомы — в 1000 раз выше [1]. Пациентам с СН необходимо ограничивать лучевые нагрузки, в том числе рентгенологические обследования. Компьютерная томография крайне нежелательна, методом выбора является магнитно-резонансная томография.

Лечение включает заместительную терапию внутривенными иммуноглобулинами при уровне иммуноглобулина G (IgG) меньше 2,5–3,0 г/л. Вопрос проведения трансплантации гемопоэтических стволовых клеток (ТГСК) при СН остается открытым, так как успешная ТГСК корректирует иммунологический дефект, но не устраняет

синдромальные черты заболевания, а, главное, не устраняет полностью риск онкологических заболеваний [1].

Цель работы — проанализировать развитие и течение СН у ребенка.

Объекты и методы. Приводим результаты наблюдения за ребенком, у которого СН сочетается в врожденной расщелиной неба, перфорацией носовой перегородки и хроническим отитом.

Результаты. Из анамнеза: ребенок (девочка) от второй беременности, протекавшей на фоне гипотрофии плода, хронической внутриматочной гипоксии, первых срочных родов в сроке 39 недель. Консультирована генетиком, при кариотипировании выявлен нормальный женский кариотип. Была выписана на 17 сутки жизни с диагнозом ВПР: микроцефалия, синдром повышенной нервно-рефлекторной возбудимости. До 1 года развивалась нормально, не болела, привита по календарю. С 3-летнего возраста стали рецидивировать острые респираторные инфекции, отиты, синуситы, пневмония. В 2015 году в возрасте 6 лет впервые консультирована в государственном учреждении (ГУ) «Республиканский научно-практический центр (РНПЦ) детской онкологии, гематологии и иммунологии» (ДОГиИ), выполнен цитогенетический анализ крови (секвенирование гена NBN шестого экзона: ENSTOOO265433: с.657–661del АСААА в гомозиготе) и установлен диагноз «Первичный иммунодефицит. Синдром Ниймеген (Neimegen)». В иммунограмме от 27.04.2015 г. уровень тимических мигрантов — 0,6% (норма более 35,0%). С 10-летнего возраста состояние ребенка резко ухудшилось. В марте, мае и июне 2022 года девочка находилась на стационарном лечении в онкологическом (гематологическом) отделении областной детской больницы по месту жительства. Получает лечение IgG курсами на базе ГУ «РНПЦ ДОГиИ». В возрасте 12 лет консультирована челюстно-лицевым хирургом, впервые установлен диагноз врожденный порок развития (ВПР): врожденная неполная изолированная расщелина неба. В июле 2022 года в учреждении здравоохранения «4-я детская городская клиническая больница» г. Минска выполнена радикальная уранопластика.

Пациентка Р. поступила в оториноларингологическое хирургическое отделение для детей ГУ «РНПЦ оториноларингологии» 17.10.2022 г. в возрасте 13 лет с жалобами на затруднение носового дыхания постоянного характера, постоянные гнойные выделения из носа, обилие корок в носу, частые отиты, снижение слуха на оба уха. При поступлении вес 24 кг (менее 3,0% центили), рост — 135 см (ме-

нее 3,0% центили), индекс массы тела (ИМТ) 13,2 кг/м². ЛОР-статус при поступлении: правое ухо: барабанная перепонка мутная, тусклая, экссудат в барабанной полости, перфорация в верхних отделах натянутой части, прикрытая коркой. Восприятие шепотной речи (ШР) — 4 м, восприятие разговорной речи (РР) — 6 м. Левое ухо: барабанная перепонка гиперемирована, инфильтрирована, экссудат в барабанной полости, опознавательные ориентиры нечеткие. ШР — 1 м, РР — 5 м. Слизистая оболочка полости носа отечна, в носовых ходах гнойное отделяемое, корки. Субтотальная перфорация носовой перегородки. Носовое дыхание затруднено. Рубцовые изменения неба. Мягкое небо укорочено, атонично.

19.10.2022 — под общей анестезией выполнена ревизия полости носа, носоглотки, биопсия слизистой оболочки полости носа; шунтирование левой барабанной полости, отомикроскопия справа. Эндоскопом 0 и 30 выполнено видеоэндоскопическое исследование: вся полость носа заполнена гнойным отделяемым, корками, визуализируется обширная субтотальная перфорация носовой перегородки, дефект крыла носа слева (хрящи крыла носа частично разрушены патологическим процессом), слизистая оболочка полости носа отечна, покрыта воспаленными грануляциями, под корками на слизистой оболочке множественные очаги некроза, патологическим процессом частично разрушены носовые раковины, правая нижняя носовая раковина почти полностью отсутствует (рисунок 1). В носоглотке — остатки лимфоидной ткани по задней стенке, устья слуховых труб узкие, валики слуховых труб истончены патологическим процессом. При выписке из стационара: правое ухо: барабанная перепонка серая, сухая перфорация в верхних отделах натянутой части. ШР — 6 м, РР — 6 м. Левое ухо: барабанная перепонка серо-розовая, шунт функционирует. ШР — 6 м, РР — 6 м. Слизистая полости носа отечна, в носовых ходах скудное гнойное отделяемое, единичные корки. Субтотальная перфорация носовой перегородки. Носовое дыхание затруднено. Рубцовые изменения неба. Мягкое небо укорочено, атонично.

По состоянию на январь 2024 года пациентка Р. продолжает лечение в РНПЦ ДОГиИ. Неоднократно проводилось введение Ig G. Находится под динамическим наблюдением в РНПЦ оториноларингологии.

Диагностика СН является актуальной, поскольку ее своевременность способствует составлению корректной программы медицинской помощи, что может существенно улучшить прогноз заболевания.

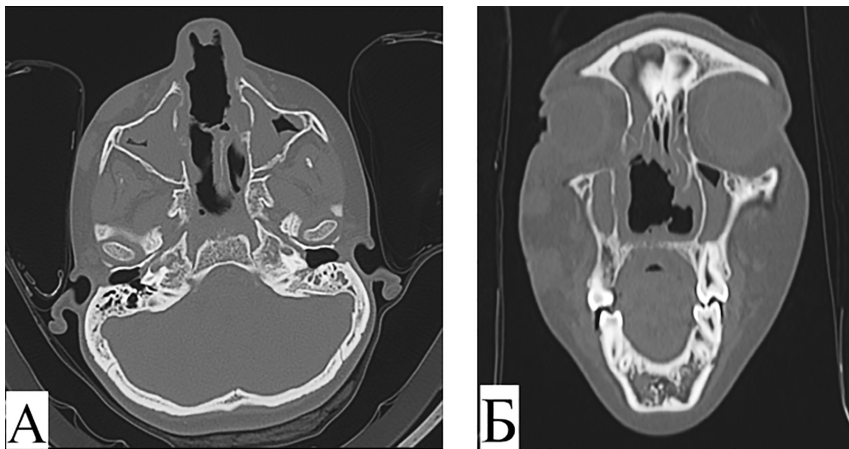


Рисунок 1 — Субтотальная перфорация носовой перегородки, разрушение нижних носовых раковин патологическим процессом на компьютерной томограмме (А – аксиальная проекция, В — коронарная проекция).

Отягощенный акушерско-гинекологический анамнез, выраженные характерные стигмы дисэмбриогенеза у девочки, повторяющиеся эпизоды острых респираторных заболеваний с гнойными осложнениями диктовали необходимость проведения дифференциально-диагностического поиска не только врачом педиатром и оториноларингологом, но и генетиком с последующим тщательным обследованием и верификацией наследственного синдрома уже на 2–3 году жизни ребенка.

Заключение. Учитывая разнообразие клинических проявлений СН и наличие у таких пациентов дисморфных черт лица, консультация челюстно-лицевого хирурга должна проводиться как можно в более ранние сроки после установления диагноза. Наличие челюстно-лицевых аномалий значительно отягощает течение острых отитов и может приводить к их хронизации, что на фоне общего иммунодефицитного состояния значительно ухудшает прогноз заболевания и качество жизни пациентов.

Литература.

1. Кузьменко, Н. Б. Классификация первичных иммунодефицитов как отражение современных представлений об их патогенезе и терапевтиче-

ских подходах / Н. Б. Кузьменко, А. Ю. Щербина // Рос. журн. детской гематологии и онкологии. — 2017. — Т. 4, № 3. — С. 51–57. doi: 10.17650/2311-1267-2017-4-3-51-57

2. Синдром Ниймеген у детей: клиничко-лабораторная характеристика и оценка эффективности различных видов терапии / Е. В. Дерипапа [и др.] // Педиатрия. — 2018. — Т. 97, № 4 — С. 116–124. doi: 10.24110/0031-403X-2018-97-4-116-124

3. NBN phosphorylation regulates the accumulation of MRN and ATM at sites of DNA double-strand breaks / J. Wen [et al.] // Oncogene. — 2013. — Vol. 37, N 32. — P. 4448–4456. doi: 10.1038/onc.2012.443

4. Nijmegen breakage syndrome (NBS) / K. H. Chrzanowska [et al.] // Orphanet. J. Rare Dis. — 2012. — Vol. 7. — P. 13–20. doi: 10.1186/17501172-7-13

5. Reduced-intensity conditioning umbilical cord blood transplantation in Nijmegen breakage syndrome / M. Wozniak [et al.] // Pediatr. Transplant. — 2015. — Vol. 19, N 2. — e51–e55. doi: 10.1111/ptr.12420

УДК 616.31-089: 615.849.19

ПРИМЕНЕНИЕ ДИОДНОГО ЛАЗЕРА ПРИ ХИРУРГИЧЕСКОМ ЛЕЧЕНИИ СТОМАТОЛОГИЧЕСКИХ ПАЦИЕНТОВ

Морозова Е. А., Разумова С. Н., Браго А. С., Манвелян А. С.,
Разумов Н. М.

*ФГБОУ ВО «Российский университет дружбы народов им. Патриса
Лумумбы», кафедра пропедевтики стоматологических заболеваний,
г. Москва, Российская Федерация*

Введение. В хирургической стоматологии высокоинтенсивные лазеры применяются как альтернатива режущим инструментам. В зависимости от источника излучения лазеры позволяют доводить до ткани-мишени строго определенную (по длине волны) когерентную энергию с заданными параметрами, позволяющую достичь прогнозируемого результата. Лазерное излучение характеризуется широким спектром биологического действия, минимальной травмой тканей, незначительным послеоперационным отеком и болью.

Цель работы — повышение эффективности хирургического лечения пациентов со стоматологическими заболеваниями с помощью диодного лазера.

Объекты и методы. Проведено обследование и лечение 40 пациентов 21–82 лет со стоматологическими заболеваниями полости рта. Хирургическое лечение проводили традиционным методом и при помощи полупроводникового лазера отечественного производства «BioLase» с длиной волны 940 нм. В зависимости от применяемого лечения все пациенты были распределены на две группы по 20 пациентов в каждой. В группе 1 применяли традиционное лечение, в группе 2 — при помощи диодного лазера.

Результаты. Анализ клинических данных показал, что применение диодного лазера «BioLase» способствовало в послеоперационном периоде минимальным болевой реакции и коллатеральному отеку, сокращению сроков заживления, отсутствию рецидивов и образования грубых рубцов.

Заключение. По данным клинических методов исследования при применении диодного лазера «BioLase» у пациентов со стоматологическими заболеваниями полости рта снижается объем операционной травмы, оптимизируется процесс заживления послеоперационной раны, сокращаются сроки лечения, послеоперационный период протекает наиболее благоприятно.

Ключевые слова: хирургическая стоматология; диодный лазер; слизистая оболочка рта; операция.

**APPLICATION OF DIODE LASER
IN THE SURGICAL TREATMENT OF DENTAL PATIENTS**
**Morozova E. A., Razumova S. N., Brago A. S., Manvelyan A. S.,
Razumov N. M.**

*Peoples' Friendship University of Russia named by Patrice Lumumba,
Department of Propaedeutics of Dental Diseases,
Moscow, Russian Federation*

Introduction. In surgical dentistry, high-intensity lasers are used as an alternative to cutting tools. Depending on the radiation source, lasers make it possible to bring to the target tissue a strictly defined (wavelength-wise) coherent energy with specified parameters, which allows achieving the predicted result. Laser radiation is characterized by a wide range of biological effects, minimal tissue injury, minor postoperative edema and pain.

The aim of the work is to increase the effectiveness of surgical treatment of patients with dental diseases using a diode laser.

Objects and methods. 40 patients aged 21–82 with dental diseases of the oral cavity were examined and treated. Surgical treatment was performed by the traditional method and using a semiconductor laser of domestic production "BioLase" with a wavelength of 940 nm. Depending on the treatment used, all patients were divided into two groups of 20 patients each. In group 1, traditional treatment was used, in group 2 — using a diode laser.

Results. The analysis of clinical data showed that the use of the BioLase diode laser in the postoperative period contributed to a minimal pain response and collateral edema, a reduction in healing time, the absence of relapses and the formation of rough scars.

Conclusion. According to clinical research methods, when using the BioLase diode laser in patients with dental diseases of the oral cavity, the volume of surgical trauma decreases, the healing process of the postoperative wound is optimized, the treatment time is shortened, the postoperative period proceeds most favorably.

Keywords: oral surgery; diode laser; oral mucosa; periodontitis; operation.

Введение. Разработка и внедрение новых технологий позволяет повысить эффективность лечения, уменьшить вероятность развития

осложнений и рецидивов, уменьшить интенсивность боли и выраженность отека, повысить уровень комфорта при лечении пациентов [1, 2, 3, 4, 5]. С появлением в стоматологической практике новой лазерной хирургической техники появилась возможность широкого выбора лазеров с различной длиной волны рабочего излучения и режимами работы (непрерывный, импульсный и импульсно-периодический). В зависимости от источника излучения лазеры позволяют доводить до ткани-мишени строго определенную (по длине волны) когерентную энергию с заданными параметрами, позволяющую достичь прогнозируемого результата. Процесс лазерного воздействия идет без прямого контакта с тканью, давления и трения, не сопровождается вибрацией. Лазерный свет оказывает минимальное воздействие на нервную ткань, что избавляет пациента от боли в послеоперационном периоде, кроме того, не выражен коллатеральный отек мягких тканей. Лазерный луч уникален, он обеспечивает несомненные преимущества при операциях: асептика тканей при рассечении, тонкий разрез, гемостатический, обезболивающий, бактерицидный эффект и т. д. [1, 3, 4]. Эти позитивные эффекты лазерного излучения обосновывают целесообразность применения лазеров в хирургической стоматологии.

При амбулаторных оперативных вмешательствах высокоинтенсивные лазеры применяются как альтернатива режущим инструментам. Несмотря на разнообразие лазеров наиболее популярными по ряду причин являются диодные. Их отличает широкий спектр показаний, малые габариты лазерных аппаратов, в связи с чем их легко применить в клинических условиях. При этом они обладают сравнительно невысокой ценой. Благодаря надежности и простоте управления аппараты на основе полупроводниковых и волоконных лазеров не требуют постоянного инженерного обслуживания при работе, что обеспечивает низкую стоимость эксплуатации [1, 5].

Цель работы — повышение эффективности хирургического лечения пациентов со стоматологическими заболеваниями с помощью диодного лазера.

Объекты и методы. На амбулаторном хирургическом приеме проведено обследование и хирургическое лечение 40 пациентов в возрасте от 21 до 82 лет со стоматологическими заболеваниями полости рта. Хирургическое лечение проводили традиционным методом и при помощи полупроводникового лазера отечественного производства «BioLase» с длиной волны 940 нм.

В зависимости от применяемого лечения все пациенты были распределены на две группы методом случайной выборки по 20 пациентов в каждой. В группе 1 применяли традиционный метод лечения, в группе 2 лечение проводили при помощи диодного лазера.

Хирургическое лечение выполняли под местной анестезией. В группе 1 — при помощи скальпеля и с последующим наложением на послеоперационную рану швов или закрытия раневой поверхности йодоформным тампоном, фиксированным швами. В группе — 2 при помощи диодного лазера мощностью от 2,4 до 3,2 Вт, в импульсно-периодическом режиме. Операция проходила бескровно с образованием коагуляционного слоя, покрывающего раневую поверхность, при обнажении кости рану закрывали йодоформным тампоном. В послеоперационном периоде пациентам при болях назначали прием препарата «Немесулид» в дозе 100 мг однократно, полоскание полости рта 0,01 % раствором «Миристоил» 3 раза в день. Для предотвращения развития коллатерального отека — местную гипотермию (пузырь со льдом) через разделительную среду (салфетка/полотенце) на 15–20 минут через каждые 2–3 часа в первый день после операции.

Результаты. В группе 1 при использовании скальпеля в процессе операции раневая поверхность кровоточила, что затрудняло обзор операционного поля. В группе 2 при использовании диодного лазера операции протекали бескровно с одномоментным формированием карбонизированной пленки. Круговые движения оптоволоконна позволяли формировать коагуляционную пленку по всей раневой поверхности. Кроме того, гибкий световод лазера, максимально удобный эргономичный наконечник позволял работать без напряжения в труднодоступных местах полости рта. Отсутствие кровотечения во время операции создавало возможность иссекать патологические ткани в точно заданном объеме (рисунок 1).

По данным клинических исследований в раннем послеоперационном периоде у пациентов группы 2 при использовании диодного лазера не отмечали выраженного коллатерального отека и боли, поэтому не было необходимости в назначении обезболивающих лекарственных средств. В тоже время при традиционном методе лечения лица группы 1 на фоне приема обезболивающих препаратов отмечали боль и отек в течение первых $3 \pm 0,5$ суток после операции.

При динамическом наблюдении группы пациентов с использованием диодного лазера, которым на рану накладывали швы, в первые сутки гиперемии, отека, инфильтрации в области оперативного

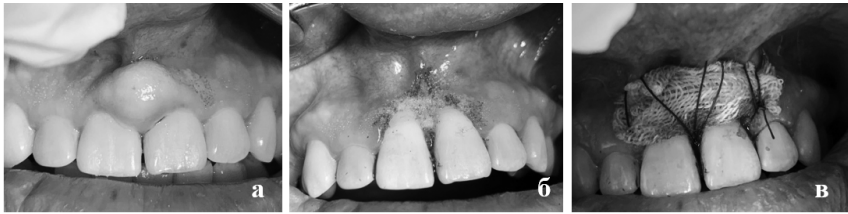

Рисунок 1 — Фотографии пациентки П. с фиброматозным эпulisом, где:
а — вид с патологическим процессом в полости рта до операции;
б — вид операционной раны после иссечения фиброматозного эпulisа диодным лазером «BioLase»;
в — на кость наложен йодоформный тампон, который фиксирован швами из «Vicryl» — 4.0.

вмешательства не отмечали, швы были состоятельными. Эпителизацию послеоперационной раны наблюдали на $5,0 \pm 0,5$ сутки. При проведении операций с помощью скальпеля в те же сроки наблюдали умеренную гиперемию и отечность тканей у 92,4% пациентов. Швы у всех указанных лиц были состоятельными. На $5,0 \pm 0,5$ сутки эти явления были купированы, расхождения швов не выявлено. Заживление послеоперационной раны констатировали на $7,0 \pm 0,5$ сутки.

У пациентов группы 2, раны площадью менее $0,5 \text{ см}^2$, заживали под коагуляционной пленкой. Полную эпителизацию наблюдали на $5,0 \pm 0,5$ сутки. На $7,0 \pm 0,5$ сутки эпителизацию определяли при площади раны от $0,5 \text{ см}^2$ до $1,0 \text{ см}^2$. На $10,0 \pm 0,5$ сутки эпителизация была констатирована если площадь раны составляла более $1,0 \text{ см}^2$. Во все сроки наблюдения отмечено отсутствие выраженных функциональных нарушений: воспалительной реакции; гиперемии; отека мягких тканей. Сразу после операции при помощи излучения диодного лазера раневая поверхность была покрыта коагуляционной пленкой, площадь которой постепенно сокращалась за счет краевой эпителизации, заживление раны в данной ситуации проходило под фибринозной пленкой. Через 3 месяца констатировали образование мягкого эластичного рубца без деформации.

При проведении операций скальпелем без наложения швов отмечали умеренную гиперемию краев раны и отечность у 60,0% пациентов. На 3 сутки — выраженную гиперемию и отечность наблюдали у 42,0% пациентов, умеренную гиперемию и отек — в 44,0% и только

в 14,0% эти явления были слабо выражены. К 5 суткам отек и гиперемии были купированы. Полную эпителизацию послеоперационной раны площадью до 0,5 см² наблюдали на 7,0±0,5 сутки. При площади раневой поверхности от 0,5 см² до 1,0 см² — на 10,0±0,5 сутки и на 14,0±0,5 сутки — при площади раны была более 1,0 см². На 30 сутки констатировали созревание рубца с грубой деформацией, который по истечении 6 месяцев и по мере его созревания становился мягким и эластичным.

Заключение. По данным клинических методов исследования при применении диодного лазера «BioLase» у пациентов со стоматологическими заболеваниями полости рта снижается объем операционной травмы, оптимизируется процесс заживления послеоперационной раны, сокращаются сроки лечения, послеоперационный период протекает наиболее благоприятно.

Литература.

1. Диодный лазер — современный универсальный инструмент врача-стоматолога / М. А. Постников [и др.] // Рос. стоматология. — 2023. — Т. 16, № 1. — С. 35–41. doi: 10.17116/rosstomat20231601135
2. Крикун, Е. В. Диодный лазер в стоматологической практике / Е. В. Крикун, С. Л. Блашкова // Казан. мед. журн. — 2017. — Т. 98, № 6. — С. 1023–1028. doi: 10.17750.КМЖ2017-1023
3. Asnaashari M. Evaluation of the effectiveness of the carbon dioxide (CO₂) laser in minor oral surgery: a systematic review / M. Asnaashari, M. B. Roudsari, M. S. Shirmardi // J. Lasers Med. Sci. — 2023. — Vol. 14. — P. e44. doi: 10.34172/jlms.2023.44
4. Gingivectomy with diode laser versus the conventional scalpel surgery and nonsurgical periodontal therapy in treatment of orthodontic treatment-induced gingival enlargement: a systematic review / A Maboudi [et al.] // Photobiomodul. Photomed. Laser Surg. — 2023. — Vol. 41, N 9. — P. 449–459. doi: 10.1089/photob.2023.0060
5. The impact of laser thermal effect on histological evaluation of oral soft tissue biopsy: systematic review / G. Tenore [et al.] // Dent. J. (Basel). — 2023. — Vol. 11, N 2. — P. 28. doi: 10.3390/dj11020028

УДК 616.314-089.843-74: [615.46:547.962.9]

КЛИНИКО-ЭКСПЕРИМЕНТАЛЬНОЕ ОБОСНОВАНИЕ ИСПОЛЬЗОВАНИЯ ФРАКЦИОННОГО ЛАЗЕРНОГО ФОТОТЕРМОЛИЗА У ПАЦИЕНТОВ С ДЕФИЦИТОМ КЕРАТИНИЗИРОВАННОЙ ДЕСНЫ

Османов П. Р., Давтян А. А.

ФГАОУ ВО «Первый московский государственный медицинский университет им. И. М. Сеченова» Минздрава России, Институт стоматологии им. Е. В. Боровского, кафедра хирургической стоматологии, г. Москва, Российская Федерация

Введение. Частота хронических воспалительных заболеваний тканей пародонта у взрослых составляет 20–98 % в разных странах, а наиболее перспективным методом лечения этой патологии является лазерная структурированная микрокоагуляция.

Цель работы — экспериментальное обоснование и подбор наиболее эффективных режимов обработки слизистой оболочки полости рта (СОПР) для внедрения в клиническую практику.

Объекты и методы. Для проведения эксперимента и достоверности результатов были отобраны здоровые половозрелые животные — кролики породы Шиншилла 11 особей, которым было осуществлено воздействие фракционным лазером на участок кератинизированной десны и СОПР с последующей оценкой ее состояния (отек, гиперемия) и патогистологической картины в области лазерного фототермолиза после выведения животных из эксперимента и забора биоматериала (фракционные колонки в области кератинизированной десны и СОПР).

Результаты. Пролиферативные (неоангиогенез и утолщение подслизистой основы) изменения были в большей степени связаны с активацией пролиферации фибробластов и реактивным утолщением эпителия и имели место максимально в сериях обработки СОПР режимами 130 кДж при импульсно-периодическом воздействии (25 Вт — мощность, 5,2 мс — импульс, 994,8 — пауза, 100 кДж при импульсно-периодическом воздействии (25 Вт — мощность, 4,0 — импульс, 996,0 — пауза).

Заключение. В условиях эксперимента на основании данных патогистологического исследования определены наиболее эффективные режимы фракционного лазера.

Ключевые слова: диодный лазер; фракционный лазерный фототермолиз; кератинизированная десна.

CLINICAL AND EXPERIMENTAL RATIONALE FOR THE USE OF FRACTIONAL LASER PHOTOTHERMOLYSIS IN PATIENTS WITH KERATINIZED GINGIVAL DEFICIENCY

Osmanov P. R., Davtyan A. A.

First Moscow State Medical University named by I. M. Sechenov, Institute of Dentistry named by E. V. Borovsky, Department of Oral Surgery, Moscow, Russian Federation

Introduction. The frequency of chronic inflammatory periodontal tissue diseases in adults is 20–98 % in different countries, and the most promising method of treating this pathology is laser structured microcoagulation.

The aim of the work is to experimentally substantiate and select the most effective treatment modes of the oral mucosa for implementation into clinical practice.

Objects and methods. For the experiment and the reliability of the results, healthy mature animals — Chinchilla rabbits of 11 individuals were selected, which were exposed with a fractional laser to a section of keratinized gum and oral mucosa, followed by an assessment of its condition (edema, hyperemia) and the pathohistological picture in the field of laser photothermolysis after removing the animals from the experiment and sampling biomaterial (fractional columns in the area of keratinized gums and gums).

Results. Proliferative (neoangiogenesis and thickening of the submucosal base) changes were more associated with activation of fibroblast proliferation and reactive thickening of the epithelium and occurred as much as possible in the series of treatment with CPR modes of 130 kJ with pulse-periodic exposure (25 W — power, 5.2 ms — pulse, 994.8 — pause, 100 kJ with pulse-periodic exposure (25 W — power, 4.0 — pulse, 996.0 — pause).

Conclusion. Under experimental conditions, based on the data of a pathohistological study, the most effective modes of a fractional laser were determined.

Keywords: diode laser; fractional laser photothermolysis; keratinized gum.

Введение. Несмотря на то, что воспалительные заболевания пародонта на текущий момент хорошо исследованы, данная группа заболеваний представляет значимую проблему в стоматологии. Согласно

сообщениям современной эпидемиологии, частота встречаемости хронических воспалительных заболеваний тканей пародонта у взрослого населения варьирует в пределах 20–98% в разных странах. Актуальность темы подчеркивает то, что число пациентов с воспалительными заболеваниями пародонта увеличивается за счет лиц с перимплантитом, так как дентальная имплантация находит все более широкое применение. Перечисленные факты обуславливают необходимость поиска новых эффективных методов лечения данной патологии. Одним из наиболее перспективных методов является лазерная структурированная микрокоагуляция для увеличения объема кератинизированной десны [2].

В современной медицине фракционный лазерный фототермолиз (ФЛФ) нашел широкое клиническое применение в практике врачей офтальмологов и дерматологов. Действие лазера направлено на оптимизацию регенерации и заключается в создании изолированных друг от друга тепловых микроповреждений — фракционных колонок, окруженных зонами жизнеспособной ткани [1, 3]. ФЛФ имеет ряд значительных преимуществ: с его помощью возможно создание микро-термических зон с управляемой шириной, глубиной и плотностью микроповреждения. При анализе результатов использования ФЛФ было выяснено, что при выборе определенного соотношения зон повреждения и здоровой ткани, ткань может регенерировать с образованием весьма эстетичных рубцов. Однако возможность применения данного метода в хирургической стоматологии до конца не исследована. Биотипы десны в полости рта у людей различны, что и создает трудности в выборе режима диодного лазера у врачей хирургов-стоматологов.

Цель работы — экспериментальное обоснование и подбор наиболее эффективных режимов обработки слизистой оболочки полости рта (СОПР) для внедрения в клиническую практику.

Объекты и методы. Для проведения эксперимента и достоверности последующих результатов были отобраны здоровые половозрелые животные — кролики породы Шиншилла 11 особей, которым было осуществлено воздействие фракционным лазером на области кератинизированной десны и СОПР с последующей оценкой ее состояния (отек, гиперемия) и патогистологической картины в области лазерного фототермолиза после выведения животных из эксперимента и забора биоматериала (фракционные колонки в области кератинизированной десны и СОПР). Животные были распределены по сериям, согласно подобранным режимам и определена серия контроля (без лазерного

воздействия). Участки нанесения коагуляционных колонок рассчитывали, учитывая антропометрические параметры экспериментальных животных, а также подбор числа пилотных режимов фракционного лазера. Были использованы следующие режимы: 130 кДж при импульсно-периодическом воздействии (25 Вт — мощность, 5,2 мс — импульс, 994,8 — пауза), 100 кДж при импульсно-периодическом воздействии (25 Вт — мощность, 4,0 мс — импульс, 996,0 — пауза), 70 кДж при импульсно-периодическом воздействии (25 Вт — мощность, 2,8 мс — импульс, 997,8 — пауза). Площадь покрытия СОПР коагуляционными колонками была равномерной, расстояние между колонками составляло 1,5 мм, под углом 90°. Обработку полости рта производили 4 раза с периодичностью в 2 недели. Забор биоптатов для дальнейшего патогистологического исследования выполняли хирургическим скальпелем после выведения животных из эксперимента. Все манипуляции проводили с одобрения локально-этического комитета и в соответствии с приказом Минздрава Российской Федерации № 267 от 19.06.2003 «Об утверждении правил лабораторной практики».

Фиксированные в 10% нейтральном забуференном формалине биоптаты СОПР экспериментальных животных заливали в парафиновые блоки в строгой ориентации, обеспечивающей получение срезов в перпендикулярной к поверхности неба или десны плоскости. Срезы толщиной 3–4 микрометра окрашивали гематоксилином и эозином и трихромом по Маллори. Образцы были исследованы методом стандартной оптической микроскопии с помощью универсального микроскопа LEICA DM4000 B, оснащенного видеокамерой LEICA DFC7000 T и программным обеспечением LAS V4.8 (Leica Microsystems).

В каждом микропрепарате оценивали признаки воспаления (экссудация, инфильтрация иммунными клетками, микроциркуляторные нарушения) и регенерации (неоангиогенез, пролиферация фибробластов) по 4-балльной шкале.

Результаты. При исследовании образцов контрольной серии определяли фрагменты десны, которые были выстланы многослойным плоским эпителием с выраженными сосочками. В одном из образцов констатировали участок заметного истончения эпителия, сложенность сосочков и потерю выраженности зернистого слоя. В подслизистой основе определяли единичные лимфоциты, коллагеновые волокна имели рыхлую структуру и окрашивались по Маллори в голубой цвет. Было отмечено небольшое количество фибробластов. В отдель-

ных участках коллагеновые волокна были гиалинизированы и приобрели светло-голубую окраску при окраске по Маллори.

При исследовании фрагментов десны через 6 недель после воздействия лазером с энергией 130 кДж во всех образцах серии 3 было обнаружено равномерное утолщение эпителия, по сравнению с образцами шестинедельной давности и контролем. В подслизистой основе присутствовали единичные лимфоциты, неоангиогенез (в 3 образцах из 5), пролиферация фибробластов (в 2 образцах из 5). При окрашивании по Маллори в подслизистой основе были выявлены рыхлые пучки коллагеновых волокон, окрашенные в голубой цвет. Существенных отличий от образцов двухнедельной давности и 100 кДж не обнаружено.

Заключение. В условиях эксперимента по данным патогистологического исследования были определены наиболее эффективные режимы фракционного лазера. Пролиферативные (неоангиогенез и утолщение подслизистой основы) изменения были в большей степени связаны с активацией пролиферации фибробластов и реактивным утолщением эпителия и имели место максимально в сериях обработки СОПР режимами 130 кДж при импульсно-периодическом воздействии (25 Вт — мощность, 5,2 мс — импульс, 994,8 — пауза, 100 кДж при импульсно-периодическом воздействии (25 Вт — мощность, 4,0 — импульс, 996,0 — пауза).

Литература.

1. Ablative fractional CO₂ laser for burn scar reconstruction: An extensive subjective and objective short-term outcome analysis of a prospective treatment cohort / A. C. Issler-Fisher [et al.] // *Burns*. — 2017. — Vol. 43, N 3. — P. 573–582. doi: 10.1016/j.burns.2016.09.014
2. Effectiveness and safety of ablative fractional CO₂ laser for the treatment of burn scars: A case-control study / A. C. Issler-Fisher [et al.] // *Burns*. — 2021. — Vol. 47, N 4. — P. 785–795. doi: 10.1016/j.burns.2020.10.002
3. The influence of delivery power losses and full operating parametry on the effectiveness of diode visible-near infra-red (445–1064 nm) laser therapy in dentistry-a multi-centre investigation // S. Parker [et al.] // *Lasers in Med. Sci.* — 2022. — Vol. 37, N 4. — P. 2249–2257. doi: 10.1007/s10103-021-03491-y

УДК 616.31-089: 001.4

РЕПАРАТИВНАЯ РЕГЕНЕРАЦИЯ РАНЫ СЛИЗИСТОЙ ОБОЛОЧКИ ПОЛОСТИ РТА, СОЗДАННОЙ ПРИ ВОЗДЕЙСТВИИ ЛАЗЕРНЫМ ИЗЛУЧЕНИЕМ ДЛИНОЙ ВОЛНЫ 445 NM

Романенко Н. В.¹, Сержникова Н. Б.², Щетинина Е. В.¹,
Жорник М. А.¹

ФГАОУ ВО «Первый московский государственный медицинский университет им. И. М. Сеченова» Минздрава России,¹ Институт стоматологии им. Е. В. Боровского, кафедра хирургической стоматологии,² Научно-технологический парк биомедицины Сеченовского университета, Институт регенеративной медицины, г. Москва, Российская Федерация

Введение. В настоящее время в мировой клинической практике широко применяется инновационная лазерная технология длиной волны 445 nm, предполагающая препарирование мягких тканей бесконтактным способом.

Цель работы — исследовать морфологические изменения интактной слизистой оболочки полости рта при воздействии лазерным излучением длиной волны 445 nm в абляционном режиме.

Объекты и методы. Исследование динамики репаративной регенерации раны слизистой оболочки полости рта, сформированной лазерным излучением длиной волны 445 nm, проведено на примере операции френулопластики нижней губы у 48 половозрелых лабораторных крыс мужского пола породы W1STAR.

Результаты. Через 25 минут после окончания хирургического вмешательства в области воздействия синим лазером определяли относительно большие зоны коагуляционного некроза эпителия и соединительной ткани слизистой оболочки полости рта. Через 48 часов после операции участки некроза уменьшались и по площади, и по глубине проникновения. К 7 суткам послеоперационного периода некротические массы прорастали соединительной тканью, констатировали краевую регенерацию эпителия. К 14 суткам раневая поверхность была полностью эпителизирована, а клинически в области резцов нижней челюсти наблюдали создание широкого участка прикрепленной кератинизированной десны.

Заключение. Результаты патогистологического исследования указывают на безопасность излучения синего лазера и расширяют миро-

вые знания о новой инновационной технологии лазерного излучения длиной волны 445 nm.

Ключевые слова: френулопластика нижней губы; патогистологическое исследование; репаративная регенерация; лазерное излучение длиной волны 445 nm.

REPARATIVE REGENERATION OF A WOUND OF THE ORAL MUCOSA CREATED BY EXPOSURE TO LASER IRRADIATION WITH A WAVELENGTH 445 NM

Romanenko N. V.¹, Serezhnikova N. B.², Shchetinina E. V.¹,
Zhornik M. A.¹

First Moscow State Medical University named by I. M. Sechenov,¹Institute of Dentistry named by E. V. Borovsky, Department of Oral Surgery;²Scientific and Technological Park of Biomedicine of Sechenov University, Institute of Regenerative Medicine, Moscow, Russian Federation

Introduction. Currently, innovative laser technology with a wavelength of 445 nm, which involves the preparation of soft tissues in a non-contact manner, is widely used in global clinical practice.

The aim is a study of morphological changes in the intact oral mucosa when exposed to laser irradiation with a wavelength of 445 nm in ablative mode.

Objects and methods. A study of the dynamics of reparative regeneration of a wound in the oral mucosa formed by laser irradiation with a wavelength of 445 nm was carried out using the example of frenuloplasty of the lower lip in 48 mature male laboratory rats of the WISTAR breed.

Results. 25 minutes after the end of the surgical intervention, relatively large areas of coagulation necrosis of the epithelium and connective tissue of the oral mucosa were determined in the area affected by the blue laser. 48 hours after surgery, areas of necrosis decreased in both area and depth of penetration. By the 7th day of the postoperative period, the necrotic masses grew into connective tissue, and marginal regeneration of the epithelium was noted. By the 14th day, the wound surface was completely epithelialized, and clinically, in the area of the mandibular incisors, the creation of a wide zone of attached keratinized gum was observed.

Conclusion. The results of the histological study indicate the safety of blue laser irradiation and expand global knowledge about the new innovative technology of laser irradiation with a wavelength of 445 nm.

Keywords: frenuloplasty of the lower lip; pathohistological examination; reparative regeneration; laser irradiation with a wavelength of 445 nm.

Введение. В хирургической стоматологической практике сокращение периода медицинской реабилитации пациентов коррелирует со сроками эпителизации различных видов повреждений слизистой оболочки полости рта (СОПР). Проведенные многочисленные исследования указывают на значительное сокращение сроков регенерации послеоперационной раны СОПР, созданной лазерным излучением, при сравнении с традиционными хирургическими методами [1, 4, 5].

Применение лазерных технологий предполагает и предупреждение кровопотери при проведении хирургических вмешательств.

В настоящее время мировые производители медицинского оборудования заявили о создании лазерного аппарата с длиной волны 445 ± 40 nm, которая находится в спектре синего цвета. Длина волны синего лазера является ближайшей к максимальному пику поглощения энергии фотонов гемоглобином, что обуславливает выраженный гемостаз в области операционной раны. Актуальным представляется научное обоснование эффективности и медицинской безопасности применения лазерного излучения длиной волны 445 nm в качестве инструмента альтерации в хирургической стоматологической практике.

Цель работы — исследовать морфологические изменения интактной слизистой оболочки полости рта при воздействии лазерным излучением длиной волны 445 nm в абляционном режиме.

Объекты и методы. Проведено исследование особенностей репаративной регенерации раны СОПР, созданной при воздействии лазерным излучением длиной волны 445 nm. В качестве источника лазерного излучения длиной волны 445 nm был использован аппарат ALTA BLUE производства научно-технического объединения «ИРЭ—Полюс». Объектом исследования послужили 48 половозрелых лабораторных крыс мужского пола породы WISTAR массой от 180 до 250 граммов.

Для исследования особенностей репаративной регенерации раны СОПР, созданной при воздействии лазерным излучением, была выбрана часто проводимая в клинической стоматологической практике операция френулопластики губы по методике Irving Glickman. В связи с размерами полости рта и анатомическими особенностями преддверия полости рта лабораторных крыс была определена возможность проведения операции френулопластики в области нижней губы.

Перед выполнением операции по методике Irving Glickman с целью общего обезболивания лабораторным животным внутримышечно вводили препараты «Золетил» (тилетамина гидрохлорид и золазепам гидрохлорид) и «Ксила» (ксилазина гидрохлорид).

Препарирование слизистой оболочки в области нижнего свода преддверия полости рта проводили с применением лазерного излучения с длиной волны 445 nm бесконтактным способом при мощности 0,7W и постоянном режиме с неиницированным волокном диаметром 400 мкм. Расстояние от кончика световода до поверхности слизистой оболочки составляло 1,5–2,0 мм. По окончании хирургического вмешательства на наружной поверхности альвеолярного края нижней челюсти формировалась операционная рана ромбовидной формы, не требующая фиксации хирургическими швами.

Забор материала для патогистологического исследования осуществляли через 25 минут после окончания операции, через 48 часов после операции (в начале третьих суток), а также на 7 и 14 сутки послеоперационного периода. Для исследования патогистологической картины послеоперационной раны каждого временного периода было использовано по 12 лабораторных особей.

Биоптаты СОПР лабораторных животных фиксировали в 10% растворе нейтрального формалина в течение 24 часов, после чего обезживали в изопропиловом спирте и заливали в парафин («Labiko»). С применением ротационного микротомы Leica RM 2125RTS из парафиновых блоков получали срезы толщиной 4 микрометра, которые приклеивали на предметные стекла, покрытые поли-L-лизинем («Menzel»). Микропрепараты высушивали в термостате при температуре 37 °C в течение 48 часов и окрашивали гематоксилином и эозином, Маллори и пикросириусом красным. Анализ патогистологических срезов проводили методом светлопольной, фазово-контрастной и поляризационной световой микроскопии с применением микроскопа Leica DM 4000 B LED.

Результаты. При патогистологическом исследовании был продемонстрирован коагуляционный некроз, характерный для раны, созданной при воздействии лазерным излучением, и проанализирована общая динамика репаративной регенерации СОПР после операции френулопластики. Через 25 минут после вмешательства в области воздействия лазерным излучением длиной волны 445 nm определяли относительно большие зоны коагуляционного некроза эпителия и соединительной ткани СОПР. На 3 сутки после операции участки не-

кроза уменьшались и по площади, и по глубине проникновения. К 7 суткам некротические массы прорастали соединительной тканью, и была отмечена краевая регенерация эпителия. К 14 суткам место дефекта было полностью эпителизировано, и в этой области была сформирована фиброзно-рубцовая ткань. На всех сроках наблюдения лабораторные животные имели удовлетворительное самочувствие, о чем судили по поведенческим реакциям (они были активны, принимали пищу и воду, когда в них нуждались).

Результаты исследования сопоставимы с описанием патогистологической картины регенерации раны СОПР, созданной бесконтактным способом другим видом лазера — CO₂-лазером. По данным ученых, регенерация эпителия начиналась между 2 и 4 сутками послеоперационного периода и заканчивалась к концу второй недели [2]. Бесконтактный способ препарирования тканей имеет большие преимущества. Полученные в данном исследовании выводы сравнимы с выводами группы ученых из Университета Бонна (Германия). Amelie Nanke и коллегами также было установлено преимущество бесконтактного метода препарирования мягких тканей лазерным излучением длиной волны 445 nm [3].

Важность анализа биологического ответа мягких тканей на воздействие лазерным излучением в режиме абляции обусловлена необходимостью оптимизировать процесс репаративной регенерации слизистой оболочки после хирургических вмешательств в полости рта. Оптимальный выбор инструмента альтерации в хирургической практике позволит создать более благоприятные условия для регенерации тканей в области операционной раны.

Заключение. Представленные результаты патогистологического исследования указывают на безопасность излучения синего лазера и расширяют мировые знания о новой инновационной технологии лазерного излучения длиной волны 445 nm.

Литература.

1. Comparative evaluation of efficacy and soft tissue wound healing using diode laser (810 nm) versus conventional scalpel technique for second-stage implant surgery / M. Kaur [et al.] // J. Indian Soc. Periodontol. — 2018. — Vol. 22, N3. — P. 228–234. doi: 10.4103/jisp.jisp_46_17
2. Kardos, T. B. Histological evaluation of the effect of a miniature carbon dioxide laser on oral mucosa / T. B. Kardos, T. Holt, M. M. Ferguson // Int. J. Oral Maxillofac. Surg. — 1989. — Vol. 18, N 2. — P. 117–120. doi: 10.1016/s0901-5027(89)80145-6

3. Quantitative determination of cut efficiency during soft tissue surgery using diode lasers in the wavelength range between 400 and 1500 nm / A. Hanke [et al.] // *Lasers in Medical Science*. — 2021. — Vol. 36, N 2. — P. 1633–1647.

4. Sarmadi, R. Evaluation of upper labial frenectomy: a randomized, controlled comparative study of conventional scalpel technique and Er: YAG laser technique / R. Sarmadi, P. Gabre, A. Thor // *Clin. Exp. Dent. Res.* — 2021. — Vol. 7, N 4. — P. 522–530. doi: 10.1002/cre2.374

5. Wound healing problems in the mouth / C. Politis [et al.] // *Front. Physiol.* — 2016. — Vol. 7. — P. 507. doi: 10.3389/fphys.2016.00507

УДК 616.31-002

МЕЖДИСЦИПЛИНАРНАЯ КОМБИНИРОВАННАЯ ТЕРАПИЯ ВПЧ-АССОЦИИРОВАННОЙ ПАТОЛОГИИ СЛИЗИСТОЙ ОБОЛОЧКИ РТА И АНОГЕНИТАЛЬНОЙ ОБЛАСТИ

Силантьева Е. Н.^{1,2}, Юнусова Е. И.², Рувинская Г. Р.^{1,2}

*¹ФГАУ ВО «Казанский (Приволжский) федеральный университет»
Министерства образования и науки России, Институт
фундаментальной медицины и биологии, кафедра стоматологии
и имплантологии;²Казанская государственная медицинская академия —
филиал ФГБОУ ДПО «Российская медицинская академия непрерывного
профессионального образования» Минздрава России, кафедра
терапевтической, детской стоматологии и ортодонтии; кафедра
дерматовенерологии и косметологии,
г. Казань, Российская Федерация*

Введение. В настоящее время во всем мире ежегодно растет число пациентов с раком головы и шеи, при этом около 52 тысячи новых фактов связаны с вирусом папилломы человека (ВПЧ).

Цель работы — определить эффективность применения препарата «Панавир» в составе комбинированной терапии ВПЧ-ассоциированной патологии слизистой оболочки полости рта (СОПР) и аногенитальной области.

Объекты и методы. Наблюдали 3 группы по 20 пациенток в каждой (15 — с ВПЧ-ассоциированной патологией СОПР и 5 — с сочетанной ВПЧ-ассоциированной патологией СОПР и аногенитальной области) после радиохирургической деструкции папиллом получали три схемы терапии.

1 схема — внутривенно «Панавир» (раствор), гель «Панавир» до полной эпителизации зоны деструкции, спрей «Панавир-инлайт» в полость рта и спрей «Панавир-интим» в аногенитальную область в течение 4 недель. 2 схема — наружное лечение аналогично первой схеме. 3 схема — на СОПР — масляный раствор витамина А — 3 раза в день до полной эпителизации, в аногенитальную область — раствор фукорцина и крем «Пантенол».

Результаты. При клинико-лабораторном мониторинге через 3-6-12 месяцев элиминация ВПЧ в первой группе достигнута в 70-85-90%; во второй — в 50-75-80%; в третьей — в 30-40-40%, соответственно. В течение 12 месяцев рецидивы в первой группе зарегистрированы.

стрированы в 10%; во второй и в третьей группах — 20% и 45%, соответственно.

Заключение. Комбинированная терапия, состоящая из деструкции и комплексного применения разных лекарственных форм препарата «Панавир» показало высокую эффективность и позволило добиться снижения уровня рецидивов ВПЧ-ассоциированной патологии СОПР и аногенитальной области.

Ключевые слова: ВПЧ-ассоциированная патология; иммунитет; «Панавир».

INTERDISCIPLINARY COMBINATION THERAPY OF HPV-ASSOCIATED PATHOLOGY OF THE ORAL MUCOSA AND ANOGENITAL AREA

Silantieva E. N.^{1,2}, Yunusova E. I.², Ruvinskaya G. R.^{1,2}

¹*Kazan (Volga Region) Federal University, Institute of Fundamental Medicine and Biology, Department of Dentistry and Implantology;*

²*Kazan State Medical Academy — branch of Russian Medical Academy of Continuous Education, Department of Therapeutic, Pediatric Dentistry and Orthodontics; Department of Dermatovenerology and Cosmetology, Kazan, Russian Federation*

Introduction. Currently, the number of patients with head and neck cancer is growing annually all over the world, with about 52 thousand new cases associated with the human papillomavirus (HPV).

Objective. To study the effectiveness of the drug “Panavir” in the combination therapy of HPV-associated pathology of the oral mucosa and anogenital area.

Objects and methods. 3 groups of 20 patients each (15 with HPV-associated pathology from the mouth and 5 with combined HPV-associated pathology from the mouth and anogenital region) received three therapy regimens after radiosurgical destruction of papillomas.

1 scheme — intravenously “Panavir”, “Panavir” gel until complete epithelization of the destruction zone, “Panavir-insight” spray into the oral cavity and “Panavir-intim” spray into the anogenital area for 4 weeks. Scheme 2 — external treatment is similar to the first scheme. 3 scheme — on the mouth — an oil solution of vitamin A 3 times a day until complete epithelialization, in the anogenital area — a solution of fucorcin and “Panthenol” cream.

Results. During clinical and laboratory monitoring, after 3-6-12 months, HPV elimination in the first group was achieved in 70-85-90 % of cases; in the second — in 50-75-80 %; in the third — in 30-40-40 %, respectively; within 12 months, relapses in the first group were registered in 10 % of cases; in the second and third groups — 20 % and 45 %, respectively.

Conclusion. Combination therapy, consisting of the destruction and complex use of various dosage forms of “Panavir”, showed high effectiveness and allowed to reduce the level of recurrence of HPV-associated pathology of the oral mucosa and anogenital region.

Keywords: HPV-associated pathology; immunity; “Panavir”.

Введение. С каждым годом среди населения всего мира происходит неуклонный рост числа вирусных инфекционных заболеваний, и это считается основной причиной увеличения заболеваемости плоскоклеточным раком области головы и шеи, при том 30,0 % рака ротоглотки, 2,1 % рака полости рта и 2,3 % рака гортани связаны с вирусом папилломы человека (ВПЧ) [1]. По данным Р. М. Albano (2017), ВПЧ-инфекции обуславливают от 3 до 85,0 % плоскоклеточного рака гортани [5].

Распространенность ВПЧ при потенциально злокачественных заболеваниях полости рта составляет 22,5 %. Наиболее распространенным генотипом, выделенным при отсутствии клинических проявлений инфекции, является ВПЧ-16 типа [3, 4]. Высокодифференцированный рак слизистой дна полости рта и языка чаще встречается у ВПЧ-позитивных пациентов (52,8 %), чем у ВПЧ негативных (32,8 %) [2].

ВПЧ-ассоциированная патология — большая группа заболеваний, характеризуется развитием папилломатозных (бородавчатых) образований на коже и слизистых оболочках, хроническим рецидивирующим течением, широким распространением, высокой контагиозностью. Передача ВПЧ, антропонозного возбудителя, происходит контактно-бытовым или половым путем, а также от матери к ребенку.

Возникновение и формирование ВПЧ-ассоциированной, как и другой инфекционной патологии, тяжесть ее течения и возможный исход напрямую зависят от иммунного статуса и способности организма к реагированию на наличие патогена.

Нередко сочетанное ВПЧ-поражение ротоглотки и кожи, слизистых оболочек аногенитальной области встречается в сочетанном варианте, что скорее всего свидетельствует о несостоятельности иммунной системы в борьбе с возбудителем и диктует необходимость комплексного подхода к ведению таких пациентов и взаимодействие врачей разных специальностей.

Одной из наиболее частой ВПЧ-ассоциированной патологией полости рта и аногенитальной областей, являются бородавки в виде остроконечных или плоских кондилом с выраженным экзофитным ростом. Проблема лечения такой патологии, связана с особенностями формирования и течения заболевания. При клинических проявлениях вирусных бородавок приоритетной является деструктивная терапия, эффективность которой составляет 50,0–80,0%, с высоким риском развития рецидива после регенерации тканей.

Способность к персистенции ВПЧ в организме человека и формирование вторичного иммунодефицита делает целесообразным включение в комплекс лечения пациентов препаратов, нарушающих репликацию вируса и способствующих регенерации.

В выборе алгоритма ведения пациентов с ВПЧ-ассоциированной патологией, характеризующейся хроническим, рецидивирующим течением или распространенным процессом особенно с одновременным поражением различных анатомических зон, должны учитываться патогенетические механизмы взаимодействия вируса и иммунной системы организма, достоверно влияющие на исход заболевания, с включением комбинации метода деструкции очага поражения и назначения (системно и/или местно) препаратов с противовирусной и иммуномодулирующей активностью.

Российский препарат «Панавир», обладающий противовирусным и иммуномодулирующим воздействием имеет разнонаправленные фармакологические действия, приводящие к элиминации вируса за счет способности активного вещества (полисахариды растения *Solanum tuberosum* — побеги картофеля) угнетать синтез вирусной ДНК в клетках, которые были поражены вирусом, а также активации выработки интерферона, повышения неспецифического иммунитета.

Цель работы — определить эффективность применения препарата «Панавир» в составе комбинированной терапия ВПЧ-ассоциированной патологии слизистой оболочки полости рта (СОПР) и аногенитальной области.

Объекты и методы. Под наблюдением находилось 45 пациенток с диагнозом «Вирусные бородавки. Остроконечная кондилома полости рта» (код по МКБ-10 B07.X1) и 15 пациенток с сочетанными ВПЧ-ассоциированными поражениями СОПР и аногенитальной области «Аногенитальные бородавки» (код по МКБ-10 A63.0), в возрасте от 18 до 42 лет.

Все пациенты осмотрены врачом-стоматологом и врачом дерматовенерологом по поводу жалоб на появление образований в полости рта и/или в области гениталий. При физикальном осмотре регистрировали единичные или множественные папилломатозные разрастания в полости рта преимущественно на спинке языка, в области уздечки языка, на деснах, мягком и/или твердом небе, в 25,0 % выявляли сочетанные поражения нескольких анатомических зон полости рта. В аногенитальной области бородавки имели место на коже и слизистых оболочках больших и малых половых губ, в области задней спайки, на слизистой оболочке губок уретры, во влагалище, на коже перианальной области, в 73,3 % (у 11 из 15 женщин) регистрировали сочетанное поражение нескольких анатомических зон аногенитальной области.

Для визуализации папилломатозных образований и уточнения границы поражения проводили пробу с 5,0 % раствором уксусной кислоты.

При исследовании соскобов с образований на СОПР методом полимеразной цепной реакции в режиме реального времени (Real-time PCR) ВПЧ низкого канцерогенного риска (6-й, 11-й тип) верифицированы у 68,3 % (41) пациентов, высокого канцерогенного риска (16, 18, 31, 33, 39, 59 типы) — у 31,7 % (19), из них сочетание вирусов высокого и низкого онкогенного риска — у 20,0 % (12) пациентов. В 53,3 % (32) женщин регистрировали инфицирование 2 и 3 типами ВПЧ. С разрастаний аногенитальной области — ВПЧ низкого канцерогенного риска (6, 11 тип) верифицированы у 60,0 % (9 из 15) пациенток, высокого канцерогенного риска (16, 31, 33, 59 типы) — у 40,0 % (6), из них сочетание вирусов высокого и низкого онкогенного риска — у 53,3 % (8) пациенток. В 73,3 % (у 11 женщин) отмечали инфицирование 2 и 3 типами ВПЧ. Идентичные типы вирусов на СОПР и аногенитальной области регистрировали в 85,0 % (у 51 пациенток), что указывает на возможный путь аутоинокуляции.

У всех пациенток с ВПЧ-ассоциированными поражениями аногенитальной области, методом Real-time PCR были исключены другие инфекции, передаваемых половым путем. Лабораторных признаков воспаления по результатам микроскопического исследования мазков из уретры, цервикального канала, влагалища, ректум выявлено не было. Регистрировали смешанную микрофлору; трихомонада, кандиды и внутриклеточно расположенные диплококки не обнаружены. Результаты анализов крови на сифилис, гепатиты ВИЧ у всех пациенток были отрицательны.

Обследуемые разделены на три статистически однородные группы по 20 пациенток в каждой (15 женщин с ВПЧ-ассоциированной патологией СОПР; 5 — с сочетанной ВПЧ-ассоциированной патологией СОПР и аногенитальной области). В группе 1 внутривенно вводили препарат — «Панавир» по 5,0 мл 0,04 % раствора 5 инъекций по схеме (три раза с интервалом 48 часов и два раза с интервалом 72 часа). Между третьей и четвертой инъекциями препарата «Панавир» радиохирургическим методом проводили деструкцию кондилом/папиллом с последующим наружным применением 3–4 раза в сутки геля «Панавир» до полной эпителизации зоны деструкции (в среднем 7–8 дней). При деструкции кондилом во влагалище гель «Панавир» вводили на тампоне во влагалище на ночь в течение двух недель. Затем пациентки в течение 4 недель использовали 5 раз в сутки в полость рта спрей «Панавир-инлайт» и 2 раза в сутки «Панавир-интим» в аногенитальную область.

В группах 2 и 3 системную терапию не назначали. В группе 2 применяли только деструкцию кондилом с местным лечением как в группе 1 («Панавир» гель, спрей «Панавир-инлайт» и «Панавир-интим»). В группе 3 (контрольной) после деструкции добавляли аппликации на СОПР масляного раствора витамина А — 3 раза в день до полной эпителизации элементов поражения, в аногенитальной области наружно применялся спиртовой раствор фукоцина и крем «Пантенол».

Эффективность терапии определяли на основании осмотра и анализа динамики патологического процесса, оценивали также наличие и выраженность побочных явлений.

Статистическую обработку материалов проводили с применением компьютерных программ описательной статистики STATISTICA для Windows, Windows XP. Результат оценивали, как достоверный при значении показателя $p < 0,05$.

Результаты. Период заживления после удаления бородавок занял в среднем в группах 1 и 2— $7 \pm 0,01$ дней, в группе 3— $13 \pm 0,021$ дней ($p < 0,05$). При лабораторном мониторинге методом Real-time PCR пациенток через 3, 6 и 12 месяцев элиминация ВПЧ в группе 1 достигнута в 70, 85 и 90 % фактов, соответственно; в группе 2 — в 50, 75 и 80 % и в группе 3 — в 30, 40 и 40 %, соответственно.

На всех этапах мониторинга между группами 1 и 3 разница достоверная ($p < 0,05$). Через 3 месяца в группах 1 и 2 рецидивов не было, в группе 3 — в 10 % (1) в полости рта и в 10 % (1) — в аногенитальной области был зарегистрирован рецидив. В течение 6 месяцев после

окончания терапии рецидивов в группе 1 не наблюдали, в группе 2 — диагностированы в 15 % (у 1 женщины в полости рта и у 2 — в аногенитальной области); в группе 3 — в 30 % (у 3 пациенток — в полости рта; у 2 — в полости рта и аногенитальной области; у 1 — в аногенитальной области).

Клинический мониторинг в течение 12 месяцев выявил рецидивы в группе 1 — в 10 % (у 1 пациентки — в полости рта и 1 — в аногенитальной области); в группе 2 — в 20 % (у 2 женщин — в полости рта и 2 — в аногенитальной области); в группе 3 — в 45 % (у 5 пациенток — в полости рта; у 3 — в полости рта и аногенитальной области; у 1 — в аногенитальной области). При сравнении групп разница была достоверная ($p < 0,05$).

Разницы в эффективности терапии у пациенток с ВПЧ-ассоциированной патологией только СОПР и в сочетании ее с поражениями аногенитальной области во всех трех группах не отмечено.

Терапию все пациентки перенесли хорошо. Применение препарата «Панавир» не сопровождалось побочными явлениями, за исключением 2 женщин, которые при использовании формы геля отмечали кратковременный зуд в области влагиалища. Однако незначительная выраженность и быстрое исчезновение этих симптомов не потребовали отмены препарата или применения каких-либо дополнительных терапевтических вмешательств.

Заключение. Комбинированная терапия, состоящая из радиохирургической деструкции папиллом и комплексного применения разных лекарственных форм препарата «Панавир» (местного и системного действия) показало высокую эффективность, хорошую переносимость лечения, отсутствие побочных эффектов, позволило добиться снижения уровня рецидивов ВПЧ-ассоциированной патологии СОПР и аногенитальной области и качественной медицинской реабилитации таких пациенток, а также, возможно будет способствовать снижению числа ВПЧ-ассоциированной патологии, и как следствие — уменьшению роста онкозаболеваний головы и аногенитальной области.

Литература.

1. Белякова, Е. Н. Клинико-эпидемиологическая характеристика и факторы риска ВПЧ-ассоциированного рака головы и шеи в России: результаты выборочного исследования / Е. Н. Белякова // Анализ риска здоровью. 2022. — № 1. — С. 72–80. doi: 10.21668/health.risk/2022.1.07

2. Плоскоклеточный рак слизистой дна полости рта и языка, ассоциированный с вирусами Эпштейна-Барр и папилломы человека / С. В. Папко [и др.] // Военно-медицинский журнал. — 2017. — Т. 338, № 5. — С. 72–74.

3. Роль вируса папилломы человека в развитии потенциально злокачественных заболеваний и плоскоклеточных карцином слизистой оболочки полости рта / Д. Е. Михалев [и др.] // Рос. стом. журн. — 2022. — Т. 26, № 3. — P. 267–276. doi: 10.17816/1728-2802-2022-26-3-267-276

4. Epidemiology and burden of HPV related disease / B. Serrano [et al.] // Best Pract. Res. Clin. Obstet. Gynaecol. — 2018. — Vol. 47. — P. 14–26. doi: 10.1016/j.bpobgyn.2017.08.006

5. Low prevalence of human papillomavirus in head and neck squamous cell carcinoma in the northwest region of the Philippines / P. M. Albano [et al.] // PLoS One. — 2017. — Vol. 12, N 2. — P. 17–22. doi: 10.1371/journal.pone.0172240

УДК 616.31-089

ЭФФЕКТИВНОСТЬ ПРИМЕНЕНИЯ ФОТОДИНАМИЧЕСКОЙ ТЕРАПИИ КАК АНТИСЕПТИЧЕСКОГО СРЕДСТВА В ПОЛОСТИ РТА

Сологова Д. И., Тарасенко С. В.

ФГАОУ ВО «Первый московский государственный медицинский университет им. И. М. Сеченова» Минздрава России, Институт стоматологии им. Е. В. Боровского, кафедра хирургической стоматологии, г. Москва, Российская Федерация

Введение. Проанализированы и исследованы вопросы применения фотодинамической терапии как антисептического средства при операциях в полости рта и глотки. Комплексное традиционное лечение воспалительных заболеваний полости рта включает назначение антибиотикотерапии и проведение антисептики.

Цель работы — оценить эффект фотодинамической терапии в рамках лечения воспалительных заболеваний полости рта.

Объекты и методы. Исследование представлено в соответствии с предпочтительными положениями отчетности для системных обзоров и мета-анализов (PRISMA). Данный систематический обзор проводили с использованием таких электронных баз данных, как Medline PubMed, Scopus и Cochrane Central Register of Controlled Trials. Все исследования, включенные в данный систематический обзор, были рандомизированными.

Результаты. Были включены 10 рандомизированных клинических исследований, опубликованных до 2023 года, в которых анализировали применение фотодинамической терапии в рамках лечения воспалительных заболеваний полости рта. Диодный лазер применяли в полости рта в зоне воспалительного процесса (гингивит, мукозит, периимплантит, периостит, остеомиелит и т. д.) в девяти исследованиях или в зоне перед хирургическим вмешательством в одном исследовании.

Заключение. На основании результатов клинических исследований можно утверждать, что фотодинамическая терапия показывает хорошие результаты при операциях, проводимых в полости рта и глотки.

Ключевые слова: фотодинамическая терапия; антибактериальный эффект; полость рта; микрофлора; фотосенсибилизаторы; рандомизированные клинические исследования.

EFFECTIVENESS OF PHOTODYNAMIC THERAPY AS AN ANTISEPTIC AGENT IN THE ORAL CAVITY

Sologova D. I., Tarasenko S. V.

*First Moscow State Medical University named by I. M. Sechenov, Institute
of Dentistry named by E. V. Borovskiy, Department of Oral Surgery, Moscow,
Russian Federation*

Introduction. The issues of the use of photodynamic therapy as an antiseptic during operations in the oral cavity and pharynx are analyzed and investigated. The complex traditional treatment of inflammatory diseases of the oral cavity includes the appointment of antibiotic therapy and antiseptics.

The aim of the work is to evaluate the effect of photodynamic therapy in the treatment of inflammatory diseases of the oral cavity.

Objects and methods. The study is presented in accordance with the preferred reporting provisions for systemic reviews and meta-analyses (PRISMA). This systematic review was conducted using electronic databases such as Medline PubMed, Scopus and Cochrane Central Register of Controlled Trials. All studies included in this systematic review were randomized.

Results. 10 randomized clinical trials published before 2023 were included, which analyzed the use of photodynamic therapy in the treatment of inflammatory diseases of the oral cavity. A diode laser was used in the oral cavity in the area of the inflammatory process (gingivitis, mucositis, peri-implantitis, periostitis, osteomyelitis, etc.) in nine studies or in the area before surgery in one study.

Conclusion. Based on the results of clinical studies, it can be argued that photodynamic therapy shows good results in operations performed in the oral cavity and pharynx.

Keywords: photodynamic therapy; antibacterial effect; oral cavity; microflora; photosensitizers; randomized clinical trials.

Введение. Воспалительные заболевания пародонта являются важным аспектом исследования в стоматологии. Известно, что патогенная микрофлора пародонта является частой причиной их возникновения. Пародонтопатогенные бактерии агрессивны по отношению к тканям периодонта [3]. Традиционное нехирургическое лечение воспалительных заболеваний пародонта имеет ряд недостатков, таких как: повреждение мягких тканей; недостаточная антисептическая обработка; труднодоступная обработка пародонтальных карманов. Высокая ад-

гезивная и инвазивная способность бактерий, токсическое действие и защитные свойства вызывают трудности в процессе лечения, приводя к хроническому пародонтиту [2].

Таким образом, комплексное лечение невозможно без устранения патогенной микрофлоры пародонта и нейтрализации ее с помощью противовоспалительных и антимикробных препаратов [5]. Важно также отметить, что, несмотря на положительные результаты в начале лечения, при терапии данной патологии часто возникают рецидивы, в связи с чем, данный аспект является одной из важных негативных составляющих комплекса лечебно-профилактических манипуляций при лечении воспалительных заболеваний пародонта [4].

В связи с этим, особый интерес представляет собой метод фотодинамической терапии, который в последние десятилетия широко используется для вспомогательного лечения различных заболеваний воспалительного генеза, в том числе и в пародонтологии. Эта тема неоднократно освещалась в различных исследованиях [1]. Фотодинамическая терапия рассматривается как вид вспомогательного лечения при различных воспалительных заболеваниях полости рта, однако существует множество неисследованных аспектов, раскрываемых в данном систематическом обзоре.

Цель работы — оценить эффект фотодинамической терапии в рамках лечения воспалительных заболеваний полости рта.

Объекты и методы. Систематический обзор проведен на основании результатов исследований, выполненных в период с 2013 года по настоящее время. Тремя независимыми исследователями был осуществлен поиск научной литературы по электронным базам данных: Medline PubMed, Scopus, Cochrane Central Register of Controlled Trials с использованием ключевых слов: фотодинамическая терапия; антибактериальный эффект; полость рта; микрофлора; фотосенсибилизаторы; рандомизированные клинические исследования.

Критерии включения: рандомизированные клинические исследования, проведенные на людях; пациенты от 18 до 80 лет с показаниями к хирургическому вмешательству в полости рта; хирургическое вмешательство и/или воспалительные заболевания полости рта и глотки; применение фотодинамической терапии в качестве антисептического средства при воспалительных заболеваниях в полости рта.

Критерии не включения: другие типы исследований; пациенты до 18 и старше 80 лет; прием антибактериальных препаратов и нестероидных противовоспалительных препаратов в течение 5 дней,

обострение хронических сопутствующих заболеваний, грибковые инфекции, острые вирусные и бактериальные инфекции, беременность и лактация.

В данном систематическом обзоре поиск литературы проводили в формате PICO (patients (пациенты), intervention (вмешательства), comparison (сравнение), results (результат)). Категория пациентов: лица не моложе 18 и не старше 80 лет. Виды вмешательств: использование фотодинамической терапии в рамках лечения воспалительных заболеваний полости рта. Группа контроля: лечение воспалительных заболеваний полости рта без применения фотодинамической терапии.

Оценку эффективности определяли по следующим показателям: кровоточивость при зондировании (bleeding on probing (BOP) индекс), микробная нагрузка, уровень прикрепленной слизистой (clinical attachment (CAL)), индекс зубного налета (plaque index (PI)) и десневой индекс (gingival index (GI)). Типы исследований: рандомизированные клинические исследования (РКИ). Отбирали только исследования, опубликованные на английском языке. Не учитывали тезисы конференций, обзоры литературные, комментарии и отчеты о клинических наблюдениях.

Систематический обзор был подготовлен в соответствии с чек-листом Призмы (Preferred Reporting Items for Systematic Reviews and Meta-Analyses (PRISMA)).

Систематический обзор был зарегистрирован в международном регистре систематических обзоров PROSPERO. Регистрационный номер: CRD42022348087

Результаты. После применения критериев включения и не включения, было отобрано 10 рандомизированных клинических исследований. При поиске в электронных базах данных было получено 318 исследований. После исключения статей, опубликованных ранее 2013 года, осталось 112 исследований, затем были исключены еще 20 исследований из-за отсутствия полнотекстовых статей, после чего получили 92 статьи. После исключения еще 82 статей из-за несоответствия критериям включения и не включения было отобрано 10 рандомизированных клинических исследований.

Риски возникновения ошибок в каждом из 10 рандомизированных клинических исследований (Risk of bias) были оценены по классификации Cochrane «Risk of bias tool» (RoB 2.0) (Higgins 2019).

Каждое из 10 исследований было рандомизированным и включало пациентов без сопутствующих заболеваний, не принимавших не-

стероидные противовоспалительные препараты в течение последних 5 дней и/или не принимавших антибиотики в течение последнего месяца. Необходимым моментом было отсутствие других методов антисептики в исследуемой группе пациентов. В исследованиях использовались диодные лазеры с длиной волны от 660 нм до 940 нм. Диодный лазер применяли в полости рта в зоне воспалительного процесса (гингивит, мукозит, периимплантит, периостит и т. д.) в девяти исследованиях или в зоне перед операциями (удаление зуба, дентальная имплантация, костная пластика и т. д.) в одном исследовании. Режимы и продолжительность были различными. В исследованиях авторы сравнивали глубину карманов и количество патогенных бактерий до и после операции. В восьми включенных исследованиях глубина зондирования пародонтальных карманов после антимикробной фотодинамической терапии (аФДТ) уменьшилась. Высота пародонтальных карманов (CAL) была значительно снижена в группе аФДТ в четырех работах. Уровень *Streptococcus oralis* после ФДТ был значительно снижен, как отмечено в одной статье. В одной статье было указано на уменьшение степени галитоза у пациентов с хроническим пародонтитом.

Заключение. Таким образом, антимикробная фотодинамическая терапия может быть использована как вспомогательный метод при операциях в полости рта для лечения воспалительных заболеваний, оптимизируя регенерацию тканей. Антимикробная фотодинамическая терапия снижает бактериальную нагрузку, связанную с воспалительными заболеваниями, и может рассматриваться как альтернатива антибиотикам. Антимикробная фотодинамическая терапия является полезным и перспективным методом лечения, однако необходимы дальнейшие высококачественные РКИ, ориентированные на стандартизированные параметры фотодинамической терапии.

Литература.

1. Baghani, Z. Clinical attachment loss in the use of adjunctive antimicrobial photodynamic therapy in Stages II–IV Grade C molar-incisor periodontitis: a systematic review and meta-analysis / Z. Baghani, S. B. Shabestari, M. Karrabi // *Bosn. J. Basic. Med. Sci.* — 2022. — Vol. 22, N 6. — P. 843–861. doi: 10.17305/bjbms.2022.7157
2. Clinical and microbiological effects of photodynamic therapy applied in non-surgical treatment of periodontitis / Z. Arsic [et al.] // *Vojnosanit Pregl.* — 2022. — Vol. 79, N 1. — P. 17–24. doi: 10.2298/VSP200304060A

3. Efficacy of adjunctive laser in non-surgical periodontal treatment: a systematic review and meta-analysis / Y. Cheng [et al.] // *Lasers Med. Sci.* — 2016. — Vol. 31, N 1. — P. 151–163. doi: 10.1007/s10103-015-1795-5

4. Efficacy of curcumin-mediated antibacterial photodynamic therapy for oral antisrpsis: a systematic review and network meta-analysis of randomized clinical trials / T. M. Ferrisse [et al.] // *Photodiagnosis Photodyn. Ther.* — 2022. — Vol. 39. — P. 102876. doi: 10.1016/j.pdpdt.2022.102876

5. Photodynamic therapy to control microbial biofilms / A. Warriier [et al.] // *Photodiagnosis Photodyn. Ther.* — 2021. — Vol. 33. — P. 102090. doi: 10.1016/j.pdpdt.2020.102090

УДК 616.31-085

СПЕЦИФИКА УДАЛЕНИЯ ЗУБОВ, ЗУБОСОХРАНЯЮЩИХ ОПЕРАЦИЙ И ДЕНТАЛЬНОЙ ИМПЛАНТАЦИИ У ПАЦИЕНТОВ

С ВРОЖДЕННЫМИ КОАГУЛОПАТИЯМИ

Чой П., Угурчиев Ю. С., Шинкевич Д. С.

*ФГБОУ ВО «Российский университет медицины» Минздрава России,
кафедра челюстно-лицевой хирургии и травматологии,
г. Москва, Российская Федерация*

Введение. Стоматологические операции у пациентов с коагулопатиями имеют риск развития геморрагических осложнений.

Цель работы — повышение медицинской безопасности проведения хирургических стоматологических процедур у пациентов с гемофилией, путем разработки принципов местного гемостаза.

Объекты и методы. Проведено хирургическое лечение 17 гематологическим пациентам с заболеваниями челюстно-лицевой области. Одному пациенту выполнили цистэктомию, 2 — резекцию верхушки корня, 2 — удаление третьих моляров. У 12 — была осуществлена дентальная имплантация.

Результаты. У 2 пациентов после операции раны заживали вторичным натяжением. У 42 % (5) из 12 человек, которым установили 4 и более дентальных имплантатов в 2 и более челюстных сегментах одномоментно, имелись геморрагические и воспалительные осложнения.

Заключение. 1) У пациентов с гемофилией, болезнью Виллебранда и сочетанным дефицитом V, VII, VIII факторов свертывания крови возможно безопасно проводить сложное удаление третьих моляров, цистэктомию и дентальную имплантацию при условии осуществления у них местного и общего гемостаза. 2) Риск развития периимплантита повышается у лиц с гемофилией перенесших установку 4 и более имплантатов в 2 и более сегмента челюсти одномоментно, и имеющих в послеоперационном периоде длительные отеки тканей, прилегающих к формирователям десны с образованием патологических полостей вокруг них, а также длительное кровотечение из послеоперационной раны.

Ключевые слова: гемофилия; дентальная имплантация; послеоперационный период.

SPECIFICS OF TOOTH EXTRACTION, TOOTH-PRESERVING OPERATIONS AND DENTAL IMPLANTATION IN PATIENTS WITH CONGENITAL COAGULOPATHIES

Choj P., Ugurchiev Y. S., Shinkevich D. S.

Russian University of Medicine, Department of Maxillofacial Surgery and Traumatology, Moscow, Russian Federation

Introduction. Dental surgeries in patients with coagulopathies carry a risk of developing hemorrhagic complications.

The aim. To improve the safety of dental surgical procedures in patients with hemophilia by developing principles of local hemostasis.

Objects and methods. We performed surgical treatments on 17 hematological patients with pathologies in maxillofacial area. 1 patient underwent cystectomy, 2 had root apex resection, and 2 had wisdom teeth extraction. Dental implantation was carried out in 12 patients.

Results. 2 patients experienced secondary intention wound healing after the surgery. 42% (5) out of 12 patients who received 4 or more implants in 2 or more jaw sextants simultaneously, experienced hemorrhagic and inflammatory complications.

Conclusions. 1) Surgical wisdom teeth extractions, cystectomy, and dental implantation can be safely performed in patients with hemophilia, von Willebrand disease, and combined deficiency of V, VII, VIII coagulation factors, provided that local and general hemostasis is achieved in these patients. 2) The risk of developing peri-implantitis increases in patients with hemophilia who have received 4 or more implants in 2 or more sextants simultaneously and have prolonged tissue swelling around the healing abutments with the formation of pathological pockets around them, and prolonged external bleeding from the postoperative wound.

Keywords: hemophilia; dental implantation; postoperative period.

Введение. Многие стоматологические вмешательства у пациентов с гемофилией и другими коагулопатиями имеют высокий риск развития фатальных геморрагических осложнений [1, 2] и остаются, как, например, дентальная имплантация абсолютно противопоказанными. Считаем, что современные методы местного гемостаза, а также возможности общей заместительной гемостатической терапии позволяют безопасно и прогнозировано осуществлять у гематологических пациентов хирургические вмешательства любой сложности, в том числе сложное атипичное удаление третьих моляров, резекцию верхушки корня, цистэктомию, дентальную имплантацию.

Цель работы — повышение медицинской безопасности проведения хирургических стоматологических процедур у пациентов с гемофилией, путем разработки принципов местного гемостаза.

Объекты и методы. За период с 2017 по 2022 годы проведено хирургическое лечение 17 пациентам с врожденными коагулопатиями, которые имели различные заболевания челюстно-лицевой области. Из них: 1 пациенту с тяжелой гемофилией и радикулярной кистой нижней челюсти в области зубов 3.2, 3.3, 3.4 была выполнена цистэктомия; у 2 человек с легкой и среднетяжелой гемофилией осуществили резекцию верхушек корней зубов 4.6 и 2.6, соответственно по поводу хронического периодонтита; у 2 пациентов с тяжелой формой гемофилии диагностировали хронический периодонтит и дистопию зуба 3.8 и выполнили атипичное сложное удаление 3.8. У остальных 12 человек из которых: 6 пациентов с тяжелой формой гемофилии, 3 — с легкой формой гемофилии, 2 пациента — с болезнью Виллебранда, 1 — с сочетанным дефицитом V, VII, VIII факторов свертывания крови была диагностирована адентия челюстей, была осуществлена дентальная имплантация. Всего было произведено 26 операций дентальной имплантации и установлено 64 имплантата. Хирургические вмешательства выполняли общепринятым методом. При проведении операции цистэктомия на нижней челюсти у пациента с тяжелой формой гемофилии удалили три зуба, произвели трапециевидный разрез слизистой оболочки десны во фронтальном отделе нижней челюсти. Далее отслоили слизисто-надкостничный лоскут, трепанировали компактную пластинку альвеолярной кости и расширили перфорационное отверстие. Удалили единым блоком оболочку кисты, слизисто-надкостничный лоскут уложили на место и фиксировали его отдельными узловыми швами. Во время операции интенсивного кровотечения не было.

Резекцию верхушки корня у пациентов с хроническим гранулематозным периодонтитом и различными формами гемофилии также проводили по общепринятой методике. Однако для уменьшения длины и соответственно площади отслаиваемого лоскута и минимизации интраоперационного кровотечения выполняли L-образный разрез слизистой оболочки десны. Уменьшение площади лоскута не мешало хорошо открыть костную рану и проводить хирургические манипуляции. В костный дефект не закладывали остеокондуктивный материал, с целью минимизации воспаления в послеоперационной ране. С целью местного гемостаза, рану зашивали наглухо.

При атипичном сложном удалении третьих моляров на нижней челюсти у пациентов с гемофилией отказались от дополнительного вертикального разреза к переходной складке, а делали линейный разрез до середины коронки второго моляра, это позволило уменьшить длину и площадь кровоточащей поверхности слизисто-надкостничного лоскута. Кроме того, сильное натяжение лоскута при удержании его крючком Фарабефа, позволило уменьшить интраоперационное кровотечение. С целью местного гемостаза рану зашивали наглухо, причем швы располагали, стараясь захватить больший объем тканей с деформацией тканей ретромолярной области и заднего отдела преддверия полости рта для обеспечения его ишемии.

При выполнении дентальной имплантации устанавливали только винтовые имплантаты. Для обеспечения местного гемостаза лоскуты широко не отслаивали, только на ширину калибра инструмента. Швы накладывали, сильно стягивая края раны между собой до ее ишемии. Чтобы сократить число операций у всех 12 пациентов сразу установили формирователи десны. Всего было произведено 26 операций дентальной имплантации и установлено 64 имплантата. С целью уменьшения числа этапов операций у 3 человек с гемофилией установили 19 имплантатов в лунки зубов, которые удаляли по поводу хронического периодонтита и/или пародонтита. С целью общего гемостаза всем 17 пациентам в пред- и постоперационном периоде вплоть до заживления ран проводили общую заместительную гемостатическую терапию. Лицам с различными формами гемофилии вводили рекомбинантный VIII или IX фактор свертывания крови. Пациентам с болезнью Виллебранда вводили VIII фактор свертывания крови. Пациентке с сочетанным дефицитом свертывания крови вводили свежемороженную плазму. Хирургические операции проводили в гематологическом стационаре. После операции назначали антибиотики.

Результаты. Послеоперационный период у всех наблюдаемых лиц протекал относительно гладко. У пациента с тяжелой гемофилией после цистэктомии рана заживала частично вторичным натяжением в результате расхождения швов. Несостоятельность швов была обусловлена гематомой с напряжением краев раны. Рану тампонировали йодсодержащей марлевой турундой, которую подрезали, постепенно вытягивая ее по мере созревания грануляций. Гематома резорбировалась самостоятельно на 14 сутки после операции под воздействием общей заместительной гемостатической терапии. У другого пациента с тяжелой гемофилией после удаления зуба 3.8 сняли швы на 7 сутки

после операции и края раны разошлись. Однако рана была выполнена зрелыми грануляциями и в дальнейшем кровотечения из раны не было. Через 2 недели отметили контракцию раны.

Наиболее благоприятно послеоперационный период протекал у 58 % (7) из 12 пациентов, которым установили от 1 до 3 имплантатов в один сегмент челюсти в течение одного вмешательства. У них не было наружного кровотечения, распространенных гематом, длительно существующих отеков, а также развития периимплантита. У 42 % (5) из 12 пациентов, которым установили 4 и более имплантатов в 2 и более челюстных сегментов одновременно, а также у лиц после множественного удаления зубов с одномоментной дентальной имплантацией имелись геморрагические и воспалительные осложнения: периимплантит у 25 % (3) из 12 человек и очаговый остеомиелит челюсти — у 8 % (1) пациента. Причинами развития периимплантита у наблюдаемых лиц были длительные отеки ($20,0 \pm 10,0$ суток) тканей, прилегающих к формирователям десны с образованием патологических полостей вокруг них, а также длительное наружное кровотечение из послеоперационной раны. Такие явления чаще отмечали у лиц, с большим объемом операций. У пациента с болезнью Виллебранда и адентией верхней челюсти, которому были установлены 7 имплантатов одновременно в два челюстных сегмента, имело место тяжелое течение периимплантита, приведшего к утрате имплантата в результате длительного кровотечения. Само по себе кровотечение из раны даже длительное и рецидивирующее, не может привести к потере имплантата. Но оно может привести к деминерализации кости ложа имплантата, особенно в тех местах, где кость наиболее тонкая, где ее питание нарушено, а в сочетании с воспалением окружающей десны может обусловить развитие остеомиелита челюсти. В данной ситуации этот процесс стал необратимым и привел к потере имплантата. Другой причиной развития остеомиелита могла стать техническая погрешность в ходе инсталляции имплантата, например, чрезмерное механическое истончение стенки костного ложа сверлом, о чем косвенно свидетельствует хорошая стабильность оставшихся 6 имплантатов, которые также подверглись агрессивному воздействию окружающих их тканей.

Заключение. 1) У пациентов с гемофилией, болезнью Виллебранда и сочетанным дефицитом V, VII, VIII факторов свертывания крови, возможно безопасно проводить сложное удаление третьих моляров, цистэктомия и дентальную имплантацию при условии осуществления у них местного и общего гемостаза. 2) Риск развития периимпланти-

та повышается у лиц с гемофилией перенесших установку 4 и более имплантатов в 2 и более сегмента челюсти одномоментно и имеющих в послеоперационном периоде длительные отеки тканей, прилегающих к формирователям десны с образованием патологических полостей вокруг них, а также длительное кровотечение из послеоперационной раны.

Литература.

1. Пермякова, Н. Е. Препараты аллоплаценты в профилактике луночковых кровотечений после удаления зубов у больных гемофилией / Н. Е. Пермякова, Е. И. Дерябин, Ю. Л. Лысак // Эффективная иммунокорректирующая и интенсивная терапия в клинической практике: материалы Всеросс. науч.-практ. конф. с междунар. участ. — Ижевск: Ижевская ГМА, 2004. — С. 140—142.

2. Трансфузионная терапия наследственных нарушений свёртывания крови / В. Е. Мамонов [и др.] // Очерки по производственной и клинической трансфузиологии: сб. статей. — М.: ООО Медико-технологическое предприятие «Ньюдиамед», 2006. — С. 398—914.

УДК 616.314-089.5: 612.13

К ВОПРОСУ О ГЕМОДИНАМИКЕ У РАЗЛИЧНЫХ ТИПОВ ЛИЧНОСТИ СТОМАТОЛОГИЧЕСКИХ ПАЦИЕНТОВ ПРИ ПРОВЕДЕНИИ МЕСТНОГО ИНЪЕКЦИОННОГО ОБЕЗБОЛИВАНИЯ

Шишкова В. И.

*УО «Белорусский государственный медицинский университет», кафедра
хирургической стоматологии, г. Минск, Республика Беларусь*

Цель исследования — проанализировать показатели гемодинамики стоматологических пациентов при проведении местной инъекционной анестезии и определить зависимость их изменений от типа личности обследованных лиц.

Объекты и методы. В исследовании участвовали 56 человек в возрасте от 18 до 35 лет (мужчин — 23, женщин — 33), обратившиеся за специализированной медицинской помощью в стоматологическое отделение учреждения здравоохранения «5-я городская клиническая поликлиника» г. Минска. Указанные лица были практически здоровы по соматическому статусу. От каждого пациента было получено информированное согласие на участие в данной научно-исследовательской работе. Перед приемом стоматолога всем пациентам были предложены анкеты для определения типа личности. На основании данных о типе личности пациенты были распределены на три группы. Группу 1 составили флегматики — 20 человек. Группа 2 включала холериков — 19 лиц. К группе 3 принадлежали 17 человек, определенных как сангвиники.

Гемодинамику исследовали при помощи пульсоксиметра, при помощи которого определяли частоту сердечных сокращений (ЧСС), уровень насыщения крови кислородом (SpO_2).

Результаты. Частота сердечных сокращений составила в группе 1—81,0 (71,0—132,0), в группе 2—85,0 (66,0—144,0), в группе 3—82,5 (74,0—89,0). Уровень SpO_2 группы 1 составил 97,0 (95,0—99,0). В группах 2 и 3 показатель равнялся 98,5 (96,0—99,0) и 95,5 (95,0—99,0), соответственно.

Заключение. Полученные результаты свидетельствуют, что тип личности пациента оказывает определенное влияние на его гемодинамику, в процессе проведения местного инъекционного обезболивания, и это следует учитывать при разработке профилактических мероприя-

тий как общих, так и местных осложнений при проведении амбулаторных оперативных вмешательств.

Ключевые слова: тип личности; гемодинамика; местная инъекционная анестезия; восприятие боли; амбулаторные условия.

DEPENDENCE OF HEMODYNAMIC PARAMETERS OF DENTAL PATIENTS DURING INJECTABLE LOCAL ANESTHESIA FROM THE TYPE OF THEIR PERSONALITY

Shishkova V. I.

*Belarusian State Medical University, Department of Oral Surgery,
Minsk, Republic of Belarus*

The aim of the study is to analyze the hemodynamic parameters of dental patients during local injection anesthesia and determine the dependence of their changes on the personality type of the examined men.

Objects and methods. The study involved 56 people aged from 18 to 35 years (men — 23, women — 33) who applied for specialized medical care at the dental department of “5th City Clinic” in Minsk. These individuals were practically healthy in their somatic status. Informed consents were received from each patient to participate in this research work. All patients were offered questionnaires to determine their personality type before the dentist's appointment. Based on the information about the type of personality, the patients were divided into three groups. Group 1 consisted of phlegmatics — 20 people. Group 2 included 19 choleric individuals. Group 3 included 17 people identified as sanguine. Hemodynamics was studied using a pulse oximeter, which was used to determine the heart rate and blood oxygen saturation.

Results. The heart rate was 81.0 (71.0–132.0) in group 1, 85.0 (66.0–144.0) in group 2, and 82.5 (74.0–89.0) in group 3. The SpO₂ level in 1st group was 97.0 (95.0–99.0). In groups 2 and 3, the index was 98.5 (96.0–99.0) and 95.5 (95.0–99.0), respectively.

Conclusion. The obtained results indicate that the patient's personality type has a certain effect on his hemodynamics during local injection anesthesia, and this should be taken into account while developing preventive measures for both general and local complications during outpatient surgical treatments.

Keywords: type of personality; hemodynamics; local injectable anesthesia; pain perception; outpatient conditions.

Введение. Тщательный сбор анамнеза в стоматологической практике особенно важен для выявления пусковых механизмов сформировавшейся патологии. Во время сбора анамнеза необходимо оценить личностные качества пациента, так как учет их во многом определяет положительный исход лечения. Необходимо отметить существование взаимосвязи типа личности пациента с восприятием и оценкой им сложившейся ситуации.

В стоматологии вопрос борьбы с болью и ее профилактика занимает одну из приоритетных позиций [1, 3]. По данным М. К. Shephard et al., (2014) распространенность болевого приступа, локализованного в челюстно-лицевой области, составляет 7–10%. Доля его хронического варианта варьирует в пределах 11–15% [5]. Для решения данного вопроса предлагали разные решения: медикаментозные, физиотерапевтические, рефлексотерапевтические [4]. В специальной литературе известны публикации, в которых оценивают выраженность болевого приступа в зависимости от принадлежности пациента к типу личности [3]. Однако до настоящего времени в специальной литературе отсутствуют сведения о том, как связаны показатели гемодинамики стоматологических пациентов, которым выполнена инъекционная местная анестезия с типом личности последних.

Цель исследования — проанализировать показатели гемодинамики стоматологических пациентов при проведении местной инъекционной анестезии и определить зависимость их изменений от типа личности обследованных лиц.

Объекты и методы. Исследование выполняли в строгом соответствии с основными биоэтическими нормами Хельсинкской декларации Всемирной медицинской ассоциации об этических принципах проведения научно-медицинских исследований с поправками (2000, с поправками 2008), Универсальной декларации по биоэтике и правам человека (1997), Конвенции Совета Европы по правам человека и биоэтике (1997). Были приняты все необходимые меры для обеспечения анонимности пациентов.

В исследовании участвовали 56 человек в возрасте от 18 до 35 лет (мужчин — 23, женщин — 33), обратившиеся за специализированной медицинской помощью в стоматологическое отделение учреждения здравоохранения «5-я городская клиническая поликлиника» г. Минска. Указанные лица были практически здоровы по соматическому статусу. От каждого пациента было получено информированное согласие на участие в данной научно-исследовательской работе.

Перед приемом стоматолога всем пациентам были предложены анкеты для определения типа личности [3]. На основании данных о типе личности пациенты были распределены на три группы. Группу 1 составили флегматики — 20 человек. Группа 2 включала холериков — 19 лиц. К группе 3 принадлежали 17 человек, определенных как сангвиники.

Гемодинамику исследовали при помощи пульсоксиметра [2], при помощи которого определяли частоту сердечных сокращений (ЧСС), уровень насыщения крови кислородом (SpO_2).

Статистическая обработка выполнена с использованием пакета прикладных программ «Statistica 10.0» (Version 10-Index, лицензия № СТАФ999К347156W, StatSoft Inc., США). Тип распределения количественных признаков определяли с использованием критерия Колмагорова-Смирнова. При распределении признака, отличном от нормального, проводили расчет медианы (Me), нижнего 25 % (LQ) и верхнего 75 % (UQ) квартилей. Сравнительные сопоставления осуществляли на основании критерия Краскела-Уоллиса (H). Результат определяли как статистически значимый при $p < 0,05$.

Результаты. Частота сердечных сокращений составила в группе 1—81,0 (71,0—132,0), в группе 2—85,0 (66,0—144,0), в группе 3—82,5 (74,0—89,0). При сопоставлении полученных показателей групп 1, 2 и 3 по критерию Краскела-Уоллиса для множественных сравнений были выявлены достоверные различия при сравнении групп 1 и 2 — $z_{1-2} = 4,50$ ($H = 5,11$, $p = 0,01$) и групп 2 и 3 — $z_{2-3} = 6,02$ ($H = 8,12$, $p = 0,03$). Сравнение данных групп 1 и 3 достоверных различий не обнаружило $z_{1-3} = 2,62$ ($H = 3,84$, $p = 0,90$). Уровень SpO_2 группы 1 составил 97,0 (95,0—99,0). В группах 2 и 3 показатель равнялся 98,5 (96,0—99,0) и 95,5 (95,0—99,0), соответственно. Сравнительное сопоставление групп 1 и 3 не обнаружили достоверных различий $z_{1-3} = 1,82$ ($H = 7,37$, $p = 0,11$), в то время как сопоставление результатов групп 1 и 2 — $z_{1-2} = 3,96$ ($H = 8,02$, $p = 0,04$) и групп 2 и 3 — $z_{2-3} = 5,97$ ($H = 7,44$, $p = 0,01$), демонстрировали достоверное различие.

Заключение. Полученные результаты свидетельствуют, что тип личности пациента оказывает определенное влияние на его гемодинамику, в процессе проведения местного инъекционного обезболивания, и это следует учитывать при разработке профилактических мероприятий как общих, так и местных осложнений при проведении амбулаторных оперативных вмешательств.

Литература.

1. Вейсгейм, Л. Д. Комплексное купирование болевого синдрома в периоде адаптации после стоматологического лечения / Л. Д. Вейсгейм, С. М. Дубачева, Л. М. Гаврикова // *Международ. журн. прикладных и фундаментальных исследований*. — 2016. — № 4, Ч. 2. — С. 365–367.
2. Волков, И. Ю. Фотоплатизмографическая визуализация гемодинамики и двухмерная оксиметрия / И. Ю. Волков, А. А. Сагайдачный, А. В. Фомин // *Известия Саратовского университета. Новая серия. Серия Физика*. — 2022. — Т. 22, № 1. — С. 15–45. doi: 10.18500/1817-3020-2022-22-1-15-45
3. Коберская, Н. Н. Роль когнитивных и эмоциональных факторов в формировании боли / Н. Н. Коберская, Г. Р. Табеева // *Журн. неврологии и психиатрии им. С. С. Корсакова*. — 2021. — Т. 121, № 11. — С. 111–118. doi: 10.17116/jnevro20211211111111
4. Походенько-Чудакова, И. О. Электрорефлексотерапия в комплексном лечении инфекционно-воспалительных заболеваний челюстно-лицевой области и шеи: монография / И. О. Походенько-Чудакова, А. А. Кабанова. — Витебск: ВГМУ, 2019. — 140 с.
5. Zakrzewska, J. M. History of facial pain diagnosis / J. M. Zakrzewska, T. S. Jensen // *Cephalalgia*. — 2017. — Vol. 37, N 7. — P. 604–608. doi: 10.1177/0333102417691045

6. РОТОВАЯ ЖИДКОСТЬ — ПЕРСПЕКТИВНАЯ БИОЛОГИЧЕСКАЯ СРЕДА ДЛЯ ДИАГНОСТИКИ И ПРОГНОЗИРОВАНИЯ

УДК 618.33-007.12-07: 616.316-008.8]-037

ПРОГНОСТИЧЕСКОЕ ЗНАЧЕНИЕ КРИСТАЛЛОГРАФИЧЕСКОГО МЕТОДА ИССЛЕДОВАНИЯ РОТОВОЙ ЖИДКОСТИ У ДЕТЕЙ С ДИЗОНТОГЕНЕЗОМ

Данилова М. А., Залазаева Е. А., Хузягулов Г. Ф.

*ФГБОУ ВО «Пермский государственный медицинский университет
им. академ. Е. А. Вагнера» Минздрава России, кафедра детской
стоматологии и ортодонтии, г. Пермь, Российская Федерация*

Введение. Диагностика, профилактика и лечение стоматологических заболеваний у детей с дизонтогенезом, в частности, у детей с церебральным параличом является актуальной проблемой, обусловленной сложностью оказания им специализированной помощи из-за тяжести клинических проявлений основного заболевания.

Цель работы — исследование особенности микрокристаллизации ротовой жидкости (РЖ) у детей с дизонтогенезом и их прогностическое значение.

Объекты и методы. Выборка пациентов, вошедших в исследование, представлена 60 детьми-инвалидами с двигательными нарушениями в виде спастических форм церебрального паралича, средний возраст которых составил $8,7 \pm 1,2$ года.

Результаты. Установлена достоверная высокая корреляционная зависимость между значениями индекса интенсивности кариеса зубов и частотой встречаемости I типа микрокристаллизации РЖ у детей с гемипаретической формой церебрального паралича ($r=0,82$, $p<0,001$). Выявлена достоверная средняя корреляционная зависимость между высокой интенсивностью кариеса зубов и частотой встречаемости II типа микрокристаллизации РЖ у пациентов со спастической диплегией средней степени тяжести ($r=0,69$, $p<0,001$). При спастической диплегии тяжелой степени выявлена корреляционная связь между высокими значениями индекса интенсивности кариеса зубов и частотой встречаемости III типа микрокристаллизации РЖ ($r=0,88$, $p<0,001$).

Заключение. Микрокристаллизация РЖ — это чувствительный показатель, который может быть использован при прогнозировании кариозного процесса в детском возрасте.

Ключевые слова: дизонтогенез; кристаллография; детский церебральный паралич; типы микрокристаллизации ротовой жидкости; периоды развития прикуса; степень активности кариеса.

THE PROGNOSTIC VALUE OF THE CRYSTALLOGRAPHIC METHOD OF ORAL FLUID EXAMINATION IN CHILDREN WITH DYSONTOGENESIS

Danilova M. A., Zalazaeva E. A., Khuzyagulov G. F.

Perm State Medical University named by academ. E. A. Vagner, Department of Pediatric Dentistry and Orthodontics, Perm, Russian Federation

Introduction. Diagnosis, prevention and treatment of dental diseases in children with dysontogenesis, in particular, in children with cerebral palsy, is an urgent problem due to the difficulty of providing them with specialized care due to the severity of the clinical manifestations of the underlying disease.

Aim. To study the features of microcrystallization of oral fluid (OF) in children with dysontogenesis and their prognostic value. Objects and methods. The sample of patients included in the study was represented by 60 disabled children with motor disorders in the form of spastic forms of cerebral palsy, whose average age was 8.7 ± 1.2 years.

Results. A significant high correlation was established between the values of the intensity index of dental caries and the frequency of occurrence of type I microcrystallization of OF in children with hemiparetic cerebral palsy ($r = 0.82$, $p < 0.001$). A significant average correlation was found between the high intensity of dental caries and the incidence of type II microcrystallization of OF in patients with moderate spastic diplegia ($r = 0.69$, $p < 0.001$). In severe spastic diplegia, a correlation was found between high values of the dental caries intensity index and the incidence of type III microcrystallization of ($r = 0.88$, $p < 0.001$).

Conclusion. Microcrystallization of is a sensitive indicator of oral fluid, which can be used in predicting the carious process in childhood.

Keywords: dysontogenesis; crystallography; spastic forms of cerebral paralysis; types of microcrystallization of oral fluid; the periods of dentition; a degree of activity of caries.

Введение. Исследования большинства отечественных и зарубежных авторов показывают, что сочетанное воздействие эндогенных и экзогенных факторов риска на организм ребенка в антенатальный и ранний постнатальный периоды развития, способствуя изменению нормального хода морфофункционального нейроонтогенеза, приводит к нарушению структур органов и их систем. При этом грубые отклонения от нормального хода онтогенеза влекут за собой в дальнейшем развитие тяжелых форм соматических заболеваний, врожденных пороков развития челюстно-лицевой области (ЧЛО).

Из общего числа детей с дизонтогенезом, лидирующее место занимают лица с заболеваниями нервной системы. У них главной причиной инвалидизации на протяжении многих лет остается детский церебральный паралич (ДЦП), который проявляется сложными двигательными, нейропсихологическими, речевыми, соматическими и другими нарушениями.

ДЦП является одной из актуальных медикосоциальных проблем, что определяется его распространенностью (3–5 на 1000 новорожденных) и инвалидизацией пациентов с раннего возраста. В последние годы не отмечается снижения заболеваемости церебральным параличом, поэтому медицинским аспектам реабилитации детей с такой патологией, как правило, отводится приоритетное место [1, 2]. Растущая тенденция гуманизации медицины во всех развитых странах мира привела к повышению внимания к вопросам реабилитации детей с ограниченными возможностями здоровья.

В клинической медицине широко применяются кристаллографические методы исследования различных биологических субстратов. Перспективность использования этих методов определяется их высокой информативностью, поскольку характер кристаллизации вполне достоверно отражает особенности развития и течения патологических процессов, протекающих в организме, что дает возможность проведения быстрой и ранней диагностики заболевания.

Диагностика, профилактика и лечение стоматологических заболеваний у детей с ДЦП является актуальной проблемой, обусловленной сложностью оказания им специализированной помощи из-за тяжести клинических проявлений основного заболевания. Поэтому активная разработка и внедрение в практику неинвазивных методов диагностики в настоящее время определяется стремлением получить диагностическую информацию о важнейших функциях организма «бескровным» путем и по возможности без нарушения естественных барьеров.

Важно, что исследование особенностей микрокристаллизации (МК) РЖ у детей с ДЦП, как одного из дополнительных неинвазивных методов ранней диагностики кариеса зубов, несмотря на достигнутые успехи в области клинической кристаллографии, требует согласованного понимания физико-химических механизмов, определяющих процессы структурообразования данной биологической среды и патогенеза заболеваний твердых тканей зубов у данной группы пациентов [3].

Цель работы — исследовать особенности микрокристаллизации РЖ у детей с дизонтогенезом и их прогностическое значение.

Объекты и методы. Проведено открытое контролируемое проспективное клиническое исследование. Структуру и методологию научного исследования основывали на принципах доказательной медицины, соблюдая правила качественной клинической практики.

Выборка пациентов, вошедших в исследование, представлена 60 детьми-инвалидами с двигательными нарушениями в виде спастических форм церебрального паралича, из которых 20 пациентов с гемипаретической формой (право- и левосторонней) составили I группу, 20 пациентов со спастической диплегией средней степени тяжести — II, 20 пациентов со спастической диплегией тяжелой степени — III. Средний возраст обследуемых составил $8,7 \pm 1,2$ года. Все дети — с установленным диагнозом и оформленной инвалидностью.

Полное стоматологическое обследование проводили с использованием самых доступных и информативных методов в стоматологии. Помимо собственно клинических методов обследования использовалась индексная оценка состояния органов и тканей полости рта [4]. Активность кариозного процесса оценивалась в соответствии с классификацией Т. Ф. Виноградовой (1972), МК РЖ исследовали по методике, предложенной П. А. Леусом (1977), помимо этого тип МК РЖ определялся по методике О. Ю. Пузикова (1999), учитывающей не только типы кристаллизации, но и их подтипы. Оценка производили в баллах, начиная с пяти, характерных для I типа микрокристаллизации и заканчивая 0 баллом, характерным для III типа МК РЖ, последнего подтипа с полным отсутствием кристаллов в поле зрения.

Результаты. Данные о кристаллообразующем потенциале РЖ, полученные в трех группах, показывали, что самый высокий уровень кристаллообразования — 5 баллов (I тип) наблюдали у 26,7 % (16) человек. При этом по всему полю препарата морфологическая структура кристаллов имела заверченный характер с четко выраженным рисунком в центре и по периферии. Центральная зона капли РЖ характеризу-

валась равномерным, взаимосвязанным, строго упорядоченным распределением кристаллических структур. Крупные кристаллопризматические структуры древовидной формы были взаимосвязаны между собой. От центрально расположенных основных кристаллов отходили первичные, вторичные, третичные лучи. Кристаллическая решетка тонкая. Органическое вещество располагалось в небольшом количестве по периферии.

Средние показатели кристаллизации РЖ — 3–4 балла (II тип) определяли у 23,3% (14) человек. По всей площади капли просматривались отдельные кристаллопризматические структуры древовидной формы, часть кристаллов не была взаимосвязана между собой, кристаллы — более размыты, кристаллическая решетка менее выражена. Число дочерних ответвлений уменьшилось, при этом отростки стали короче. По периферии располагалось умеренное количество органических включений. Уменьшение числа структур в капле и их размытость является косвенным признаком уменьшения степени вязкости РЖ.

В то же время низкий кристаллообразующий потенциал РЖ — 0–2 балла (III тип) был выявлен у 50,0% (30) человек. Определялась деструкция кристаллических структур. Отмечали присутствие отдельных кристаллов в виде прута или веточки по всему полю, или по всей площади капли просматривалось большое число изометрически расположенных кристаллических структур различной формы, в незначительной части препаратов констатировали полное отсутствие кристаллов.

Кроме того, установлена взаимосвязь между формой ДЦП и типом МК РЖ, которая внутри групп складывалась следующим образом: низкий уровень кристаллообразования (III тип МК РЖ) значительно преобладал у пациентов с тяжелым исходом (спастической диплегией тяжелой степени) и встречался у всех детей данной группы, II тип МК РЖ преобладал у обследуемых со спастической диплегией средней степени тяжести и отмечался у 40,0% (8) детей, высокие долевые позиции I типа МК РЖ были выявлены у 70,0% (14) детей с гемипаретической формой церебрального паралича.

По результатам проведенного исследования у детей со спастическими формами церебрального паралича было установлено раннее поражение кариесом временных и постоянных зубов. Распространенность кариеса зубов в I группе составила 80,0%, интенсивность кариеса зубов — $2,1 \pm 0,48$, во II группе — 90,0% и $4,8 \pm 0,49$, в III группе — 100,0% и $7,2 \pm 0,58$, соответственно. Высокие показатели распространенности

и интенсивности кариеса зубов обследуемых детей указывают на то, что данная популяция является группой высокого риска и требует серьезных подходов к оздоровлению и санации полости рта.

Установлена достоверная высокая корреляционная зависимость между значениями индекса интенсивности кариеса зубов и частотой встречаемости I типа МК РЖ в I группе наблюдения ($r=0,82, p<0,001$). Выявлена достоверная средняя корреляционная зависимость между высокой интенсивностью кариеса зубов и частотой встречаемости II типа МК РЖ во II группе ($r=0,69, p<0,001$). В III группе выявлена корреляционная связь между высокими значениями индекса интенсивности кариеса зубов и частотой встречаемости III типа МК РЖ ($r=0,88, p<0,001$).

Заключение. Кристаллографический метод исследования позволяет объективно и достоверно планировать профилактические мероприятия кариеса зубов у детей с дизонтогенезом на примере церебрального паралича в зависимости от тяжести основного заболевания и типа микрокристаллизации РЖ.

Ротовая жидкость является достоверным маркером при выборе общих и местных методов профилактики кариеса зубов, а возникающие при дизонтогенезе, в частности, при ДЦП, сдвиги в биологических жидкостях приводят к гомеостатическим изменениям в полости рта на молекулярном уровне, что дает возможность проведения быстрой и ранней диагностики стоматологической патологии.

Доступность, оперативность, техническая простота проведения лабораторного метода определения типа микрокристаллизации РЖ свидетельствуют о перспективности применения данного диагностического экспресс теста в клинической практике детского стоматолога в рамках расширения новых, информативных, неинвазивных, доступных и безопасных методов, направленных на индивидуализацию лечебно-профилактических программ детскому населению с дизонтогенезом.

Неинвазивность, информативность, клинико-диагностическая значимость исследования РЖ методом дегидратации может быть использована в стоматологической практике в качестве диагностического критерия и скринингового метода экспресс-диагностики минерализующей функции биологических сред организма пациентов, а также комплексной оценки эффективности проводимых лечебно-профилактических стоматологических мероприятий у детей с дизонтогенезом.

Литература.

1. Бадалян, Л. О. Детские церебральные параличи / Л. О. Бадалян, Л. Т. Журба, О. В. Тимонина. — Киев : Здоровье, 2008. — 327 с.
2. Балаева, Л. С. Совершенствование медико-социальной экспертизы и реабилитационных мероприятий в домах ребенка / Л. С. Балаева, Е. Б. Лаврентьева, Н. М. Карахан // Вопросы практической педиатрии. — 2009. — Т. 4, № 2. — С. 72–76.
3. Данилова, М. А. Особенности микрокристаллизации слюны и течения кариеса у детей со спастическими формами детского церебрального паралича / М. А. Данилова, Г. Е. Кирко, Е. А. Залазаева // Стоматология детского возраста и профилактика. — 2012. — Т. 42, № 3. — С. 52–56.
4. Данилова, М. А. Особенности миофункциональных нарушений челюстно-лицевой области при церебральном параличе и методы их коррекции / М. А. Данилова, Е. А. Залазаева // Стоматология детского возраста и профилактика. — 2021. — Т. 79, № 3. — С. 163–168.

УДК 616.311-006.04: 616.316-008.8-07

ОПРЕДЕЛЕНИЕ МАЛИГНИЗАЦИИ ПРЕДРАКОВЫХ ПОРАЖЕНИЙ СЛИЗИСТОЙ ОБОЛОЧКИ ПОЛОСТИ РТА ПРИ ПОМОЩИ ПОКАЗАТЕЛЯ МИКРОКРИСТАЛЛИЗАЦИИ РОТОВОЙ ЖИДКОСТИ

Лебедева В. В.

*УО «Белорусский государственный медицинский университет», кафедра
хирургической стоматологии, г. Минск, Республика Беларусь*

Введение. Неоплазии слизистой оболочки полости рта (СОПР) продолжают оставаться одними из наиболее часто констатируемых злокачественных поражений головы и шеи. При этом микрокристаллизация представляет собой один из информативных показателей ротовой жидкости (РЖ), в том числе и при злокачественных новообразованиях челюстно-лицевой области и шеи.

Цель работы — осуществить сравнительную оценку показателя микрокристаллизации (ПМК) ротовой жидкости у пациентов с предраковыми поражениями слизистой оболочки полости рта и лиц с верифицированными злокачественными неоплазиями СОПР и определить возможность использования ПМК для выявления малигнизации.

Объекты и методы. В исследовании участвовали 48 человек 18–45 лет, которые были разделены на три группы. Группа 1—18 пациентов со злокачественным образованием СОПР. Группа 2—20 человек с предраковым поражением СОПР. Группа 3—10 практически здоровых лиц (контрольная). ПМК РЖ определяли способом И. О. Походенько-Чудаковой и соавт., (2011). Полученный материал обрабатывали статистически.

Результаты. Показатели групп 1 и 2 при влиянии критерия Краскела-Уоллиса ($H = 11,1$, $p = 0,001$) демонстрировали достоверное различие с группой контроля ($z_{1-3} = 2,99$, $p = 0,000$) и ($z_{2-3} = 2,89$, $p = 0,001$), соответственно. Кроме того, имело место достоверное различие при сравнении по критерию Краскела-Уоллиса результатов групп 1 и 2 ($z_{1-2} = 2,76$, $p = 0,02$).

Заключение. Изложенное свидетельствует о возможности применения ПМК РЖ как дополнительного диагностического теста для выявления малигнизации у пациентов с предраковыми поражениями СОПР.

Ключевые слова: слизистая оболочка; полость рта; злокачественные неоплазии; показатель микрокристаллизации; ротовая жидкость.

DETERMINATION OF MALIGNANCY OF PRECANCEROUS LESIONS OF THE ORAL MUCOSA USING THE MICROCRYSTALLIZATION INDEX OF ORAL FLUID

Lebedeva V. V.

*Belarusian State Medical University, Department of Oral Surgery,
Minsk, Republic of Belarus*

Introduction. Neoplasia of the oral mucosa (OM) continues to be one of the most frequently diagnosed malignant lesions of the head and neck. At the same time, microcrystallization is one of the informative indicators of oral fluid (OF), including in malignant neoplasms of the maxillofacial region and neck.

The aim of the work is to carry out a comparative assessment of the microcrystallization index (IMC) of oral fluid in patients with precancerous lesions of the oral mucosa and persons with verified malignant neoplasia of the OM and to determine the possibility of using IMC to detect malignancy.

Objects and methods. The study involved 48 people aged 18–45 years, who were divided into three groups. Group 1—18 patients with malignant formation of the OM. Group 2—20 people with precancerous lesion of the OM. Group 3—10 practically healthy individuals (control group). OF IMC was determined by the method of I. O. Pohodenko-Chudakova et al., (2011). The obtained material was processed statistically.

Results. The indicators of groups 1 and 2 under the influence of the Kraskel-Wallis criterion ($H = 11.1$, $p = 0.001$) showed a significant difference with the control group ($z_{1-3} = 2.99$, $p = 0.000$) and ($z_{2-3} = 2.89$, $p = 0.001$), respectively. In addition, there was a significant difference when comparing the results of groups 1 and 2 according to the Kraskel-Wallis criterion ($z_{1-2} = 2.76$, $p = 0.02$).

Conclusion. The above indicates the possibility of using IMC OF as an additional diagnostic test to detect malignancy in patients with precancerous lesions of the OM.

Keywords: mucous membrane; oral cavity; malignant neoplasia; index of microcrystallization; oral fluid.

Введение. Опухоли челюстно-лицевой области и шеи объединяют разнообразную по локализации и патогистологическим характеристикам группу новообразований, которую отличают общие особенности клинического течения: быстрый рост; раннее метастазирование; высокий риск развития локальных регионарных рецидивов; возникновение новых опухолей [4]. Неоплазии слизистой оболочки полости рта

(СОПР) продолжают оставаться одними из наиболее часто констатируемых злокачественных поражений головы и шеи.

В тоже время доказано, что диагностика соматических заболеваний, в том числе и злокачественных новообразований по показателям ротовой жидкости (РЖ) относится к одним из приоритетных направлений научных исследований в медицине [5]. При этом микрокристаллизация представляет собой один из информативных показателей РЖ, в том числе и при злокачественных новообразованиях челюстно-лицевой области и шеи [2].

Однако на текущий момент в специальной литературе нет сведений о возможности использовать показатель микрокристаллизации РЖ для определения малигнизации предраковых поражений СОПР.

Цель работы — осуществить сравнительную оценку показателя микрокристаллизации (ПМК) ротовой жидкости у пациентов с предраковыми поражениями слизистой оболочки полости рта и лиц с верифицированными злокачественными неоплазиями СОПР и определить возможность использования ПМК для выявления малигнизации.

Объекты и методы. В исследовании участвовали 48 человек в возрасте от 18 до 45 лет (27 мужчин и 21 женщина), которые были разделены на 3 группы. Группу 1 составили 18 пациентов со злокачественным образованием СОПР. Группа 2 включала 20 человек с предраковым поражением СОПР. Группа 3 состояла из 10 практически здоровых лиц и служила контрольной.

ПМК ротовой жидкости определяли способом И. О. Походенько-Чудаковой и соавт., (2011) [3]. В исследовании была учтена возможность циркадных изменений показателя [1], в связи с чем забор и анализ осуществляли 4 раза в сутки (каждые 6 часов).

Полученный материал подвергали статистической обработке с использованием пакета прикладных программ «Statistica 10.0».

Результаты. ПМК группы 1 составил 3,0 (2,8–3,0). Показатель группы 2 равнялся 2,7 (2,5–2,8). Уровень ПМК практически здоровых лиц был 1,6 (1,4–2,1), что согласуется с сообщениями А. В. Сурина, И. О. Походенько-Чудаковой, (2018) и Н. В. Гейц (2022). Результаты групп 1 и 2 при влиянии критерия Краскела-Уоллиса ($H=11,1$, $p=0,001$) демонстрировали достоверное различие с группой контроля ($z_{1-3}=2,99$, $p=0,000$) и ($z_{2-3}=2,89$, $p=0,001$), соответственно. Кроме того, имело место достоверное различие при сравнении по критерию Краскела-Уоллиса результатов групп 1 и 2 ($z_{1-2}=2,76$, $p=0,02$).

Обращает на себя внимание тот факт, что при исследовании с учетом суточных ритмов ПМК достоверных различий в вариациях уровня ПМК у пациентов группы 3 не выявлено.

Заключение. Результаты исследований свидетельствуют о возможности применения ПМК в качестве дополнительного диагностического теста для выявления малигнизации у пациентов с предраковыми поражениями СОПР.

Литература.

1. Мандров, С. И. Суточные ритмы макро- и микроэлементов слюны у детей с рецидивирующими респираторными заболеваниями / С. И. Мандров, Л. А. Жданова, А. В. Шишова // Микроэлементы в медицине. — 2021. — Т. 22, № 3. — С. 34–40. doi: 10.19112/2413-6174-2021-22-3-34-40

2. Особенности кристаллизации слюны у больных с местнораспространенным раком слизистой полости рта как критерий эффективности противоопухолевой терапии, модифицированной ультразвуком / А. И. Шихлярова [и др.] // Международный журнал прикладных и фундаментальных исследований. — 2016. — № 5–4. — С. 584–588

3. Походенько-Чудакова, И. О. Способ оценки эффективности проведенного лечебного мероприятия при гнойно-воспалительном заболевании челюстно-лицевой области / И. О. Походенько-Чудакова, Ю. М. Казакова, Н. Д. Походенько // Афіцыйны бюлетэнь. Вынаходства, карысныя мадэлі, прамысловыя ўзоры. — 2011. — Т. 80, № 3. — С. 137

4. Эпидемиологический анализ злокачественных новообразований гортани в Беларуси за 2000–2019 гг / И. Д. Шляга [и др.] // Проблемы здоровья и экологии. — 2021. — Т. 18, № 4. — С. 83–92. doi: 10.51523/2708-6011.2021-18-4-11

5. Biochemical markers of saliva in lung cancer: diagnostic and prognostic perspectives / L. V. Bel'skaya [et al.] // Diagnostics. — 2020. — Vol. 10. — P. 186. doi: 10.3390/diagnostics10040186

УДК [616.314+616.716.8]-002: 616.316-008.8-07

РЕЗУЛЬТАТЫ ИССЛЕДОВАНИЯ ФИЗИЧЕСКИХ ПАРАМЕТРОВ РОТОВОЙ ЖИДКОСТИ ПРИ ИНФЕКЦИОННО- ВОСПАЛИТЕЛЬНЫХ ПРОЦЕССАХ ЗУБОЧЕЛЮСТНОЙ СИСТЕМЫ

Максимович Е. В.¹, Саид Омар Абдулрахман Саид¹,
Гульченко О. Л.², Куценко М. М.³, Рутковская И. Л.⁴

¹УО «Белорусский государственный медицинский университет»,
кафедра хирургической стоматологии;

²УЗ «39-я городская клиническая поликлиника», г. Минска,
стоматологическое отделение;

³УЗ «5-я городская клиническая поликлиника», г. Минска,
стоматологическое отделение;

⁴УЗ «31-я городская поликлиника»,
г. Минска, 2-ое стоматологическое отделение,
г. Минск, Республика Беларусь

Введение. Исследование физических, химических, биологических параметров ротовой жидкости (РЖ) остается самым доступным неинвазивным методом при обследовании стоматологических пациентов.

Цель работы — исследовать физические параметры РЖ у пациентов с инфекционно-воспалительными процессами зубочелюстной системы.

Объекты и методы. Определяли показатели микрокристаллизации, рН, вязкости РЖ трех групп пациентов. Группа 1 (контрольная) включала 54 здоровых индивидуума; группа 2 — 54 пациента с хроническим апикальным периодонтитом в стадии обострения, группа 3 — 54 пациента с острым гнойным одонтогенным периоститом челюсти.

Результаты. Показатель микрокристаллизации у лиц группы 1 составил 2,0 (1,5–2,5), группы 2 — 3,0 (2,5–3,0), группы 3 — 2,5 (2,0–3,0). Показатель вязкости у лиц группы 1 был 1,8 (1,2–2,2), группы 2 — 2,0 (1,7–2,5), группы 3 — 2,2 (1,8–2,8). Показатель рН РЖ в группе 1 составил 6,4 (6,0–7,0), группе 2 — 5,9 (5,2–6,2), группе 3 — 5,6 (4,6–6,2).

Заключение. При исследовании физических параметров РЖ у пациентов с инфекционно-воспалительными процессами зубочелюстной системы: хроническим апикальным периодонтитом в стадии обострения (группа 2) и острым гнойным одонтогенным периоститом челюсти (группа 3) определено, что у пациентов группы 2 наибольший

средний показатель микрокристаллизации — 3,0 (2,5–3,0), в группе 3 — наибольший показатель вязкости РЖ 2,2 (1,8–2,8) и наименьший pH РЖ 5,6 (4,6–6,2). Полученные результаты могут быть использованы в комплексной диагностике инфекционно-воспалительных процессов полости рта.

Ключевые слова: физические параметры ротовой жидкости; вирусная инфекция; бактериальная инфекция.

RESULTS OF STUDYING PHYSICAL PARAMETERS OF ORAL FLUID DURING INFECTIOUS INFLAMMATORY PROCESSES OF THE DENTAL SYSTEM

Maksimovich E. V.¹, Said Omar Abdulrahman Said¹, Gulchenko O. L.²,
Kutsenko M. M.³, Rutkovskaya I. L.⁴

¹*Belarusian State Medical University, Department of Oral Surgery;*

²*39th City Clinical Outpatient Clinic, Department of Dental;*

³*5th City Clinical Outpatient Clinic, Department of Dental;*

⁴*1st City Outpatient Clinic, 2nd Department of Dental,
Minsk, Republic of Belarus*

Introduction. The study of physical, chemical, and biological parameters of oral fluid (OF) remains the most accessible non-invasive method for examining dental patients.

The aim of the trials is to study the physical parameters of OF in patients with infectious inflammatory processes of the dental system.

Objects and methods. The indicators of microcrystallization, pH, viscosity of the OF of three groups of patients were determined. Group 1 (control) included 54 healthy individuals; group 2—54 patients with chronic apical periodontitis in the stage of inflammation, group 3 — 54 patients with acute purulent odontogenic periostitis of the jaws.

Results. The microcrystallization index in individuals of the group 1 was 2.0 (1.5–2.5), group 2 — 3.0 (2.5–3.0), group 3 — 2.5 (2.0–3.0). The viscosity index in persons of group 1 was 1.8 (1.2–2.2), group 2 — 2.0 (1.7–2.5), group 3 — 2.2 (1.8–2.8). The OF pH in group 1 was 6.41 (6.0–7.0), group 2 — 5.9 (5.2–6.2), group 3 — 5.6 (4.6–6.2).

Conclusion. Studying the physical parameters of OF in patients with infectious inflammatory processes of the dental system: chronic apical periodontitis in the acute stage (group 2), acute purulent odontogenic periostitis of the jaws (group 3), it was determined that patients in group 2

had the highest average microcrystallization index — 3.0 (2.5–3.0), in group 3 — the highest viscosity index of the gaseous fluid is 2.2 (1.8–2.8) and the lowest pH of the gaseous fluid is 5.6 (4.6–6.2). The obtained results can be used in the complex diagnosis of infectious inflammatory processes in the oral cavity.

Keywords: physical parameters of oral fluid; viral infection; bacterial infection.

Введение. Ротовая жидкость (РЖ) является биологической средой организма, которая в полной мере отражает процессы, протекающие в нем, и является маркером гомеостаза, что позволяет ее широко использовать в лабораторной диагностике, дополняя или заменяя классические исследования. К тому же РЖ обладает простотой забора проб, возможностью повторного взятия материала для исследования, доступностью получения, безопасного для здоровья пациента и медперсонала, не требуя дополнительной квалификации последнего.

В состав РЖ входят белки, ферменты, гормоны, липиды, углеводы и минеральные компоненты из слюнных желез, сыворотки крови и тканей полости рта. Известно, что в 1 мм³ РЖ содержится около 2000–4000 лейкоцитов и около 4000 живых микроорганизмов, а высокая буферная емкость естественной биологической среды полости рта — фактор, повышающий устойчивость зубов к кариесу. При этом установлено, что при приеме в течение длительного времени углеводистой пищи буферная емкость РЖ снижается, а при приеме высокобелковой пищи — повышается. К буферным системам, участвующим в регуляции кислотно-основного равновесия, относят бикарбонатный (80%), фосфатный и белковый буферы.

Исследование физических, химических, биологических параметров РЖ остается самым доступным неинвазивным методом при обследовании стоматологических пациентов [1, 2].

Цель работы — исследовать физические параметры РЖ у пациентов с инфекционно-воспалительными процессами зубочелюстной системы.

Объекты и методы. Исследования проводили на клинических базах кафедры хирургической стоматологии учреждения образования «Белорусский государственный медицинский университет» в учреждении здравоохранения (УЗ) «39-я городская поликлиника» г. Минска, в УЗ «5-я городская клиническая поликлиника» г. Минска, в УЗ «31-я городская клиническая поликлиника» г. Минска, 2-ом стоматологическом отделении. В исследовании участвовали 162 пациента, разделенных на три группы следующим образом.

Группа 1 (контрольная) включала 54 здоровых индивидуума, средний возраст которых составил 23,0 (19,0–35,0) лет, не имевших соматических и стоматологических заболеваний. Группу 2 составили 54 индивидуума, средний возраст — 47,0 (21,0–77,0) лет с диагнозом хронический апикальный периодонтит в стадии обострения. Группа 3 включала 54 пациента, средний возраст которых составил 48,0 (19,0–81,0) лет, обратившихся к стоматологу-хирургу в связи с развитием острого гнойного одонтогенного периостита челюстей.

У лиц групп 2 и 3 забор ротовой жидкости осуществляли до проведения оперативных вмешательств. Показатель микрокристаллизации РЖ определяли способом И. О. Походенько-Чудаковой и соавт. (2011) [2, 4]. Приготовленные препараты высушивали при комнатной температуре, после чего исследовали в световом микроскопе с увеличением $\times 10$. При оценке результатов каждый из образцов делили при помощи карандаша по стеклу или маркера на 4 квадранта, в каждом из которых устанавливали тип микрокристаллизации. Затем подсчитывали число квадрантов с первым типом микрокристаллизации NI, число квадрантов со вторым типом микрокристаллизации NII, число квадрантов с третьим типом микрокристаллизации NIII и вычисляли показатель микрокристаллизации.

Определения величины рН осуществляли потенциометрическим методом с использованием рН-метра.

Определение вязкости РЖ выполняли следующим способом: на фильтровальную бумагу, помещенную в рамку типа палец, наносили с одинаковой высоты от поверхности фильтровальной бумаги ротовую жидкость и дистиллированную воду в объеме 1 капли, измерение проводили через одну минуту после нанесения, высчитывали диаметры растекшихся капель с использованием формулы $KBC = DV/DC$, где KBC — вязкость ротовой жидкости, отн. ед., DV — средний диаметр пятна растекшейся капли воды, мм, DC — средний диаметр пятна растекшейся капли РЖ, мм [3].

Полученные данные подвергали статистической обработке с помощью пакета прикладных таблиц «Statistica 10.0» и «Excel». Вычисляли медиану (Me), нижний 25-й (LQ) и верхний 75-й квартили (UQ).

Результаты. При анализе показателей микрокристаллизации определено, что у лиц группы 1 он составил 2,0 (1,5–2,5), в группе 2 — 3,0 (2,5–3,0), в группе 3 — 2,5 (2,0–3,0). Соответственно наибольший средний показатель микрокристаллизации РЖ определен у пациентов с хроническим апикальным периодонтитом в стадии обострения.

Первый тип микрокристаллизации представляет собой удлиненные кристаллы призматической формы, в основном с радиальной ориентацией. Второй тип — изометрически расположенные кристаллы без четкой ориентации. Третий тип — разрозненные мелкие единичные кристаллы, не имеющие ориентации.

При сравнении показателей вязкости у лиц исследуемых групп определено: в группе 1 вязкость составила 1,8 (1,2–2,2), в группе 2 — 2,0 (1,7–2,5), в группе 3 — 2,2 (1,8–2,8). Наибольшая вязкость РЖ выявлена у пациентов с острым одонтогенным периоститом челюстей.

При исследовании рН РЖ в группе 1 этот показатель составил 6,41 (6,0–7,0), в группе 2 — 5,9 (5,2–6,2), в группе 3 — 5,6 (4,6–6,2).

рН ротовой жидкости является одним из важнейших показателей гомеостаза органов полости рта и макроорганизма в целом, который в норме варьирует в интервале 6,4–7,4, являясь слабощелочным [5]. В группах 2 и 3 рН ротовой жидкости смещен в кислую сторону, что соответствует воспалению, однако достоверных различий показателей рН РЖ в группах 2 и 3 не выявил.

Заключение. При исследовании физических параметров РЖ у пациентов с инфекционно-воспалительными процессами зубочелюстной системы: хроническим апикальным периодонтитом в стадии обострения (группа 2) и острым гнойным одонтогенным периоститом челюстей (группа 3) определено, что у пациентов группы 2 наибольший средний показатель микрокристаллизации — 3,0 (2,5–3,0), в группе 3 — наибольший показатель вязкости РЖ 2,2 (1,8–2,8) и наименьший рН РЖ 5,6 (4,6–6,2). Полученные результаты могут быть использованы в комплексной диагностике инфекционно-воспалительных процессов полости рта.

Литература.

1. Карабаев М. Морфологические показатели микрокристаллов дегидратированной слюны как индикатор донозологического уровня здоровья / М. Карабаев, М. Т. Ботиров, Н. М. Гасанова // Евразийский Союз Ученых (ЕСУ). — 2020. — № 8 (77). — С. 44–50. doi: 10.31618/ESU.2413-9335.2020.1.77.963
2. Клиническое руководство: диагностика, прогнозирование и лечение тяжелых осложнений инфекционно-воспалительных процессов челюстно-лицевой области и шеи : монография / И. О. Походенько-Чудакова [и др.]; под ред. И. О. Походенько-Чудаковой. — Минск : Изд. центр БГУ, 2016. — 398 с.
3. Патент РФ № RU 2726920 С1, 16.07.2020. Способ определения вязкости ротовой жидкости / Л. А. Николаева [и др.] // Бюл. патент. ведомства Российской Федерации — 2020. — № 20.

4. Походенько-Чудакова И. О. Сравнительное сопоставление микрокристаллизации биологических сред у пациентов с хроническим одонтогенным синуситом верхнечелюстной пазухи / И. О. Походенько-Чудакова, А. В. Сурин // *Новости хирургии.* — 2013. — Т. 21, № 3. — С. 79–83. doi: 10.18484/2305-0047.2013.3.79

5. Походенько-Чудакова, И. О. Исследование водородного показателя (рН) полости рта и ротовой жидкости в норме и при стоматологических заболеваниях / И. О. Походенько-Чудакова, Я. О. Кузнецов, Али Тергам Абдуламир Али // *Современная стоматология.* — 2021. — № 4. — С. 22–24.

УДК 616.314-089: 616.71-007.234

МАРКЕРЫ МЕТАБОЛИЗМА КОСТНОЙ ТКАНИ ПРИ ОПЕРАЦИИ СЛОЖНОГО УДАЛЕНИЯ ЗУБА

Рослик Е. А.¹, Кабанова С. А.²

*Учреждение образования «Витебский государственный ордена Дружбы
народов медицинский университет»,¹кафедра челюстно-лицевой хирургии
и хирургической стоматологии с курсом ФПК
и ПК;²кафедра стоматологии детского возраста и ортодонтии
с курсом ФПК и ПК, г. Витебск, Республика Беларусь*

Введение. Операция удаления зуба входит в число наиболее часто проводимых манипуляций в стоматологической хирургической практике. Сложность проведения операции варьирует, а сама процедура может занимать от нескольких минут до нескольких часов. В связи с этим возрастает важность как совершенствования подходов к диагностике и лечению, так и к профилактике осложнений после удаления.

Цель работы — исследовать маркеры метаболизма костной ткани при выполнении операции сложного удаления зуба.

Объекты и методы. В исследование было включено 24 пациента с верифицированным диагнозом «ретенция», «дистопия» третьего моляра. Исследованы уровень содержания остеокальцина, пролактина и уровень активности щелочной фосфатазы (ЩФ) в сыворотке крови и ротовой жидкости.

Результаты. Уровень остеокальцина в сыворотке крови до удаления зуба составила 0,07 (0,02–0,2) нг/мл, что было статистически значимо выше, чем в сыворотке крови после операции удаления зуба — 0,06 (0,03–0,1) нг/мл, $p=0,03$. Уровень пролактина также, как и показатель остеокальцина, снижался в сыворотке крови: до удаления — 2,07 (1,8–3,4) нг/мл, после удаления — 1,85 (1,4–2,5) нг/мл ($p>0,05$). Уровень активности ЩФ в сыворотке крови у пациентов исследуемой группы до удаления составлял 43,8 (38,1–52,8) ед/л. После удаления зуба данный показатель повышался до 49,6 (41,6–51,3) ед/л, однако не имел статистически значимых отличий ($p>0,05$). В ротовой жидкости уровень активности ЩФ значимо возрастал после удаления зуба с 7,7 (5,8–15) ед/л до 17,5 (14,4–24,6) ед/л, $p=0,03$.

Заключение. Необходим дальнейший анализ маркеров метаболизма костной ткани при операции удаления зуба, в том числе на разных этапах послеоперационного периода.

Ключевые слова: сложное удаление зуба; остеокальцин; пролактин; щелочная фосфатаза.

BONE TURNOVER MARKERS AND SURGICAL TOOTH EXTRACTION

Roslik E. A.¹, Kabanova S. A.²

Vitebsk State Medical University,¹Department of Maxillofacial Surgery and Oral Surgery with the Course of the Faculty of Advanced Training and Staff Retraining;²Department of Pediatric Dentistry and Orthodontics with a course of the Faculty of Advanced Training and Staff Retraining, Vitebsk, Republic of Belarus

Introduction. The operation of tooth extraction is one of the most frequently performed manipulations in dental surgical practice. The complexity of the operation varies, and the procedure itself can take from several minutes to several hours. In this regard, the importance of both improving approaches to diagnosis and treatment and preventing complications after removal increases.

Purpose of the study: to study markers of bone tissue metabolism during tooth extraction surgery.

Objects and methods. The study included 24 patients with a verified diagnosis of retention or dystopia of the third molar. The content of osteocalcin, prolactin and alkaline phosphatase (ALP) in blood serum and oral fluid was studied.

Results. The concentration of osteocalcin in the blood serum before tooth extraction was 0.07 (0.02–0.2) ng/ml, which was a characteristic feature higher than in the blood serum after tooth extraction — 0.06 (0.03–0.01) ng/ml, $p = 0.03$. The level of prolactin, as well as the concentration of osteocalcin, decreased in the blood serum: before removal — 2.07 (1.8–3.4) ng/ml, after removal — 1.85 (1.4–2.5) ng/ml ($p > 0.05$). The concentration of alkaline phosphatase in the blood serum in patients in the maintenance group before acid removal was 43.8 (38.1–52.8) units /L. Moreover, after tooth extraction, this indicator increased to 49.6 (41.6–51.3) units/l, but did not have statistically significant differences ($p > 0.05$). At the same time, the ALP characteristic in the oral fluid increased after tooth extraction from 7.7 (5.8–15) units /L to 17.5 (14.4–24.6) units /L, $p = 0.03$.

Conclusion. Further study of microwave bone tissue markers during tooth extraction surgery, including at different stages of the postoperative period, is necessary.

Keywords: surgical tooth extraction; osteocalcin; prolactin; alkaline phosphatase.

Введение. Операция удаления зуба входит в число наиболее часто проводимых манипуляций в стоматологической хирургической практике. Сложность ее выполнения варьирует, а сама процедура может занимать от нескольких минут до нескольких часов. В связи с этим возрастает важность как совершенствования подходов к диагностике и лечению, так и к профилактике осложнений после удаления. Маркеры метаболизма костной ткани отражают процессы остеодеструкции и остеосинтеза после травматического повреждения, причиной которого является операция удаления зуба.

Остеокальцин — чувствительный маркер метаболизма костной ткани. Уровень его содержания в крови отражает метаболическую активность остеобластов костной ткани, поскольку изменяется в результате нового синтеза, а не освобождения при резорбции кости. В то же время предполагается участие остеокальцина и в регуляции процесса резорбции, при высоких уровнях этого белка обычно высока и резорбция костной ткани [2, 3]. В диагностике нарушений костного обмена остеокальцин используют как показатель костеобразования и уровня костного метаболизма в целом, а также как возможный прогностический индикатор при мониторинге заболеваний костной ткани.

Пролактин регулирует водно-солевой обмен, задерживая выделение воды и натрия почками, стимулирует всасывание кальция. В целом пролактин активирует анаболические процессы в организме. Пролактин оказывает также модулирующее воздействие на иммунную систему [5].

Уровень активности щелочной фосфатазы (ЩФ) трактуется как показатель формирования костной ткани. Остеобласты содержат много ЩФ, однако этот фермент обнаружен также в печени, тонком кишечнике. Поэтому уровень активности фермента, определяемый в крови, является суммой уровней активности изоферментов из указанных источников. Заслуживает внимания определение уровня активности ЩФ в ротовой жидкости, как отражение процессов остеорепарации костей челюстно-лицевой области, что особенно актуально для стоматологии [1].

Цель работы — исследовать маркеры метаболизма костной ткани при выполнении операции сложного удаления зуба.

Объекты и методы. Исследование выполняли на базе стоматологического гнойного отделения учреждения здравоохранения «Витебская областная клиническая больница». В исследование были включены па-

циенты с верифицированным диагнозом: ретенция, дистопия третьего моляра.

Определение исходного состояния пациента проводили в соответствии с клиническим протоколом Республики Беларусь. В исследование было включено 24 пациента. В качестве маркеров метаболизма костной ткани анализировали уровень содержания остеокальцина, уровень содержания пролактина и уровень активности ЩФ в сыворотке крови и ротовой жидкости с помощью иммуноферментного анализа и стандартных биохимических исследований.

Для определения биохимических показателей кровь забирали натощак при помощи пункции из локтевой вены дважды: при первом обращении пациента в стационар (проба 1) и после операции удаления зуба (проба 2). РЖ забирали в стерильные пробирки: 1 проба — в день госпитализации перед удалением зуба, 2 проба — на следующие сутки после операции.

Полученные данные подвергали статистической обработке с помощью пакета прикладных таблиц «Statistica» (Version 10-Index, лицензия № СТАФ999К347156W, StatSoft Inc, США) и «Excel». Перед использованием методов описательной статистики определяли тип распределения количественных признаков с использованием критерия Колмогорова-Смирнова. При распределении признака, отличном от нормального, вычисляли медиану (Me), нижний 25-й (LQ) и верхний 75-й квартили (UQ). Для оценки статистической значимости между несвязанными группами применялся критерий Манна-Уитни (U). Критический уровень значимости p при проверке статистических гипотез принимали равным 0,05 [4].

Результаты. Результаты выполненного исследования маркеров минерализации и деминерализации костной ткани представлены в таблице 1.

Уровень содержания остеокальцина в сыворотке крови до удаления зуба составила 0,07 (0,02–0,2) нг/мл, что было статистически значимо выше, чем в сыворотке крови после операции удаления зуба — 0,06 (0,03–0,1) нг/мл, $p=0,03$. Данное снижение может указывать на уменьшение метаболической активности остеобластов костной ткани.

Уровень содержания пролактина также, как и показатель остеокальцина, снижался в сыворотке крови, однако отличия не были статистически значимы ($p>0,05$): до удаления — 2,07 (1,8–3,4) нг/мл, после удаления — 1,85 (1,4–2,5) нг/мл. Снижение уровня содержания

**Таблица 1 — Результаты исследования маркеров минерализации
и деминерализации костной ткани.**

Период забора жидкостных сред для исследования	Остеокальцин, нг/мл Me (LQ-UQ)	p	Пролактин, нг/мл Me (LQ-UQ)	p	ЩФ, ед/л Me (LQ-UQ)	p
До удаления зуба (сыворотка)	0,07 (0,02–0,2)	0,03	2,07 (1,8–3,4)	>0,05	43,8 (38,1–52,8)	>0,05
После удаления зуба (сыворотка)	0,06 (0,03–0,1)		1,85 (1,4–2,5)		49,6 (41,6–51,3)	
До удаления зуба (РЖ)	–	–	–	–	7,7 (5,8–15)	0,03
После удаления зуба (РЖ)	–	–	–	–	17,5 (14,4–24,6)	

пролактина можно объяснить тем, что процессы формирования кости преобладают над процессами резорбции.

Уровень активности ЩФ в сыворотке крови у пациентов исследуемой группы до удаления составил 43,8 (38,1–52,8) ед/л. При этом после удаления зуба данный показатель повышался до 49,6 (41,6–51,3) ед/л, однако не имел статистически значимых отличий ($p > 0,05$). При этом в ротовой жидкости уровень активности ЩФ статистически значимо повышалась после удаления зуба с 7,7 (5,8–15) ед/л до 17,5 (14,4–24,6) ед/л, $p = 0,03$. Данные изменения могут быть объяснены регенерацией костной ткани и выходом в ротовую жидкость данного фермента из клеток соединительной ткани и клеток, участвующих в поддержании структуры остеокластов и остеобластов. Увеличение уровня активности ЩФ свидетельствует о воспалительном процессе.

Заключение. Операция удаления зуба приводила к снижению показателей маркеров метаболизма костной ткани в сыворотки крови — остеокальцина и пролактина. Уровень активности ЩФ в ротовой жидкости и сыворотки крови после удаления зуба повышается. Необходимо дальнейшее исследование маркеров метаболизма костной ткани при операции удаления зуба, в том числе на разных этапах послеоперационного периода.

Литература:

1. Желнин, Е. В. Динамика активности кислой и щелочной фосфатаз в ротовой жидкости при амбулаторных хирургических вмешательствах по поводу одонтогенных воспалительных заболеваний челюсти и затрудненном прорезывании зубов мудрости / Е. В. Желнин // Успехи современного естествознания. — 2015. — № 1. — С. 561–564.
2. Каргина, И. Г. Роль кальцитонина и остеокальцина в развитии рахита у детей / И. Г. Каргина // Актуальные вопросы первичной медико-санитарной помощи детям и подросткам: сб. материалов науч.-практ. конф. с международ. участ. (30 марта 2018 г.). — Чита: Изд-во Читинской ГМА, 2018. — С. 56–57.
3. Маслацов, Н. А. Биохимические маркеры кальцификации атеросклеротических бляшек / Н. А. Маслацов, Ю. И. Рагино // Атеросклероз. — 2020. — Т. 15, № 4. — С. 78–84. doi: 10.15372/ATER20190408
4. Петри, А. Наглядная медицинская статистика : учеб. пособие : пер. с англ. / А. Петри, К. Сэбин; под ред. В. П. Леонова. — М. : ГЭОТАР-Медиа, 2015. — 216 с.
5. Романцова, Т. И. Репродукция и энергетический баланс: интегративная роль пролактина / Т. И. Романцова // Ожирение и метаболизм. — 2014. — № 1. — С. 5–18. doi: 10.14341/OMET201415-18

7. ПРОГНОЗИРОВАНИЕ РАЗВИТИЯ И ТЕЧЕНИЯ ХИРУРГИЧЕСКОЙ ПАТОЛОГИИ ЧЕЛЮСТНО-ЛИЦЕВОЙ ОБЛАСТИ И ШЕИ

УДК 616.314-089.87-073.756.8

ПРОГНОЗИРОВАНИЕ ТЯЖЕСТИ УДАЛЕНИЯ ЗУБОВ НА ОСНОВЕ ДАННЫХ КЛКТ

Лущик М. Д., Лецко Е. А.

*УО «Белорусский государственный медицинский университет», кафедра
хирургической стоматологии, г. Минск, Республика Беларусь*

Введение. С развитием методов лучевой диагностики и становлением конусно-лучевой компьютерной томографии (КЛКТ) доступной для пациентов врач стоматолог-хирург стал обладать большими возможностями для анализа рентгенологических данных о челюстях пациента для прогнозирования тяжести предстоящей операции удаления зуба.

Цель работы — прогнозировать тяжесть операции удаления зубов с помощью анализа данных конусно-лучевой компьютерной томографии о структуре, плотности и толщине кости в исследуемых областях челюстей.

Объекты и методы. Измерение и анализ конусно-лучевых компьютерных томограмм 84 пациентов обоих полов и разных возрастных групп с помощью встроенных инструментов программного обеспечения «Galileos Viewer» и 10 пациентов с помощью программного обеспечения «Planmeca Romexis Viewer».

Результаты. С помощью данных конусно-лучевых компьютерных томограмм можно в полной мере провести сравнительный анализ структуры, плотности и толщины костной ткани в области планируемого оперативного вмешательства и спрогнозировать его тяжесть.

Заключение. Используя КЛКТ, возможно максимально точно провести лучевую диагностику и получить возможность для более точного планирования оперативного вмешательства и прогнозировать течение заболевания в послеоперационном периоде.

Ключевые слова: КЛКТ; плотность костной ткани; толщина вестибулярной кости; планирование операции.

PREDICTION OF THE SEVERITY OF TOOTH EXTRACTION BASED ON CBCT DATA

Luschik M. D., Letsko E. A.

*Belarusian State Medical University, Department of Oral Surgery,
Minsk, Republic of Belarus*

Introduction. With the development of X-ray diagnostic methods and the becoming of cone beam computed tomography (CBCT) available to patients, a dental surgeon has become more capable of analyzing X-ray data about the patient's jaws and predicting the severity of the upcoming tooth extraction operation.

The purpose of the work is to predict the severity of tooth extraction surgery by analyzing cone beam computed tomography data on the structure, density and thickness of the bone in the studied areas of the jaws.

Objects and methods. Measurement and analysis of cone beam computed tomograms of 84 patients of both sexes and different age groups using the built-in tools of the "Galileos Viewer" software and 10 patients using the "Planmeca Romexis Viewer" software.

Results. Using data from cone beam computed tomograms, it is possible to fully conduct a comparative analysis of the structure, density and thickness of bone tissue in the area of the planned surgical intervention and predict its severity.

Conclusion. Using CBCT, we perform radiographic diagnostics as accurately as possible; we get the opportunity for more accurate intervention planning; We can much more accurately predict the course of the disease, as well as the postoperative period.

Keywords: CBCT; bone density; vestibular bone thickness; planning the operation.

Введение. С развитием методов лучевой диагностики и становлением конусно-лучевой компьютерной томографии (КЛКТ) доступной для пациентов врач стоматолог-хирург стал обладать большими возможностями для анализа рентгенологических данных о челюстях пациента для прогнозирования тяжести предстоящей операции удаления зуба [1, 2].

За последние годы КЛКТ вытеснила стандартные методы двухмерного лучевого исследования [3, 4]. Существует множество вариантов программного обеспечения КЛКТ с различным набором срезов, функций, но во всех вариантах имеется ряд стандартных дополнительных инструментов для повышения качества диагностики, напри-

мер, набор для линейных измерений во всех вариациях, специальный инструмент для измерения сравнительной плотности костной ткани и т. д. [5]. Умение правильно использовать данные инструменты значительно повышает качество диагностики, планирования и прогнозирования различных оперативных вмешательств.

Цель работы — прогнозировать тяжесть операции удаления зубов с помощью анализа данных конусно-лучевой компьютерной томографии о структуре, плотности и толщине кости в исследуемых областях челюстей.

Объекты и методы. Измерение и анализ конусно-лучевых компьютерных томограмм 84 пациентов обоих полов и разных возрастных групп с помощью встроенных инструментов программного обеспечения «Galileos Viewer» и 10 пациентов с помощью программного обеспечения «Planmeca Romexis Viewer». На снимках измеряли плотность костной ткани в области нижней трети выбранных корней зубов и минимальную толщину кости от нижней трети корня до вестибулярной стороны. Измерения проводили с помощью встроенных инструментов программы. Было выбрано 8 зубов правой стороны: 1.8, 1.6, 1.3, 1.2, 4.1, 4.3, 4.6, 4.8. У двухкорневых зубов был выбран медиальный корень, у трехкорневых — медиально-щечный.

Результаты. Полученные в результате измерений данные регистрировали и обрабатывали с помощью пакета прикладных программ Statistica 10.0. Определяли среднее значение плотности кости у нижней трети корней выбранных зубов и минимальную толщину кости от нижней трети корней зубов до вестибулярной стенки, затем проводили сравнение значений по принадлежности к полу и по возрасту. В результате наблюдали, что: самая тонкая кость у верхнего клыка, но она довольно плотная, самая рыхлая кость у третьих моляров, но она и самая толстая; у женщин плотность кости нижней трети корня выше, чем у мужчин, но толщина вестибулярной кости меньше; плотность костной ткани увеличивается с возрастом, а толщина вестибулярной кости уменьшается.

Так как были использованы два вида программных обеспечения с разной шкалой плотности, сравнивали кривые средних показателей плотности у разных групп зубов, что не выявило значительных расхождений между программными обеспечениями.

Для преобразования полученных данных толщины и плотности кости в предполагаемую единицу сложности удаления перемножили данные показатели и получили график с кривой сложности удаления.

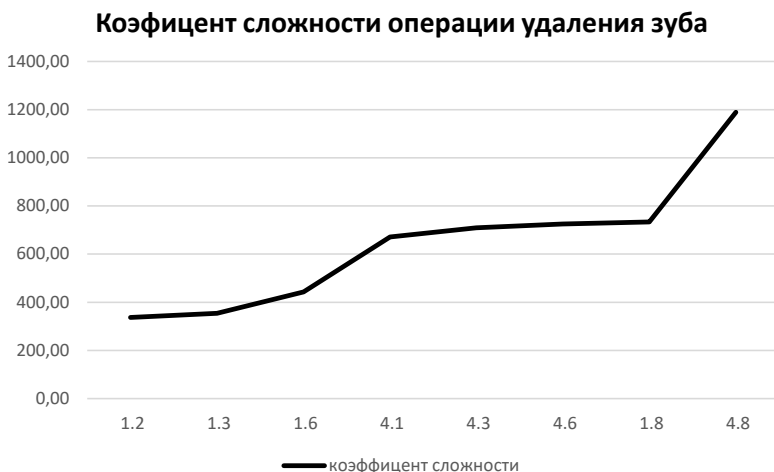


Рисунок 1 — Сравнение относительных величин прогнозирования сложности удаления зуба.

График (рисунок 1) подтверждает общеизвестные положения о сложности удаления различных групп зубов, однако нужно помнить, что это усредненные показатели. На практике, рассматривая каждый зуб в отдельности, может сложиться ситуация, что в связи с анатомическими особенностями пациента верхний однокорневой зуб будет удаляться сложнее, чем нижний многокорневой зуб. И именно от таких ситуаций нас может подстраховать более глубокий анализ данных КЛКТ.

Заключение. Врачам-стоматологам следует обращать внимание на современные способы лучевого обследования пациентов. Используя данные КЛКТ в полном объеме возможно: максимально точно проводить лучевую диагностику; получать возможность для более точного планирования вмешательства; гораздо точнее можем спрогнозировать течение заболевания в послеоперационном периоде.

Избранная тема довольно обширна, данная область стоматологии в настоящее время активно развивается. Следует помнить, что толщина и плотность костной ткани — это только два показателя из множества, которые определяют сложность предстоящей операции, что дает обширный простор для дальнейшего анализа КЛКТ с целью построения относительно точной схемы определения условного коэффициен-

та сложности операции удаления зуба. Наличие большого множества вариаций программного обеспечения КЛКТ, а также ряда других, не затронутых в данном исследовании, дополнительных инструментов, замеров, которые можно провести для увеличения точности планирования вмешательства, позволяет в дальнейшем развивать эту тему во всех направлениях.

Литература.

1. Лучевая диагностика в стоматологии : национальное руководство / Т. Ю. Алексахина [и др.]; под ред. А. Ю. Васильева, С. К. Тернового. — М. : ГЭОТАР-Медиа, 2010. — 288 с.
2. Применение конусно-лучевой компьютерной томографии в стоматологии : учеб.-метод. пособие / Н. А. Саврасова, [и др.] // . — Минск : БГМУ, 2016. — 44 с.
3. Ружило-Калиновская И. Трехмерная томография в стоматологической практике / И. Ружило-Калиновская, Т. К. Ружило. — Львов : ГалДент, 2012. — 584 с.
4. Чибисова М. А. Цифровая объемная томография (3D GALILEOS/GALAXIS, «SIRONA») — стандарт качества диагностики и лечения в стоматологии, челюстно-лицевой хирургии и оториноларингологии / М. А. Чибисова, А. А. Зубарева. — СПб.: ООО «МЕДИ изд-во», 2010. — 128 с.
5. Ярулина, З. И. Особенности лучевой анатомии зубов по данным конусно-лучевой компьютерной томографии : обзор / З. И. Ярулина // X-ray Art. — 2012. — Т. 1, № 1. — С. 8–15.

УДК 616.71-089.844: 616.31-036

ПЕРСОНАЛИЗАЦИЯ ОЦЕНКИ РИСКА И ПРОГНОЗИРОВАНИЕ ИСХОДОВ КОСТНОПЛАСТИЧЕСКИХ ОПЕРАЦИЙ В ПОЛОСТИ РТА

Полуян П. В., Сипкин А. М., Лапшин В. П., Титова Н. В.,
Клеструп Д. В., Степанюк А. В.

*ГБУЗ МО «Московский областной научно-исследовательский
клинический институт им. М. Ф. Владимирского», кафедра челюстно-
лицевой хирургии и госпитальной хирургической стоматологии,
г. Москва, Российская Федерация*

Цель исследования — персонализация оценки риска при выборе методики костной пластики, для чего оценивались результаты различных оперативных вмешательств, выявлены факторы риска и разработан прогностическая математическая модель.

Объекты и методы. Проведена оценка результатов костнопластических операций у пациентов с отсутствием зубов и значительной атрофией костной ткани челюстей. При анализе результатов (осложнений и исходов) костнопластических операций в исследуемых группах оценивали: пол и возраст; объем замещения; локализация и конфигурация восстанавливаемого дефекта/атрофии.

Результаты. Статистический анализ исходов операций показал значимые различия между методиками костной пластики. Лучшие результаты у исследуемых пациентов показали операции открытого синус-лифтинга (наивысший балл в 43,3%) и локальной костной модификации (81,1%), в то время как 28,8% операций направленной костной регенерации и 52,4% операций трансплантации костного блока продемонстрировали неудовлетворительный исход в отдаленные сроки. Выявлено, что число имеющихся костных стенок является значимым фактором в исходе операции. Для прогнозирования риска осложнений и негативных исходов проведено построение математической модели логистической регрессии по методу отбора предикторов «пошагово назад», что позволило создать итоговое персонализированное уравнение расчета коэффициента степени риска.

Заключение. Исходя из полученных данных, основными факторами (биологическими показателями), определяющими особенности течения, результаты и прогноз костнопластических операций являются число имеющихся стенок костного, объем замещения, возраст и локализация дефекта/атрофии.

Ключевые слова: атрофия альвеолярного гребня; костная пластика; осложнения; исходы операции; математическая модель расчета риска костной пластики; коэффициент риска.

PERSONALIZING OF RISK ASSESSMENT AND PREDICTION OF OSTEOPLASTY'S OUTCOMES IN ORAL SURGERY

**Poluyan P. V., Sipkin A. M., Lapshin V. P., Titova N. V.,
Klestrup D. V., Stepanyuk A. V.**

*Moscow Regional Research Clinical Institute named by M. F. Vladimirsky,
Department of Maxillofacial Surgery and Hospital Oral Surgery,
Moscow, Russian Federation*

The aim of the study was to personalize the risk assessment for choosing an osteoplastic technique, for which the results of various surgery were evaluated, risk factors were identified and a predictive mathematical model was developed.

Objects and methods. The results of osteoplastic surgery were evaluated in patients with missing teeth and bone atrophy of the jaws. When analyzing the results (complications and outcomes) of this surgery in the study groups, the following were evaluated: age and gender; volume of replacement; localization and configuration of the defect/atrophy being reconstructed.

Results. Statistical analysis of surgical outcomes showed significant differences between bone grafting techniques. The best results were shown by open sinus-lifting (the highest score was 43.3 %) and local bone modification (81.1 %), while 28.8 % of guided bone regeneration and 52.4 % of bone block transplantation demonstrated an unsatisfactory long-term outcomes. It was revealed that the number of available bone walls is a significant factor in the surgery outcome. To predict the risk of complications and negative outcomes, a logistic regression mathematical model was built using the method of selecting predictors "step by step backwards", which allowed us to create a final personalized equation for calculating the risk coefficient.

Conclusion. Based on the data obtained, the main factors (biological indicators) determining the features of the course, results and prognosis of osteoplasty are the number of existing bone walls, the volume of replacement, age and localization of the defect/atrophy.

Keywords: alveolar ridge atrophy; bone grafting; complications; surgery outcomes; mathematical model for osteoplasty risk; risk coefficient.

Введение. Описано множество методик увеличения объема костной ткани челюстей [3, 4]. С этой целью в практике дентальной имплантации широко используются различные остеопластические и барьерные материалы [1]. Основной проблемой для всех видов костной пластики при имплантологическом лечении является значительное число осложнений и неудачные исходы этих операций. По различным данным, неудовлетворительные результаты и осложнения встречаются с частотой 23–93 %, что заставляет задуматься о смене тактики лечения и целесообразности некоторых из этих хирургических вмешательств [2, 5]. Факторы, влияющие на результат костной пластики, анализировали многие авторы, однако до сих пор ученые не пришли к единому мнению относительно тех из них, которые являются ключевыми для оценки риска и прогнозирования исходов операций.

Цель исследования — персонализация тактики выбора методики хирургической помощи пациентам с отсутствием зубов и значительным дефицитом костной ткани различного возраста, с помощью расчета риска осложнений и неудачных исходов костной пластики в полости рта.

Объекты и методы. На базе отделения хирургической стоматологии ГАУЗ МО «Московская областная стоматологическая поликлиника» (ГАУЗ МО МОСП) и отделения челюстно-лицевой хирургии ГБУЗ МО «Московский областной научно-исследовательский клинический институт им. М. Ф. Владимирского» (ГБУЗ МО МОНИКИ им. М. Ф. Владимирского) с 2017 по 2021 годы проведена оценка результатов лечения 281 пациента с отсутствием зубов и значительной атрофией костной ткани челюстей различными методиками. Проанализированы результаты 281 костнопластической операции у 107 мужчин (38 %) и 174 женщин (62 %) в возрасте 23–74 лет с диагнозами (МКБ-10): K00.00 Частичная адентия; K00.01 Полная адентия; K08.1 потеря зубов вследствие несчастного случая, удаления зубов или локализованного пародонтита; K06.84 Атрофия гребня частичная.

При проведении лучевого и клинического исследований через 6, 12, 24 месяцев после операции, оценивали объем и состояние костной ткани в области проведенной костной пластики для анализа результатов (осложнений и исходов) и оценки эффективности применения различных методик. Все проведенные костнопластические операции были распределены в 4 группы в зависимости от вида: направленная костная регенерация (НКР); трансплантация костного блока (ТКБ); открытый синус-лифтинг (ОСЛ); остеотомические методики локаль-

ной костной модификации (ЛКМ). В исследование включали только пациентов с отсутствием значимой сопутствующей патологии, использовали многофакторный статистический анализ.

В исследуемых группах оценивали: пол и возраст пациентов (в годах); объем замещения (используемого костнопластического материала в миллилитрах); число имеющихся костных стенок (от 1 до 5) восстанавливаемого дефекта/атрофии, используя предлагаемую геометрическую модель «Куб»; наличие и степень выраженности осложнений по 3-бальной шкале (легкие-1, значимые-2, критические-3); исходы (результаты) костнопластических операций (по 4-бальной шкале в диапазоне от «Плохой» до «Хороший»).

Осложнения костнопластических операций относили к группам: условно легких (незначительный отек/гематома; подкожная гематома; временная парестезия) — 1 балл; значимых (послеоперационное воспаление; значительный отек/гематома; стойкая парестезия) — 2 балла; критических (гнойное послеоперационное воспаление; расхождение краев раны; обнажение, смещение, подвижность, инфицирование и/или нагноение трансплантата, смоделированного костного объема, мембраны) — 3 балла.

Критерием оценки исхода результата костной пластики явилось формирование нового объема и/или формы кости (костного регенерата), достаточного для установки дентальных имплантатов.

К негативным (неприемлемым) исходам костнопластических операций относили плохой (1 балл) и неудовлетворительный (2 балла) результаты; к позитивным (приемлемым) исходам относили удовлетворительный (3 балла) и хороший (4 балла) результаты.

Статистический анализ проводили в программе R Studio с помощью языка R версии 4.1.2. Нормальность распределения количественных переменных оценивали с помощью критерия Шапиро-Уилка. Так как распределение большинства количественных переменных отличалось от нормального, в ходе анализа были применены непараметрические статистические методы. В качестве описательных статистических методик рассчитывали медианы и квартили. Сравнение количественных переменных в двух группах проводили с помощью критерия Манна-Уитни, сравнение в трех и более группах — с помощью критерия Краскела-Уоллиса с апостериорными сравнениями с помощью критерия Данна.

Для качественных переменных рассчитывали относительные и абсолютные частоты. Сравнение качественных переменных проводи-

ли с помощью критерия Хи-квадрат Пирсона или точного критерия Фишера в ситуациях, когда минимальное значение частоты в таблице ожидаемых частот было меньше или равно 5. При множественных сравнениях применяли поправку Хольма-Бонферрони. Для прогнозирования развития осложнений проводили построение модели логистической регрессии с отбором предикторов по методу «пошагово назад». Ошибка первого рода (α) была установлена на уровне 0,05. Нулевые гипотезы отвергали при значении $p < 0,05$.

После оценки результатов и проведения корреляционно-регрессионного статистического анализа была разработана математическая модель расчета коэффициента степени риска для прогнозирования исходов костнопластических операций.

Результаты. Незначительные осложнения (1 балл) в виде отека, гематомы имели место во всех группах, при этом осложнения, относимые к группе значимых (2 балла), были отмечены примерно в половине наблюдений во всех группах, кроме операций ЛКМ (53,6% — ОСЛ, 51,5% — НКР, 47,6% — ТКБ). Критические осложнения (3 балла) наиболее часто констатировали при операциях НКР (34,8%) и ТКБ (38,1%), в то время как при вмешательствах ОСЛ они присутствовали в 3,6% и в 2,7% при ЛКМ ($p < 0,05$). Пациенты, у которых выполняли операции ЛКМ в 55,5% не имели осложнений, а те из них, которые развивались, относились к незначительным в 86,3%. Парные сравнения в группах показали, что объем замещения при незначительной выраженности осложнений (условно «легких») отличался от значимых (средней) и критических, при этом средняя степень выраженности не показала значимых отличий в частоте от тяжелой ($p = 0,102$). Анализ объема замещения показал, что больший объем замещения чаще приводил к осложнениям, прямо коррелирующим с их выраженностью.

Клинический анализ говорит о возможной связи плохого исхода с наблюдавшимися при этом послеоперационными осложнениями. Статистический анализ исходов операций показал значимые различия между методиками костной пластики.

Положительный результат (3,4 балла) операций составил при ТКБ 9,5%, НКР — 13,6%, ОСЛ — 90,0%, ЛКМ — 98,2%; в то время как отрицательный результат (1,2 балла) при проведении операций НКР наблюдался в 86,4%, ТКБ — в 90,5%, ОСЛ — в 10,0%, ЛКМ — в 1,8%.

Лучшие результаты у исследуемых пациентов показали операции ОСЛ (наивысший балл в 43,3%) и ЛКМ (81,1%), в то время как 28,8%

операций НКР и 52,4% ТКБ продемонстрировали неудовлетворительный результат в отдаленные сроки (таблица 1).

Таблица 1 — Сравнение исследуемых групп по исходам и осложнениям.

Показатели		Вид операции				Значение, p	Попарные сравнения
		ЛКМ	ОСЛ	НКР	ТКБ		
Наличие осложнений	Нет, n (%)	91 (55,5%)	2 (6,7%)	0 (0%)	0 (0%)	<0,001 ^a	1–2: <0,001 1–3: <0,001 1–4: <0,001 2–3: 0,355 2–4: 0,635 3–4: <0,001
	Есть, n (%)	73 (44,5%)	28 (93,3%)	66 (100%)	21 (100%)		
Выраженность осложнений	1, n (%)	63 (86,3%)	12 (42,9%)	9 (13,6%)	3 (14,3%)	<0,001 ^b	1–2: <0,001 1–3: <0,001 1–4: <0,001 2–3: <0,001 2–4: 0,007 3–4: 0,941
	2, n (%)	8 (11%)	15 (53,6%)	34 (51,5%)	10 (47,6%)		
	3, n (%)	2 (2,7%)	1 (3,6%)	23 (34,8%)	8 (38,1%)		
Исход (балл)	1, n (%)	1 (0,6%)	1 (3,3%)	19 (28,8%)	11 (52,4%)	<0,001 ^b	1–2: <0,001 1–3: <0,001 1–4: <0,001 2–3: <0,001 2–4: <0,001 3–4: 0,247
	2, n (%)	2 (1,2%)	2 (6,7%)	38 (57,6%)	8 (38,1%)		
	3, n (%)	28 (17,1%)	14 (46,7%)	7 (10,6%)	2 (9,5%)		
	4, n (%)	133 (81,1%)	13 (43,3%)	2 (3%)	0 (0%)		
Результат	положительный, n (%)	161 (98,2%)	27 (90%)	9 (13,6%)	2 (9,5%)	<0,001 ^a	1–2: 0,143 1–3: <0,001 1–4: <0,001 2–3: <0,001 2–4: <0,001 3–4: 0,907
	отрицательный, n (%)	3 (1,8%)	3 (10%)	57 (86,4%)	19 (90,5%)		

Примечание: а – Критерий Хи-квадрат Пирсона; b – Точный критерий Фишера.

В результате многофакторного анализа было выявлено, что число имеющихся костных стенок является значимым фактором в исходе

операции. Негативные исходы выявлялись чаще при операциях НКР и ТКБ, что исходя из геометрической оценки конфигурации, соответствовало меньшему числу имеющихся костных стенок. На исход также оказывали влияние объем, локализация дефекта/атрофии и возраст пациента, поскольку при статистическом анализе была выявлена ассоциация перечисленных выше факторов с наличием послеоперационных осложнений и исходом.

Для прогнозирования риска осложнений и негативных исходов было проведено построение математической модели логистической регрессии по методу отбора предикторов (шансов) «пошагово назад», что позволило создать итоговое персонализированное уравнение расчета коэффициента степени риска (P), которое имеет вид:

где: P — коэффициент степени риска; может принимать значения от 0 до 1 (0–100%); e — Экспонента — число Эйлера (показательная функция), постоянная величина равная 2,718; z — линейное уравнение — показатель принимающий персонализированное значение, для вычисления которого необходимо ввести значение числа костных стенок (от 1 до 5), возраст пациента (в годах), объем предполагаемого замещения (в миллилитрах) и локализации, где нижняя челюсть принимает значение «1» и верхняя челюсть значение «0» исходя из формулы:

На основе данного уравнения, с использованием предлагаемой геометрической модели оценки конфигурации атрофии/дефекта «Куб», может быть рассчитан риск неудачных исходов костнопластических операций (коэффициента степени риска — P), соответствующий: до 0,2 — низкому; 0,2–0,4 — умеренному; более 0,4 — риску высокой степени.

При высокой ($\geq 0,4$) и средней (0,2–0,4) степени риска необходимо использовать остеотомические методики локальной костной модификации; при низком риске ($\leq 0,2$) возможно применение аугментационных методик.

Заключение. Исходя из полученных данных, основными факторами (биологическими показателями), определяющими особенности течения, результаты и прогноз костнопластических операций являются число имеющихся костных стенок, объем замещения, возраст и локализация дефекта/атрофии. Это следует учитывать для выбора персонализированной тактики лечения при подготовке к дентальной имплантации для ортопедической реабилитации пациентов с адентией. Прогнозирование исхода и персонализированная оценка степени риска костнопластической операции заключается в анализе этих фак-

торов и может быть рассчитана при помощи предлагаемой математической модели.

Литература.

1. Амхадова, М. А. Применение субпериостальных имплантатов для реабилитации пациентов со значительной атрофией костной ткани челюстей / М. А. Амхадова // *Стоматология*. — 2004. — Т. 83, № 3. — С. 72–74.
2. Полуян, П. В. Костная пластика в полости рта: исходы, осложнения, факторы успеха и классификация рисков / П. В. Полуян, А. М. Сипкин, Т. Н. Модина // *Клиническая стоматология*. — 2022. — Т. 25, № 1. — С. 54–61. doi: 10.37988/1811-153X_2022_1_54
3. Смбатян, Б. С. О клиническом применении нового метода восстановления костной ткани в дентальной имплантологии. Метод Фуада Кьюри / Б. С. Смбатян, Д. В. Гольдштейн, А. В. Волков // *Клиническая стоматология*. — 2010. — Т. 56, № 4. — С. 38–45.
4. Harris, D. Advanced surgical procedures : bone augmentation / D. Harris // *Dent Update*. — 1997. — Vol. 24, N 8. — P. 332–337.
5. Herford, A. S. Complications in bone grafting / A. S. Herford, J. S. Dean // *Oral Maxillofac. Surg. Clin. North Am.* — 2011. — Vol. 23, N 3. — P. 433–442. doi: 10.1016/j.coms.2011.04.004

8. ВОПРОСЫ ОНКОЛОГИИ ЧЕЛЮСТНО-ЛИЦЕВОЙ ОБЛАСТИ И ШЕИ

УДК 617.51/.53-006.6-07-039.57: 005.216.1

ЭФФЕКТИВНОСТЬ РАННЕГО ВЫЯВЛЕНИЯ ЗЛОКАЧЕСТВЕННЫХ НОВООБРАЗОВАНИЙ ГОЛОВЫ И ШЕИ СПЕЦИАЛИСТАМИ АМБУЛАТОРНО-ПОЛИКЛИНИЧЕСКОГО ЗВЕНА

Колядич Ж. В.¹, Семенов А. В.², Писарик В. М.², Орлова М. Г.²

¹ГУ «Республиканский научно-практический центр онкологии и медицинской радиологии им. Н. Н. Александрова», лаборатория онкопатологии головы и шеи с группой онкопатологии центральной нервной системы; ²ГУ «Республиканский научно-практический центр медицинских технологий, информатизации, управления и экономики здравоохранения», лаборатория организационных технологий здравоохранения, г. Минск, Республика Беларусь

Введение. В реальной клинической практике имеют место низкая эффективность диагностики предраковых заболеваний и злокачественных новообразований (ЗНО) головы и шеи, отсутствие или нерациональность терапии, особенно на амбулаторно-поликлиническом этапе, что приводит к малигнизации и росту числа ЗНО.

Цель работы — определить эффективность выявления предраковых заболеваний и злокачественных новообразований головы и шеи специалистами амбулаторно-поликлинического звена.

Объекты и методы. Отчеты организаций здравоохранения за период апрель 2022 — апрель 2023 г. по приказу Министерства здравоохранения Республики Беларусь № 572 от 28.04.2022.

Результаты. Согласно приказу № 572 на амбулаторно-поликлинические организации возложена основная нагрузка по оказанию помощи пациентам с предраковыми заболеваниями, ведущая роль отведена команде врача общей практики. Из 109862 фактов впервые выявленных предопухолевых заболеваний головы и шеи было выполнено биопсий только 7146, а под медицинское наблюдение было взято 9746 пациентов. Обнаруженное несоответствие указывает на то, что диагноз предопухолевого заболевания ставится без морфологической верификации. Аналогичная ситуация установлена во всех регионах

Республики Беларусь. Устранение такого несоответствия позволит повысить эффективность выявления ЗНО.

Заключение. Строгое выполнение приказа № 572 с комплексным обследованием и лечением, взятие под медицинское наблюдение и активное информирование пациентов с предопухолевыми заболеваниями головы и шеи является существенным потенциалом для повышения эффективности выявления и лечения ЗНО головы и шеи.

Ключевые слова: злокачественные новообразования головы и шеи; раннее выявление; эффективность; амбулаторно-поликлинические организации; предопухолевые заболевания.

THE POTENTIAL TO INCREASE THE EFFECTIVENESS OF EARLY DETECTION OF MALIGNANT NEOPLASMS OF THE HEAD AND NECK

Kaliadzich Z. V.¹, Semenov A. V.², Pisaryk V. M.², Arlova M. G.²

*¹Republican Scientific and Practical Center of Oncology
and Medical Radiology named by N. N. Alexandrov, Laboratory
of Oncopathology of the Head and Neck with the Group of Oncopathology
of the Central Nervous System;²Republican Scientific and Practical Center for
Medical Technologies, Informatization, Management and Health Economics,
Laboratory of Organizational Health Technologies,
Minsk, Republic of Belarus*

Introduction. In real clinical practice, there is a low effectiveness of the diagnosis of precancerous diseases and malignant neoplasms (MN) of the head and neck, the absence or irrationality of therapy, especially at the outpatient stage, which leads to malignancy and an increase in the number of MN.

Aim. To determine the effectiveness of the detection of precancerous diseases and malignant neoplasms of the head and neck by specialists of the outpatient clinic.

Objects and methods. Reports of healthcare organizations for the period April 2022 — April 2023 by order of the Ministry of Health of the Republic of Belarus No. 572 dated 04/28/2022.

Results. According to Order No. 572, outpatient clinics are assigned the main burden of providing care to patients with precancerous diseases. Out of 109,862 cases of newly diagnosed precancerous diseases of the head and neck, only 7146 biopsies were performed, and 9746 patients were taken under medical supervision. The discovered discrepancy indicates that the diagnosis

of precancerous disease is made without morphological verification. A similar situation has been established in all regions of the Republic of Belarus. The elimination of such a discrepancy will improve the effectiveness of the detection of MN of the head and neck.

Conclusion. Strict compliance with Order No. 572 with comprehensive examination and treatment, taking under medical supervision and actively informing patients with precancerous diseases of the head and neck is a significant potential for improving the effectiveness of the detection and treatment of MN of the head and neck.

Keywords: malignant neoplasms of the head and neck; early detection; effectiveness; outpatient clinics; precancerous diseases.

Введение. На современном этапе борьба со злокачественными новообразованиями (ЗНО) является государственной, медицинской и социально-экономической проблемой, что обусловлено высоким уровнем инвалидизации населения, смертности и финансового ущерба от бремени онкологических заболеваний [2, 3]. Учитывая тот факт, что многие ЗНО развиваются из соответствующих предраковых заболеваний [1], общим системным фактором, влияющим на уровень заболеваемости и смертности населения от ЗНО головы и шеи, служит качество и результативность оказываемой медицинской помощи пациентам с предраковыми заболеваниями головы и шеи. Очевидно, чем раньше будут выявлены и подтверждены эти состояния и в достаточном объеме проведено лечение, тем ниже уровень их запущенности, а значит, и меньше угроза жизни и здоровью.

Несмотря на наличие нормативной документации, регулирующей работу по диагностике, лечению и диспансеризации предраковых заболеваний головы и шеи, в реальной клинической практике имеют место низкая эффективность их диагностики, отсутствие или нерациональность терапии, особенно на амбулаторно-поликлиническом этапе. Риск малигнизации предраковых заболеваний диктует необходимость динамического медицинского наблюдения, обеспечивающего контроль над предраковыми заболеваниями и снижение числа ЗНО [4].

Цель работы — определить эффективность выявления предраковых заболеваний и злокачественных новообразований головы и шеи специалистами амбулаторно-поликлинического звена.

Объекты и методы. Отчеты организаций здравоохранения, сохраняющие деперсонифицированные данные в соответствии с приказом Министерства здравоохранения Республики Беларусь № 572 от 28.04.2022 «О порядке проведения раннего выявления предопухолевых

заболеваний и злокачественных новообразований головы и шеи, ранней диагностики опухолей головы и шеи» (далее — приказ № 572) за период с момента вступления его в силу (апрель 2022 г.) до апреля 2023 г.

Результаты. Согласно приказу № 572 на амбулаторно-поликлинические организации возложена основная нагрузка по оказанию помощи пациентам с предраковыми заболеваниями и выявление ЗНО, ведущая роль отведена команде врача общей практики (ВОП).

За отчетный период ВОП было направлено в целом по стране 754777 пациентов на дообследование с подозрением на наличие новообразований головы и шеи, что составляет 77,8% от всего населения. При этом было выявлено 109862 факта (10,2%) предопухолевых заболеваний головы и шеи. Наибольшее число фактов выявлено в г. Минске — 57225, наименьшее в Гомельской области — 1232.

Доля пациентов, направленных ВОП на дообследование, от общего числа осмотренных имеет широкий разброс. Так, в среднем по республике это значение составляет 13,6%, при этом в Могилевской области — 32,6%, а в Брестской — всего 0,6%.

«Золотым стандартом» в диагностике ЗНО является выполнение биопсии с морфологическим подтверждением характера патологического процесса. Профильные специалисты (врачи-оториноларингологи, стоматологи-хирурги, челюстно-лицевые хирурги) согласно приказу № 572 должны выполнять биопсию патологически измененной ткани для морфологической верификации диагноза, и затем пациенты с выявленными предопухолевыми заболеваниями головы и шеи по показаниям должны быть хирургически пролечены и взяты под медицинское наблюдение.

Из 109862 фактов впервые выявленных предопухолевых заболеваний головы и шеи было выполнено биопсий только 7146, а под медицинское наблюдение было взято 9746 пациентов. Подобное несоответствие прослеживается во всех регионах страны. Так, в г. Минске было установлено 57225 фактов предопухолевых заболеваний головы и шеи, при этом биопсий выполнено только 560, а под медицинское наблюдение было взято 2396 пациентов. В Витебской области было выявлено 3375 фактов предопухолевых заболеваний головы и шеи, при этом биопсий выполнено только 342, а под медицинское наблюдение был взят 841 пациент.

Представленные данные показывают, что значительное число диагнозов выставлено без морфологической верификации, под медицинское наблюдение были взяты далеко не все пациенты с выявленными предопухолевыми заболеваниями головы и шеи.

Полученные результаты вскрывают ряд проблем: 1) число пациентов, взятых под медицинское наблюдение, не совпадает с числом выявленных фактов предопухолевых заболеваний головы и шеи; 2) существует значительная разница между числом выявленных фактов предопухолевых заболеваний головы и шеи и показателем выполненных биопсий, а это указывает на то, что 3) диагноз предопухолевого заболевания ставится без морфологической верификации, то есть не все профильные специалисты соблюдают установленный порядок действий в соответствии с нормативными правовыми документами. Устранение обнаруженного несоответствия позволит повысить эффективность выявления ЗНО головы и шеи.

Заключение. Эффективность ранней диагностики опухолей головы и шеи зависит от общей информированности населения и широты скрининговых мероприятий, онкологической грамотности и настороженности врачей амбулаторно-поликлинического звена, активных действий профильных специалистов (проведение биопсий для морфологической верификации диагноза, хирургическое лечение пациентов с выявленными предопухолевыми заболеваниями и взятие их под медицинское наблюдение).

Строгое выполнение приказа № 572 с комплексным обследованием и лечением, взятие под медицинское наблюдение и активное информирование пациентов с предопухолевыми заболеваниями головы и шеи является существенным потенциалом для повышения эффективности выявления и лечения ЗНО головы и шеи.

Литература.

1. Анализ клинических случаев малигнизации хронического гиперпластического ларингита / И. Д. Шляга [и др.] // Проблемы здоровья и экологии. — 2022. — Т. 19, № 3. — С. 18–24. doi: 10.51523/2708-6011.2022-19-3-02

2. Динамика заболеваемости злокачественными новообразованиями населения городов — административных центров Сибири и Дальнего Востока / Л. Д. Жуйкова [и др.] // Профилактическая медицина. — 2023. — Т. 26, № 2. — С. 31–40. doi: 10.17116/profmed20232602131

3. Проблемы ранней диагностики онкопатологии слизистой оболочки полости рта (социальные аспекты) / С. И. Гажва [и др.] // Современные проблемы науки и образования. — 2015. — № 3. — Режим доступа: <https://science-education.ru/ru/article/view?id=19168>. — Дата доступа: 24.01.2024.

4. Ranganathan, K. Oral epithelial dysplasia: classifications and clinical relevance in risk asses assessment of oral potentially malignant disorders / K. Ranganathan, L. Kavitha // J. Oral Maxillofac. Pathol. — 2019. — Vol. 23, N 1. — P. 19–27. doi: 10.4103/jomfp.JOMFP_13_19

УДК 616.716.1: 616.314-74-074/.078

СРАВНИТЕЛЬНЫЙ АНАЛИЗ ФУНКЦИОНАЛЬНЫХ ПРОБ У ПАЦИЕНТОВ С ДЕФЕКТАМИ ВЕРХНЕЙ ЧЕЛЮСТИ ПРИ РАЗЛИЧНЫХ МЕТОДАХ ПРОТЕЗИРОВАНИЯ

Петражицкая Г. В.

*УО «Белорусский государственный медицинский университет»,
кафедра стоматологической протезтики и материаловедения,
г. Минск, Республика Беларусь*

Введение. Большое число пациентов с дефектами верхней челюсти сталкиваются с необходимостью их замещения в отдаленном периоде без предшествующего этапа непосредственного и раннего протезирования, что является актуальной проблемой современной стоматологии.

Цель работы — провести сравнительный анализ функциональных проб у пациентов с дефектами верхней челюсти при различных методах протезирования.

Объекты и методы. Исследование проводили в основной (15 человек) и контрольной (13 человек) группах пациентов путем сравнительного анализа функциональных проб (носо-ротовой, рото-носовой и глотательной) после протезирования в динамике.

Результаты. При наличии дефекта верхней челюсти до протезирования в 100,0% наблюдений функциональные пробы являются положительными. В динамике выявлен высокий показатель герметичности предложенного полого obtурирующего протеза по сравнению с классическим монолитным протезом-obтуратором, о чем свидетельствуют результаты проведения функциональных проб в динамике.

Заключение. Предложенный метод протезирования дефектов верхней челюсти позволяет эффективно восстановить функции дыхания, глотания, жевания, речи, улучшить эстетические показатели, психоэмоциональный статус и качество жизни пациента, снизить риск воспаления и атрофии границ слизистой оболочки тканей ороназального и/или оросинусального сообщения в условиях постоянной носовой секрции.

Ключевые слова: глотательная проба; злокачественное новообразование; носо-ротовая проба; протезирование; рото-носовая проба.

COMPARATIVE ANALYSIS OF FUNCTIONAL TESTS IN PATIENTS WITH MAXILLARY DEFECTS USING VARIOUS METHODS OF PROSTHETICS

Petrazhytskaya G. V.

*Belarusian State Medical University, Department of Propaedeutics
of Dentistry and Materials Science, Minsk, Republic of Belarus*

Introduction. A large number of patients with defects of the upper jaw are faced with the need to replace them in the long-term period without the previous stage of immediate and early prosthetics, which is an urgent problem.

The aim of the study is to conduct a comparative analysis of functional tests in patients with defects of the upper jaw using various methods of prosthetics.

Objects and methods. The study was carried out in the main (15 people) and control (13 people) group of patients by conducting a comparative analysis of functional tests (naso-oral, oral-nasal and swallowing) after prosthetics in dynamics.

Results. In 100.0% of cases functional tests are positive in the presence of a defect in the upper jaw before prosthetics. By the results of functional tests in dynamics a high level of tightness of the proposed hollow obturating prosthesis was revealed in comparison with the classic monolithic obturator prosthesis.

Conclusion. The proposed method of prosthetics for defects of the upper jaw restores the functions of breathing, swallowing, chewing, speech, aesthetics, improves the psycho-emotional status and quality of life of the patient, reduces the risk of inflammation and atrophy of the mucous membrane of the oronasal and/or orosinus communication in conditions of constant nasal secretion.

Keywords: swallowing test; malignant neoplasm; naso-oral test; prosthetics; oro-nasal test.

Введение. Основными методами восстановления приобретенных дефектов верхней челюсти являются реконструктивные пластические операции и челюстно-лицевое протезирование [2, 5].

В современной ортопедической практике наибольшее признание получила трехэтапная методика протезирования, включающая непосредственное, раннее и отдаленное [1, 3, 4]. На данный момент нет единого подхода к методам отдаленного протезирования. Значительное число пациентов сталкиваются с необходимостью замещения дефекта без предшествующего этапа непосредственного и раннего протезирования, что является актуальным вопросом, так как заживление мягких

тканей идет произвольно, образующиеся массивные рубцы мешают фиксации и стабилизации окончательного протеза, изготовленного в отдаленные сроки, а это делает адаптацию пациента к ортопедической конструкции более сложной и длительной. Кроме того, отсутствие замещающей конструкции в течение долгого времени приводит к стойкому нарушению функций жевания, глотания, дыхания, речи, дисфункции височно-нижнечелюстного сустава, изменению гомеостаза полости рта, вызывает значительные изменения в работе мышц челюстно-лицевой области, что способствует существенному ухудшению психоэмоционального состояния пациентов, снижает качество их жизни и уровень социальной адаптации. Все факторы в совокупности делают лечение указанных пациентов более сложным, требуют особых навыков, творческих способностей, высокой квалификации стоматолога-ортопеда, а также определяют индивидуальный подход в каждой конкретной клинической ситуации.

Цель работы — провести сравнительный анализ функциональных проб у пациентов с дефектами верхней челюсти при различных методах протезирования.

Объекты и методы. Обследование и протезирование пациентов проводили на базе Государственного учреждения «Университетская стоматологическая клиника». В исследовании приняли участие 28 человек с послеоперационными дефектами верхней челюсти и частичной вторичной адентией после комбинированного лечения онкологического заболевания, которым ранее не была изготовлена непосредственная и формирующая ортопедическая конструкция.

Распределение пациентов, принявших участие в исследовании, в зависимости от топографии дефекта верхней челюсти по классификации М. А. Агаману (1978) представлено следующим образом: 1 тип — 13 человек (46,4%), 2 тип — 9 человек (32,2%), 4 тип — 6 человек (21,4%). Основной контингент составили пациенты с односторонними дефектами твердого неба и альвеолярного отростка до средней линии.

Все пациенты были разделены на 2 группы — основную и контрольную. Контрольная и основная группы были сопоставимы по объему дефекта верхней челюсти и наличию опорных зубов. В контрольную группу вошли 13 человек (46,4%), протезирование которых проводили по общеизвестным методам при помощи съемного протеза с монолитным obturatorом. Основную группу составили 15 человек (53,6%), протезирование которых осуществляли с использованием нового метода — при помощи пустотелого obtурирующим протезом.

Исследование эффективности при различных методах протезирования осуществляли путем проведения сравнительного анализа функциональных проб (носо-ротовой, рото-носовой, глотательной) у пациентов с дефектами верхней челюсти в динамике (до протезирования, через сутки после протезирования, через месяц после протезирования, через 6 месяцев после протезирования).

Результаты. При наличии ороназального и/или оросинусального сообщения до протезирования в 100,0% наблюдений носо-ротовая, рото-носовая и глотательная проба являлись положительными.

Для абсолютного большинства пациентов в основной группе после протезирования дефекта верхней челюсти obtурирующим протезом через сутки носо-ротовая проба была отрицательной — 86,7% (13) человек. Только для 13,3% (2) пациентов с обширными дефектами верхней челюсти (тип 4) при проведении данной пробы отмечен положительный результат. Через 6 месяцев положительная носо-ротовая проба была выявлена у 7,7% (1) пациентов. В контрольной группе положительную пробу определяли в 23,1% (3) наблюдениях через сутки, у 38,4% (5) человек через месяц после протезирования и у 60% (6) пациентов через полгода после протезирования, что свидетельствует о значительном нарушении герметичности зоны прилегания протеза к тканям протезного ложа.

При проведении рото-носовой пробы через сутки после протезирования в основной группе выявлено следующее: для большинства пациентов 93,3% (14) человек, проба была отрицательной, для 6,7% (1) человек — положительной. При повторном проведении пробы через один месяц после протезирования в 100,0% (15) наблюдений был получен отрицательный результат, через 6 месяцев после протезирования у 7,7% (1) пациентов результат считали условно положительным, так как надувание щек было неравномерным справа и слева. В контрольной группе через 6 месяцев после протезирования в 70,0% (7) была констатирована положительная рото-носовая проба, что свидетельствует о необходимости ранней замены ортопедической конструкции ввиду трудностей перебазирования монолитного obtуратора.

В основной группе через сутки после протезирования выявлена положительная глотательная проба у 39,9% (6) человек, в контрольной — у 46,2% (6) человек. Через 6 месяцев в основной группе — положительная проба определена в 7,7% (1) наблюдений, в контрольной группе — у 50% (5) человек.

Заключение. Предложенная конструкция пустотелого obturating протеза обладает рядом преимуществ по сравнению с классическим монолитным протезом-obturatorом, таким как: уменьшается вес протеза за счет изготовления пустотелого базиса, что способствует снижению нагрузки на опорные элементы и ткани протезного ложа; появляется возможность использования протеза в условиях деформированного альвеолярного отростка и зубного ряда, послеоперационной контрактуры нижней челюсти благодаря пружинящим свойствам кламмеров, что является фактором предупреждения расшатывания и вывихивания опорных зубов при постоянном воздействии нагрузки.

По результатам оценки функциональных проб (носо-ротовой, рото-носовой, глотательной) выявлен высокий показатель герметичности предложенной ортопедической конструкции, что позволяет эффективно восстановить функции дыхания, глотания, жевания, речи, улучшить эстетические показатели, психоэмоциональный статус и качество жизни пациента, снизить риск воспаления и атрофии границ слизистой оболочки тканей ороназального и/или оросинусального сообщения в условиях постоянной носовой секреции.

Литература.

1. Арутюнов, А. С. Совершенствование ортопедического стоматологического лечения больных с послеоперационными дефектами верхней челюсти онкологического генеза / А. С. Арутюнов, С. Д. Арутюнов // Учен. записки СПбГМУ им. акад. И. П. Павлова. — 2015. — Т. XXII, № 2. — С. 45–49.
2. Новые подходы в устранении дефектов челюстей с одномоментной зубочелюстной реабилитацией / К. С. Гилева [и др.] // Пластическая хирургия и эстетическая медицина. — 2020. — № 1. — С. 30–45. doi: 10.17116/plast.hirurgia202001130
3. Ортопедическое лечение дефектов верхней челюсти с применением резекционного замещающего протеза с пневматическим obturatorом / С. И. Абакаров [и др.] // Стоматология. — 2020. — Т. 99, № 5. — С. 74–79. doi: 10.17116/stomat20209905174
4. Ортопедическое лечение у онкологических больных с челюстно-лицевой патологией / И. В. Пустовая [и др.] // Южно-Рос. онкологический журн. — 2021. — № 2. — С. 22–33. doi: 10.33748.2686-9039-2021-2-2-3
5. Health-related quality of life after maxillectomy: Obturator rehabilitation compared with flap reconstruction / J. Breeze [et al.] // British J. of Oral and Maxillofac. Surg. — 2016. — № 54. — P. 857–862. doi: 10.1016/j.bjoms.2016.05.024

УДК 616.716.8-006.2-089

LONG-TERM RESULTS OF SURGICAL TREATMENT OF ROOT CYSTS OF THE JAWS

Rachkov A. A.¹, Evtuhov V. L.²

*Belarusian State Medical University,¹Department of Maxillofacial surgery and
Facial plastic surgery;²Department of Oral Surgery,
Minsk, Republic of Belarus*

Introduction. The tooth-preserving operation cystectomy is one of the most frequently performed elective surgical interventions at an outpatient dental practice. An important task of the dental surgeon is the clinical examination of patients with this pathology and the assessment of long-term treatment results based on cone-beam computed tomography (CBCT).

Aim of the study to compare the long-term results of various methods of surgical treatment of radicular cysts based on the data of cone-beam computed tomography.

Objects and methods. The study included 60 patients (divided in 2 groups) with the diagnosis: “radicular cyst” (ICD-10 K 04.8). The treatment plan included CBCT of the maxillofacial region, endodontic treatment of “causal” teeth, cystectomy with apicoectomy, intraoral radiography on the day of surgery, and repeated CBCT 1, 2, and 3 years after surgical treatment.

Results. During the clinical examination of the operated patients of group 2, repeated CBCT of the jaws was performed 2 and 3 years after surgical treatment to analyze the structure of bone tissue in the area of postoperative defects. The obtained data stated the absence of recurrence of the root cyst. In group 1, the development of recurrence of the root cyst was noted in 4 cases of observations.

Conclusion. The results obtained allowed us to conclude that the proposed method of surgical treatment of jaw cysts is advantageous.

Keywords: radicular cysts of jaws; cystectomy; cone beam computed tomography.

ОТДАЛЕННЫЕ РЕЗУЛЬТАТЫ ХИРУРГИЧЕСКОГО ЛЕЧЕНИЯ КОРНЕВЫХ КИСТ ЧЕЛЮСТЕЙ

Рачков А. А.¹, Евтухов В. Л.²

*УО «Белорусский государственный медицинский университет»,¹кафедра
челюстно-лицевой и пластической хирургии лица;²кафедра хирургической
стоматологии, г. Минск, Республика Беларусь*

Введение. Зубосохраняющая операция цистэктомия является одним из наиболее часто выполняемых плановых хирургических вмешательств в амбулаторной стоматологической практике. Важной задачей стоматолога-хирурга является клиническое обследование пациентов с данной патологией и оценка отдаленных результатов лечения на основе данных конусно-лучевой компьютерной томографии (КЛКТ).

Цель исследования — сравнить отдаленные результаты различных методов хирургического лечения корневых кист на основе данных конусно-лучевой компьютерной томографии.

Объекты и методы. В исследование включены 60 пациентов (разделенных на 2 группы) с диагнозом: «корневая киста» (МКБ-10 К 04.8). План лечения включал КЛКТ челюстно-лицевой области, эндодонтическое лечение «причинных» зубов, цистэктомии с резекцией верхушек корней, внутриротовую рентгенографию в день операции, повторную КЛКТ через 1, 2 и 3 года после оперативного лечения.

Результаты. При клиническом обследовании пациентов группы 2 выполнялась повторная КЛКТ через 1, 2 и 3 года после хирургического лечения для анализа структуры костной ткани в области послеоперационных дефектов. Полученные данные констатировали отсутствие рецидива корневых кист. В группе 1 развитие рецидива корневых кист отмечали в 4 наблюдениях.

Заключение. Полученные результаты позволили сделать вывод о преимуществе предлагаемого способа хирургического лечения корневых кист челюстей.

Ключевые слова: корневые кисты челюстей; цистэктомия; конусно-лучевая компьютерная томография.

Introduction. The tooth-preserving operation cystectomy with apicoectomy of the “causal” tooth is one of the most frequently performed elective surgical interventions at an outpatient dental appointment [1, 2, 3]. The emergence of new materials and methods makes it possible to improve the quality of rehabilitation of patients in this group every year. An important task of the dental surgeon is the clinical examination of patients with this pathol-

ogy and the assessment of long-term treatment results based on cone-beam computed tomography (CBCT).

Aim of the study to compare the long-term results of various methods of surgical treatment of radicular cysts based on the data of cone-beam computed tomography.

Objects and methods. The study included 60 patients with the diagnosis: “radicular cyst” (ICD-10 K 04.8). The treatment plan included CBCT of the maxillofacial region, endodontic treatment of “causal” teeth, cystectomy with apicoectomy, intraoral radiography on the day of surgery, and repeated CBCT 1, 2, and 3 years after surgical treatment.

Patients were randomly divided into 2 groups. During the surgical stage of treatment, osteoplastic materials (bone chips and collagen membrane) were used. In patients of the 1st group, these materials were fixed by the standard method, which involves applying the membrane to the defect. In patients of the 2nd group — by the method of endocortical fixation.

Endocortical method of membrane fixation is as follows. The membrane is given a special shape: one of the edges of the membrane is narrow with a width equal to the diameter of the bone defect, and the second edge of the membrane is wide with a diameter exceeding the size of the surgical defect by 10 mm. The narrow edge of the membrane is placed on the resected tooth root (if necessary, with a retrograde root canal filling), the cavity of the bone defect is filled with osteoplastic material. After that, the wide edge of the membrane, which protrudes beyond the defect, is folded over and placed on the pre-perforated outer cortical plate of the bone over the defect at the base of the mucoperiosteal flap. The flap is placed in place and fixed with separate interrupted sutures.

The assessment of the size of bone defects before surgical treatment and in the postoperative period was carried out using the “Method for diagnosing cysts of the jaw bones”, approved by the Ministry of Health of the Republic of Belarus. The essence of the method lies in the fact that the first and subsequent measurements are carried out taking into account the axis of the “causal” tooth. This technique makes it possible to reliably trace the dynamics of bone defect recovery at different periods of dispensary observation of patients, which distinguishes it from the generally accepted method for assessing defects in the “maximum dimension”. First of all, we noted the dynamics of the size of defects in the vestibulo-oral direction, as well as the density of bone tissue based on the Hounsfield method. Statistical analysis was performed using Microsoft Excel 16.16 and Statistica 10.0 software.

Results. In the first study before surgery, there was no statistical significance of differences in the bone defect size between the groups: 10.5 (9.7–12.3) mm in group 1 and 10.3 (9.0–11.7) mm in group 2. The values of the Hounsfield index were also comparable in the groups: 101 (79–132) mm and 104 (81–141) mm, respectively.

A re-examination 1 year after the operation showed differences in the groups. In patients of the 1st group, there was a lack of statistical significance of the size of bone defects before surgery — 10.5 (9.7–12.3) mm and after surgery 10.0 (9.3–11.5) mm, $p=0.59$. In patients of the 2nd group, the results of measuring the bone defect showed a statistical significance of differences before and after treatment of 10.3 (9.0–11.7) mm and 7.9 (7.0–8.7) mm, $p=0.005$. In addition, comparison of the results of the 1st group 10.0 (9.3–11.5) mm with the results of the 2nd group 7.9 (7.0–8.7) mm also indicated the presence of statistical significance of differences.

The value of the Hounsfield index in patients of the 1st group before surgery was 101 (79–132) U, and 1 year after surgery — 756 (634–857) U, $p=0.001$. In patients of the 2nd group, the value of the Hounsfield index before surgery corresponded to 104 (81–141) U, and after — 973 (884–1053) U, $p=0.001$. When comparing the results of the 1st group 756 (634–857) units and the 2nd group 973 (884–1053) units for this indicator, there was a statistical significance of differences ($p=0.001$).

Figure 1 (pictures No 1, 2) shows the clinical example of a patient of the 1st group. Picture 1: root cyst of the upper jaw. In the area of the root apex of tooth 2.1, the focus of bone tissue destruction is 1.5 cm with clear contours.

CBCT before surgery. Picture 2: CBCT 1 year after surgery. In the area of the root apex of tooth 2.1, weakly structured bone tissue is determined.

Figure 1 (pictures No 3, 4) shows the clinical example of a patient from group 2. Picture 3: Root cyst of the upper jaw. In the area of the tops of the roots of teeth 2.1, 2.2, a focus of destruction of bone tissue of 2.0 cm with clear contours is determined. CBCT before surgery. Picture 4: CBCT 1 year after surgery. In the area of the resected tops of teeth 2.1, 2.2, newly formed bone tissue is determined.

During the clinical examination of the operated patients of group 2, repeated CBCT of the jaws was performed 2 and 3 years after surgical treatment to analyze the structure of bone tissue in the area of postoperative defects. The obtained data stated the absence of recurrence of the root cyst. In group 1, the development of recurrence of the root cyst was noted in 4 cases of observations.

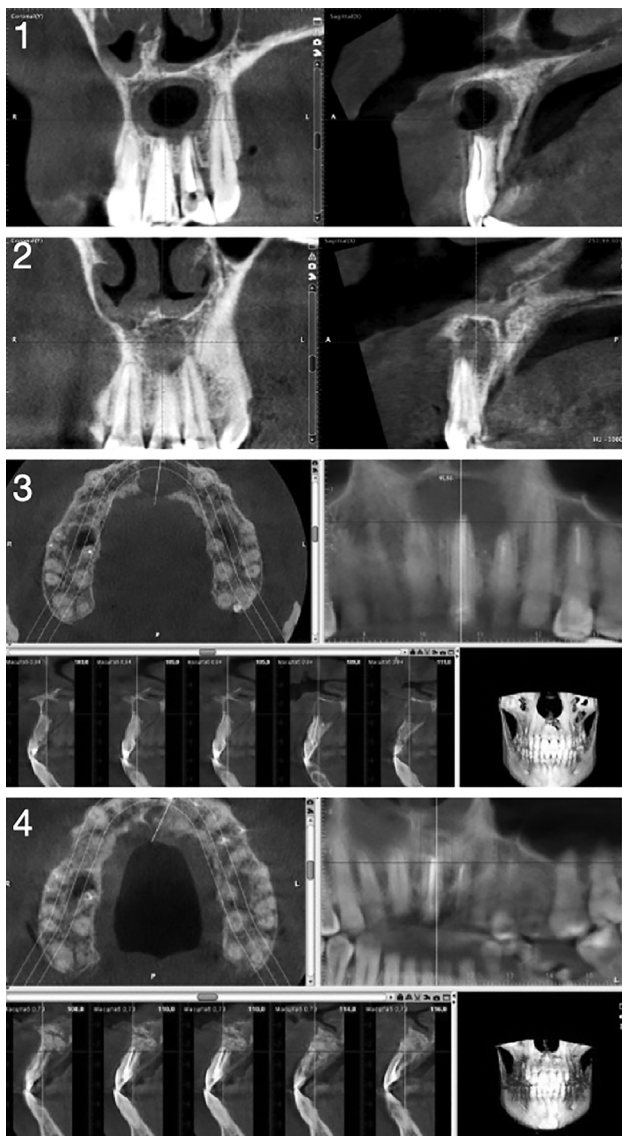


Figure 1 — CBCT's of patients from the groups 1 and 2 before and after surgical treatment.

Conclusion. Thus, based on analysis of the results of CBCT of maxillo-facial region in dynamics, we can conclude that the method of endocortical fixation of resorbable membranes is superior to the standard method.

References.

1. Dynamics of bone metabolism markers in oral fluid after surgical treatment of chronic periodontal disease with various osteoplastic materials / O. A. Zorina [et al.] // *Stomatologiya*. — 2019. — Vol. 98, N 2. — P. 27–30. doi: 10.17116/stomat20199802127
2. Effect of cross-linked vs non-cross-linked collagen membranes on bone: A systematic review / J. Jimenez Garcia [et al.] // *J. of Periodontal. Res.* — 2017. — Vol. 52, N 6. — P. 955–964. doi: 10.1111/jre.12470
3. Morphological characteristics of radicular cysts using computed tomography / S. Sukegawa [et al.] // *Odontology*. — 2020. — Vol. 108, N 1. — P. 74–83. doi: 10.1007/s10266-019-00443-5

УДК 616.716.4-006.634: 616.314-053.2-08

ЛЕЧЕНИЕ АМЕЛОБЛАСТОМЫ НИЖНЕЙ ЧЕЛЮСТИ В ДЕТСКОМ ВОЗРАСТЕ

Терехова Т. Н.¹, Ницзяти Н.², Хуан Л.², Зенькевич Ю. В.¹

¹УО «Белорусский государственный медицинский университет»,
кафедра стоматологии детского возраста, г. Минск, Республика
Беларусь; ²Стоматологическая больница Медицинского университета
Гуанчжоу, г. Гуанчжоу, Китайская Народная Республика

Введение. Амелобластома является наиболее распространенной одонтогенной опухолью, которая возникает из одонтогенного эпителия остатков эмалевого органа в результате нарушения закладки и развития зуба в эмбриогенезе.

Цель работы — информирование врачей-стоматологов о подходе к лечению амелобластомы нижней челюсти в детском возрасте в Китайской Народной Республике (КНР).

Объекты и методы. В данной работе описано комплексное лечение амелобластомы нижней челюсти у 12-летней пациентки в отделении челюстно-лицевой области в филиале стоматологической больницы медицинского университета г. Гуанчжоу, КНР.

Результаты. Наряду с хирургическим вмешательством проведено ортопедическое лечение. Под общим обезболиванием выполнена цистотомия нижней челюсти слева и удаление зубов 3.7. и 3.8. В послеоперационную рану помещена йодоформная турунда, которая фиксирована швами. Через 7 дней после операции сняты швы, удалена йодоформная турунда, во избежание деформации зубного ряда верхней челюсти и защиты послеоперационной раны от травмы изготовлен и припасован в полости рта пациентки протез, даны рекомендации по его применению. Пациентка самостоятельно промывала послеоперационную рану через отверстие в протезе 0,9% физиологическим раствором с помощью специального 5 мл шприца 2–3 раза в день, в течение 5 месяцев.

Заключение. Описанная тактика лечения позволяет получить его оптимальные результаты в наиболее короткие сроки, способствуют выздоровлению и предупреждению развития тяжелых осложнений, угрожающих жизни, а также повышает качество оказания специализированной медицинской помощи пациентам с амелобластомой.

Ключевые слова: амелобластома нижней челюсти; детская стоматология; лечение одонтогенных опухолей.

TREATMENT OF AMELOBLASTOMA OF THE LOWER JAW IN CHILDHOOD

Terekhova T. N.¹, Nilupaer N.², Huang L.², Zenkevich Yu. V.²

¹*Belarusian State Medical University, Minsk, Republic of Belarus*

²*Affiliated Stomatology Hospital of Guangzhou Medical University, Guangzhou,
People's Republic of China*

Introduction. Ameloblastoma is the most common odontogenic tumor that arises from the odontogenic epithelium of the remains of an enamel organ as a result of a violation of the laying and development of the tooth in embryogenesis.

Aim. Informing dentists about the approach to the treatment of mandibular ameloblastoma in childhood in China.

Objects and methods. This paper describes the comprehensive treatment of mandibular ameloblastoma in a 12-year-old patient in the maxillofacial department of the Affiliated Stomatology Hospital of Guangzhou Medical University, People's Republic of China.

Results. Along with surgical intervention, orthopedic treatment was performed. Under general anesthesia, a cystotomy of the lower jaw on the left was performed and teeth were removed 3.7. and 3.8. An iodoform turunda was placed in the postoperative wound, which is fixed with sutures. 7 days after the operation, the stitches were removed, the iodoform turunda was removed, in order to avoid deformation of the dentition of the upper jaw and protect the postoperative wound from injury, a prosthesis was made and stored in the patient's mouth, recommendations for its use were given. The patient independently washed the postoperative wound through the hole in the prosthesis with 0.9% saline solution 2–3 times a day using a special 5 ml syringe for rinsing for 5 months.

Conclusion. The described treatment tactics allows to obtain optimal treatment results in the shortest possible time, contribute to recovery and prevent the development of severe life-threatening complications, and also improves the quality of specialized medical care for patients with ameloblastoma.

Keywords: ameloblastoma of the mandible; pediatric dentistry; treatment of odontogenic tumors.

Введение. Амелобластома является наиболее распространенной одонтогенной опухолью из одонтогенного эпителия остатков эмалевого органа в результате нарушения закладки и развития зуба в эмбриогенезе [2].

Особенностью клинической картины амелобластомы является очень медленное развитие, однако с прогрессированием заболевания происходит деформация челюсти, возможное нарушение чувствительности нижней губы. Первым видимым проявлением данного заболевания служит нарушение конфигурации лица, припухлость со стороны поражения. При неблагоприятном развитии или длительном некорректном лечении возможна малигнизация. До настоящего времени причины развития новообразования дискутируются [1, 3].

В начальных стадиях лечения амелобластомы у детей показана цистотомия, позволяющая максимально сохранить структуру и функции окружающих тканей. По данным специальной литературы, отмечено, что цистотомия у детей не влияет на рост челюсти, в связи с чем широко применяется при лечении амелобластомы [4, 5].

Цель работы — информирование врачей-стоматологов о подходе к лечению амелобластомы нижней челюсти в детском возрасте в Китайской Народной Республике (КНР).

Результаты. Пациентка 12 лет, поступила в отделение челюстно-лицевой области филиала стоматологической больницы медицинского университета г. Гуанчжоу, КНР с жалобами на нарушение конфигурации лица с периодической болью нижней челюсти в течение 15 дней.

Проведена конусно-лучевая компьютерная томография (КЛКТ). На результатах которой обнаружен очаг поражения размером 45,21*37,51*60,44 мм в области корней зубов 3.6, 3.7 и ветви нижней челюсти без нарушения непрерывности кортикальной пластинки, но с ее истончением с щечной и язычной сторон, смещение зачатка зуба 3.8 дистально и нижнего альвеолярного нерва книзу, резорбция корней зуба 3.7 (рисунок 1, а).

Клиническая картина: конфигурация лица изменена за счет увеличения («вздутия») нижней челюсти слева, кожные покровы над пораженной областью физиологической окраски, легко собираются в складку. Открывание полости рта в пределах физиологической нормы. В полости рта зуб 3.7 смещен в язычную сторону. Его перкуссия безболезненна, имеется нарушение статики — подвижность 3 степени. Перкуссия зуба 3.6 безболезненна, статика зуба не изменена. При пальпации переходной складки в области зубов 3.6 и 3.7 определяется гладкий веретенообразно увеличенный участок кости, симптом «пергаментного хруста» положительный. Также со стороны полости рта отмечена деформация альвеолярного отростка.

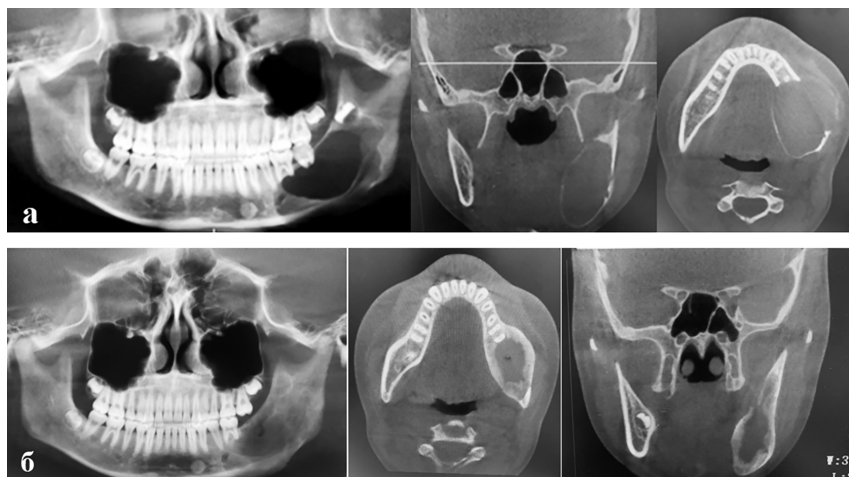


Рисунок 1 — Результаты конусно-лучевой компьютерной томографии пациентки А.:
а — до проведения хирургического лечения;
б — через 5 месяцев после проведения оперативного вмешательства.

Пациентке был поставлен предварительный диагноз: амелобластома нижней челюсти под вопросом, после чего она была направлена на консультацию и лечение в стационар.

Учитывая возраст ребенка и результаты клинической и лучевой диагностики девочке, под общим обезболиванием проведена цистотомия нижней челюсти слева и удалены зубы 3.7 и 3.8. В послеоперационную рану введена йодоформная турунда, фиксированная швами к краю раны.

Полученный интраоперационно при удалении образования нижней челюсти материал макроскопически состоит из стромы и паренхимы, имеет капсулу. В соответствии с данными экспресс-биопсии, выполненной в процессе оперативного вмешательства микроскопически строма представлена соединительной тканью, содержащей сосудистые и клеточные элементы. Паренхима состоит из эпителиальных тяжей (ячеек). По периферии каждой ячейки располагаются высокие цилиндрические клетки с круглыми или овальными ядрами и уменьшенной цитоплазмой. Кнутри от цилиндрических клеток наблюдаются

звездчатые клетки, соединяющиеся между собой отростками цитоплазмы, образуя так называемый слой ретикулярных эпителиальных клеток.

С учетом клинической и лучевой картины, а также результатов патогистологического исследования был поставлен диагноз: амелобластома нижней челюсти слева.

Через 7 дней после операции сняты швы, удалена йодоформная турунда, во избежание деформации зубного ряда верхней челюсти и защиты послеоперационной раны от травмы врачом-ортопедом изготовлен и припасован в полости рта пациентки индивидуальный протез и даны рекомендации по его использованию. Пациентка самостоятельно через отверстие в ортопедической конструкции промывала послеоперационную рану в течение 5 месяцев. Инстилляцию осуществляла 0,9% физиологическим раствором 2–3 раза в день с помощью специального шприца объемом 5 мл.

Через 5 месяцев после оперативного вмешательства была выполнена КЛКТ для оценки результата комплексного лечения. По ее результатам констатировано уменьшение очага поражения с 45,21*37,51*60,44 мм на 30,8*15,3*21,5 мм, образование новой костной ткани (рисунок 1, б).

Заключение. Тактика комплексного лечения амелобластомы челюсти у детей в КНР имеет высокую клиническую эффективность, так как хирургическое вмешательство — цистотомия не только не нарушает структуру и функции челюсти, но и способствует уменьшению патологического очага. В свою очередь, использование упомянутой выше ортопедической конструкции, оптимизирует процессы очищения и регенерации раны, улучшает послеоперационную медицинскую реабилитацию пациента, так как безболезненная инстиляция послеоперационной раны в отличие от еженедельных перевязок при применении йодоформной турунды, не вызывает у пациентов дополнительных болевых ощущений, а, следовательно, страха.

Таким образом, описанная тактика лечения позволяет получить оптимальные его результаты в наиболее короткие сроки, способствуют выздоровлению и предупреждению развития тяжелых осложнений, угрожающих жизни, а также повышает качество оказания специализированной медицинской помощи пациентам с амелобластомой.

Литература.

1. Егизарян, А. К. Черепно-лицевые опухоли (эстезионейробластома и амелобластома) / А. К. Егизарян, А. Ю. Мелентьева, И. М. Татарова //

Здоровье и образование в XXI веке : сб. науч. тез. и статей. — М. : ООО «Техномед Холдингс», 2011. — Т. 13, № 1. — С. 55–58.

2. Морфологическая характеристика амелобластомы со смешанным гистологическим строением / Н. С. Цимбалист [и др.] // *Head and neck*. — 2022. — Т. 10, № 1. — С. 27–34. doi: 10.25792/HN.2022.10.1.27-34

3. Принципы обследования и планирования хирургического лечения пациентов с поражением нижней челюсти амелобластомой / Н. В. Калакуцкий [и др.] // *Head and neck*. — 2016. — № 3. — С. 55а.

4. Expert consensus on marsupialization of cystic lesions of the jaw / Q. Tao [et al.] // *J. of Prevent. and Treatment for Stom. Diseases*. — 2020. — Vol. 28, N 2. — P. 69–72. doi:10.12016/j.issn.2096-1456.2020.02.001

5. Pogrel, M. Is there a role for enucleation in the management of ameloblastoma? / M. Pogrel, D. Montes // *Int. J. Oral Maxillofac. Surg.* — 2009. — Vol. 38, N 8. — P. 807–812. doi: 10.1016/j.ijom.2009.02.018

УДК 616.31/.32-006.61-036.87-085: 611.018.83

ТЕХНОЛОГИЧЕСКИЕ АСПЕКТЫ КЛЕТОЧНОЙ ТЕРАПИИ ДЕНДРИТНЫМИ КЛЕТКАМИ РЕЦИДИВОВ ПЛОСКОКЛЕТОЧНОГО РАКА ПОЛОСТИ РТА И РОТОГЛОТКИ

Тризна Н. М.¹, Дорошенко Т. М.², Северин И. Н.², Боброва Н. М.²

*ГУ «Республиканский научно-практический центр онкологии
и медицинской радиологии им. Н. Н. Александрова»,¹онкологическое
отделение малоинвазивной хирургии дневного пребывания,²онкологическое
отделение клеточных технологий,
г. Минск, Республика Беларусь*

Введение. Перспективным направлением лечения рецидивного рака слизистой оболочки полости рта и ротоглотки является терапия дендритными клетками.

Цель исследования — разработать методику получения дендритных клеток с использованием в качестве праймирующего агента аутологических опухолевых клеток в состоянии апоптоза для клеточной терапии рецидивов плоскоклеточного рака полости рта и ротоглотки.

Объекты и методы. Для получения первичных клеточных культур плоскоклеточного рака использовали 54 образца опухолей языка и ротоглотки и их метастазов в лимфоузлы. Отличительной особенностью методики стало применение в качестве нагрузочного агента аутологических опухолевых клеток *ex vivo*, и культур плоскоклеточного рака *in vitro* в состоянии индуцированного апоптоза.

Результаты. Разработана оригинальная методика получения первичных клеточных культур плоскоклеточного рака. В ходе исследования решены проблемы контаминации опухолевых образцов и подавления роста фибробластов в клеточной культуре плоскоклеточного рака. Полученные культуры демонстрировали морфологию клеток плоскоклеточного рака. При иммунофенотипическом анализе активированные дендритные клетки экспрессировали маркеры CD80, CD83, CD86, молекулы хоуминга CD197, антиген-презентирующую молекулу HLA-DR. Отсутствовала экспрессия моноцитарно-макрофагальных маркеров CD14 и CD115.

Заключение. Разработанная методика позволила изготовить индивидуальный биомедицинский клеточный продукт для клеточной терапии рака слизистой оболочки полости рта и ротоглотки.

Ключевые слова: дендритные клетки; рецидивный рак полости рта и ротоглотки; технология.

TECHNOLOGICAL ASPECTS OF CELL THERAPY WITH DENDRITIC CELLS FOR RECURRENT SQUAMOUS CELL CARCINOMA OF THE ORAL CAVITY AND OROPHARYNX

Trizna N. M.¹, Doroshenko T. M.², Seviaryn I. N.², Bobrova N. M.²

*Republican Scientific and Practical Center of Oncology
and Medical Radiology named by N. N. Alexandrov,*

¹*Oncology Department of minimally invasive day surgery;*

²*Oncology Department of Cellular Technologies,
Minsk, Republic of Belarus*

Introduction. A promising area of treatment for recurrent oral and oropharyngeal cancer is dendritic cell therapy.

The purpose of the study is to develop a technology for obtaining dendritic cells using autologous tumor cells in a state of apoptosis as a priming agent for cell therapy of recurrent squamous cell carcinoma of the oral cavity and oropharynx.

Objects and methods. To obtain primary cell cultures of squamous cell carcinoma, 54 samples of tumors of the tongue and oropharynx and their metastases to the lymph nodes were used. A distinctive feature of the technique was the use of autologous tumor cells *ex vivo* and squamous cell carcinoma cultures *in vitro* in a state of induced apoptosis as a loading agent.

Results. An original method for obtaining primary cell cultures of squamous cell carcinoma has been developed. The study solved the problems of contamination of tumor samples and suppression of fibroblast growth in squamous cell carcinoma cell culture. The resulting cultures demonstrated the morphology of squamous cell carcinoma cells. In immunophenotypic analysis, activated dendritic cells expressed markers CD80, CD83, CD86, homing molecules CD197, and the antigen-presenting molecule HLA-DR. There was no expression of monocyte-macrophage markers CD14 and CD115.

Conclusion. The developed technique made it possible to produce an individual biomedical cell product for cell therapy of cancer of the oral mucosa and oropharynx.

Keywords: dendritic cells; recurrent oral and oropharyngeal cancer; technology.

Введение. Проблемы лечения злокачественных новообразований полости рта и глотки связана с особенностями опухолевого процесса данной локализации (быстрый рост, раннее метастазирование). Особенно актуальной задачей является предупреждения рецидивов за-

болевания. По данным различных авторов, частота рецидивирования опухолей варьирует в пределах 25–50 % [1]. Основной метод лечения рецидивов — хирургический, однако, хирургические вмешательства после комбинированного лечения, лучевой и/или химиолучевой терапии являются важной частью мультидисциплинарного подхода в лечении рецидивов рака полости рта и ротоглотки. Отсутствие других, более эффективных методов лечения рецидивных опухолей требует исследования молекулярных механизмов резистентности плоскоклеточного рака головы и шеи и возможностей повышения эффективности противоопухолевой терапии.

Перспективным направлением иммунотерапии является терапия дендритными клетками (ДК) — это метод активной специфической иммунотерапии, в основе которой лежит стимуляция иммунного ответа пациента на свою собственную опухоль. Клеточная терапия может использоваться как после хирургического лечения при отсутствии клинически определяемых отдаленных метастазов, так и при диссеминации опухоли. По данным специальной литературы, клеточная терапия Т-клетками, НК-клетками, а также ДК клетками, может обеспечить выраженные противоопухолевые эффекты. Так, в работе T. Whiteside на небольшой выборке пациентов показана высокая эффективность метода лечения с применением ДК, активированных аутологичными опухолевыми клетками. Все пациенты с распространенным первичным раком ротоглотки и полости рта, кто получил клеточную терапию в ходе исследования, прожили более 5 лет [2]. P. J. Shuler et al. (2014) показали эффективность клеточной терапии с использованием в качестве антигена для ДК пептидов белка p53, рестриктированных по молекулам главного комплекса гистосовместимости (МНС). двухлетняя бессобытийная выживаемость составила 88 % и трехлетняя — 80 % [4]. В другом исследовании с применением в качестве антигена для ДК пептидов WT-1, рестриктированных по локусам МНС I класса, у 6 из 11 провакцинированных пациентов, имел место повторный рецидив после иммунотерапии. Медиана бессобытийной выживаемости составила 6,4 месяца, общей выживаемости — 12,1 месяцев [5].

Цель исследования — разработать методику получения дендритных клеток с использованием в качестве антигена аутологичных опухолевых клеток для клеточной терапии рецидивов плоскоклеточного рака полости рта и ротоглотки.

Объекты и методы. Культуры дендритных клеток получали по стандартной методике [3]. Дифференцировку моноцитов периферической крови пациентов проводили в присутствии факторов ИЛ-4 и ГМ-КСФ. На седьмые сутки в среду добавляли факторы созревания: ФНО- α , ИЛ-1 β , ИЛ-6, ПГЕ2 и лизат клеток плоскоклеточного рака. На десятые сутки, дифференцированные ДК подсчитывали и анализировали методом проточной цитометрии.

Для получения первичных клеточных культур плоскоклеточного рака в исследовании использовали 54 образца опухолей языка и ротоглотки и метастазов опухолей в лимфоузлы. Образцы опухолей и метастазов переносили в стерильный ламинарный шкаф и далее процессировали с использованием правил асептики. Образцы разрезали на фрагменты размером около 5,0x5,0 мм, подвергали ферментативной обработке (300 ед/мл коллагеназы, 2–2,5 ед/мл диспазы, 50 ед/мл ДНКазы, 0,5 ед/мл гиалуронидазы) на шейкере. Отмытую клеточную взвесь высевали в культуральные флаконы в среде RPMI-1640 с добавлением 0,5 % человеческого сывороточного альбумина, 5 нг/мл EGF, 1xITS, 1 мМ пирувата натрия. Клетки культивировали до субконфлюэнтности (80–90 %), после чего пересевали во флаконы большего формата.

Исследование морфологов клеточных культур проводили ежедневно на инвертированном микроскопе Zeiss Axio Observer Z.1.

Дифференцированные ДК анализировали на наличие поверхностных маркеров моноцитов и ДК с использованием моноклональных антител CD14, CD83, CD86, CD197, HLA-DR по протоколу производителя антител. Клетки плоскоклеточного рака анализировали на присутствие поверхностной экспрессии эпителиального маркера CD326. После окрашивания клетки загружали на проточном цитометре Beckman Coulter FC500, результаты анализировали с помощью программного обеспечения Flowing Software 2.5.1.

Результаты. Разработанная методика основана на способности ДК поглощать, процессировать и презентировать опухолевые белки Т-лимфоцитам, активировать Т-лимфоциты, вызывать их массовое размножение с формированием опухоль-специфического клона.

Культуры клеток, полученные из операционного материала пациентов, как описано в разделе «Объекты и методы», демонстрировали морфологию клеток плоскоклеточного рака и смешанный иммунофенотип (рисунок 1). Как видно из данных микроскопии и про-

точной цитометрии, культуры содержали значительную примесь CD326-отрицательных фибробластов.

Для увеличения относительного содержания эпителиальных клеток применяли метод положительной иммуномагнитной селекции по специфическому маркеру CD326, который экспрессируется на поверхности эпителиоцитов, но отсутствует на фибробластах. В дальнейшем для экспериментов по нагрузке ДК использовались культуры плоскоклеточного рака, полученные в оптимизированной бессывороточной ППС и дополнительно очищенные иммуномагнитной сепарацией. Получаемые по методике, описанной в разделе «Объекты и методы», культуры ДК имели характерную морфологию крупных клеток с отростками и иммунофенотип, содержали клетки, положительные по коактивационным маркерам CD80, CD83, CD86, то есть были способны вызывать активацию Т-клеток крови. Также ДК экспрессировали CD197, отвечающую за миграцию ДК из периферических тканей в лимфатические органы, где происходит антиген-презентирование и активация Т-клеток. Клетки экспрессировали молекулу HLA-DR, ответственную непосредственно за презентацию антигенов Т-лимфоцитам. При этом получаемые ДК были отрицательны по экспрессии маркера моноцитов CD14.

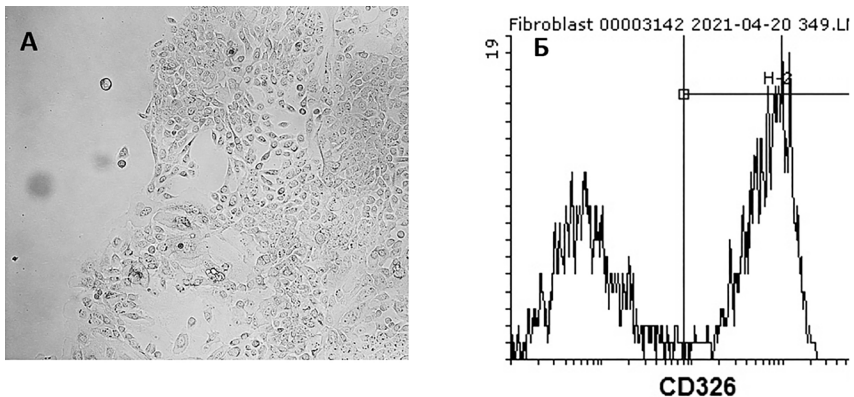


Рисунок 1 — Культура плоскоклеточного рака in vitro:
А — микрофотография культуры плоскоклеточного рака in vitro;
Б — гистограмма распределения культуры по маркеру EpCAM (CD326), маркер H-2 ограничивает CD326-положительные эпителиальные клетки.

Выявленная проблема деконтаминации образцов опухолевой ткани новообразований полости рта и ротоглотки была решена с учетом результатов ранее проведенного мониторинга выделяемой микрофлоры у пациентов онкологического отделения опухолей головы и шеи. Для подавления роста микроорганизмов использовали «Ванкомицин», «Колистин» и «Флуконазол» в концентрациях 10, 20, 40 и 80 мкг/мл каждого препарата.

Заключение. Разработана методика получения дендритных клеток с использованием в качестве нагрузочного агента лизата аутологических опухолевых клеток, что позволит в перспективе изготовить пригодный к применению биомедицинский клеточный продукт для проведения клеточной терапии при плоскоклеточном раке слизистой оболочки полости рта и ротоглотки.

Литература.

1. Рецидивы рака слизистой оболочки полости рта и ротоглотки: клиника, диагностика, лечение / И. А. Задеренко [и др.] // Клиницист. — 2013. — № 1. — С. 48–54. doi: 10.17650/1818-8338-2013-1-48-54
2. Dendritic cell-based autologous tumor vaccines for head and neck squamous cell carcinoma: promise vs reality / T. L. Whiteside [et al.] // Head Neck. — 2016. — Vol. 38, N 1. — P. e494–e501. doi: 10.1002/hed.24025
3. Naik, S. Dendritic cell protocols / S. Naik. — Amsterdam Netherlands : Springer Protocols. Humana Press, 2010. — P. 43–55.
4. Phase I dendritic cell p53 peptide vaccine for head and neck cancer / P. J. Schuler [et al.] // Clin. Cancer Res. — 2014. — Vol. 20, N 9. — P. 2433–2444. doi: 10.1158/1078-0432.CCR-13-2617
5. Phase I/II pilot study of Wilms' tumor 1 peptide-pulsed dendritic cell vaccination combined with conventional chemotherapy in patients with head and neck cancer / M. Ogasawara [et al.] // Ther. Apher. Dial. — 2019. — Vol. 23, N 3. — P. 279–288. doi: 10.1111/1744-9987.12831

УДК 616.716.85-089: 615.462

ПЛАСТИКА РАН В ОБЛАСТИ АЛЬВЕОЛЯРНОЙ КОСТИ СИЛИКОНОВЫМИ МЕМБРАНАМИ

Хрипунков В. А.

*ФГБОУ ВО «Российский университет медицины» Минздрава России,
кафедра челюстно-лицевой хирургии и травматологии,
г. Москва, Российская Федерация*

Введение. В полости рта удаление новообразований может сопровождаться образованием ран с обнаженной альвеолярной костью, которая требует изоляции.

Цель работы — создание эффективного метода пластики послеоперационных ран в полости рта после удаления доброкачественных новообразований, который не изменял бы конфигурацию протезного ложа. В таком качестве предложили оригинальный способ изоляции послеоперационных ран в полости рта силиконовыми мембранами.

Объекты и методы. Пластику ран с помощью силикона провели у 47 пациентов, с помощью йодоформной марлевой повязки — у 15 пациентов, местными тканями — у 3 пациентов. Сравнительный анализ осуществляли по разным параметрам, опытным путем установили оптимальные сроки фиксации мембран и швы, которые гарантируют их фиксацию в течение требуемого срока.

Результаты. Установили, что для оптимального заживления раны следует изолировать силиконовыми мембранами в течение двух недель после операции. Узловые швы оказывались несостоятельными раньше требуемого срока. Непрерывные швы удерживали мембрану две-три недели, что доводило ее до состояния зрелой грануляционной ткани и даже — эпителизации. Заживление под силиконовой мембраной не нарушало протезное ложе.

Заключение. Предложенный способ изоляции послеоперационных ран с обнаженной альвеолярной костью силиконовыми мембранами может быть рекомендован для прогнозируемого заживления без осложнений и отрицательных последствий для конфигурации протезного ложа.

Ключевые слова: силиконовая мембрана; пластика послеоперационных ран в полости рта; предпротетическая хирургическая подготовка.

PLASTY OF WOUNDS IN THE ALVEOLAR BONE AREA WITH SILICONE MEMBRANES

Khripunkov V. A.

*Russian University of Medicine, Department of Maxillofacial Surgery
and Traumatology, Moscow, Russian Federation*

Introduction. In the oral cavity, the removal of tumors may be accompanied by the formation of wounds with exposed alveolar bone, which requires isolation.

Aim of the work was to create an effective method for plastic surgery of postoperative wounds in the oral cavity after removal of benign tumors, which would not change the configuration of the prosthetic bed. As such, they proposed an original method for isolating postoperative wounds in the oral cavity with silicone membranes.

Objects and methods. Wound repair with silicone was performed in 47 patients, with iodoform gauze dressing — in 15 patients, with local tissue — in 3 patients. A comparative analysis was carried out using various parameters; the optimal timing of membrane fixation and sutures that guarantee membrane fixation for the required period were experimentally established.

Results. They found that for optimal healing, wounds should be sealed with silicone membranes for two weeks after surgery. The interrupted sutures failed before the required time. Continuous sutures held the membrane in place for two to three weeks, which brought it to the state of mature granulation tissue and even epithelization. Healing under the silicone membrane did not disturb the prosthetic bed.

Conclusion. The proposed method of isolating postoperative wounds with exposed alveolar bone with silicone membranes can be recommended for predictable healing without complications and negative consequences for the configuration of the prosthetic bed.

Keywords: silicone membrane; plastics of postoperative wounds in the oral cavity; preprosthetic surgical preparation.

Введение. В полости рта удаление новообразований может сопровождаться образованием ран с обнаженной альвеолярной костью, которая требует изоляции. Известные методы пластики имеют определенные недостатки. Аутотрансплантация кожи требует операции в донорской зоне, кожа сохраняет свои характеристики, могут расти волосы. Аутотрансплантация слизистой оболочки проблематична в связи с большой площадью ран. Возможен некроз биологических тканей. Использование аллогенных материалов затруднено этически-

ми и юридическими проблемами [2]. Для изоляции ран в полости рта врачи продолжают использовать йодоформные повязки [4], что, по нашему мнению, является анахронизмом. Возможность использования для этой цели искусственных материалов требует дополнительного исследования. Так, барьерные мембраны для «направленной регенерации тканей должны быть изолированы лоскутом. При обнажении мембраны результат будет отрицательным в связи с воспалением [1, 3]. Кроме того, следует принимать во внимание стоимость импортных мембран. Для этой цели, мы обратили внимание на силикон, который давно используется в пластической хирургии и обладает всеми необходимыми для раневой повязки в полости рта характеристиками (Патент Российской Федерации на изобретение № 2371125. 2009). Предложенный способ [5] показал технологичность и прогнозируемую эффективность, что дает основание рекомендовать его для клинической практики.

Объекты и методы. В исследовании проанализированы результаты хирургического лечения 65 пациентов (46 женщин, 19 мужчин) с различными объемными образованиями челюстей: эпулисами; фибромами; фиброматозом десен; цементомами; остеомами; амелобластическими фибромами. Преобладали пациенты пожилого и старческого возраста (63,0%), что надо было учитывать. Исследование возможностей силикона (n = 47) носило сравнительный характер с пластикой ран местными тканями (n = 3) и изоляцией ран йодоформной марлей (n = 15). Силиконовые мембраны отечественного производства (ЗАО «Медсил», удостоверение Министерства здравоохранения Российской Федерации № ФС 01032004/0572–04) имели приемлемую себестоимость. Мембраны фиксировали по периметру ран к окружающей слизистой оболочке узловыми (n = 21) или непрерывными (n = 26) швами (рисунок 1). Дефекты кости заполняли коллагеном или давали возможность образоваться сгустку крови. В послеоперационном периоде пациентам назначали антибиотики, десенсибилизирующие и обезболивающие лекарственные средства. Индивидуальную и профессиональную гигиену осуществляли с применением антисептиков: 0,02% раствора хлоргексидина или фурацилина (1:50000). Исследовали сроки снятия раневых повязок, которые определялись качеством их фиксации и другими клиническими параметрами. Хирургическое лечение рассматривали в качестве предпротетической подготовки. Протезирование у 26 пациентов (41,3%) провели в клинике, остальные пациенты были направлены в поликлиники по месту жительства.

Результаты. Верификация объемных образований требовала соблюдения принципа радикальности. Удаление осуществляли в пределах слизистой оболочки, иссекали надкостницу, по показаниям удаляли зубы, находящихся в фокусе, тщательно обрабатывали альвеолярную кость фрезой и кюретажной ложкой. В результате возникали раны разного размера ($n = 14$; $60,3 \pm 25,7 \text{ мм}^2$), ($n = 32$; $174,9 \pm 50,2 \text{ мм}^2$), ($n = 19$; $398,4 \pm 80,0 \text{ мм}^2$), с обнаженной костной поверхностью. Наиболее показательными были операции у пациентов с фиброматозом десен, в ходе которых требовалось изолировать без нарушения протезного ложа большие по площади раневые поверхности (рисунок 1).

Анализ показал, что при вынужденном снятии силиконовых мембран в течение первой недели ($n = 2$; $4,3 \%$) раны были наименее подготовленными к открытому состоянию. Грануляционная ткань только начинала формироваться. Результаты были лучшими по сравнению с йодоформными повязками, но недостаточными. После снятия силиконовой повязки в начале второй недели ($n = 21$) рана была полностью покрыта грануляционной тканью. Данный срок можно считать преждевременным, но допустимым. Наилучшие результаты получили в тех ситуациях ($n = 18$), когда мембраны снимали в конце второй недели. Альвеолярная кость была покрыта зрелой грануляционной тканью в состоянии активной эпителизации. Данный срок можно принять в качестве оптимального. В нашей практике было 2 наблюдения, при которых мембрану сняли через три недели после операции (рисунок 1, г). Эпителизация раны завершилась, чему повязка не препятствовала. При правильной фиксации мембраны, данный срок можно считать идеальным. Он фиксирует конечный результат заживления ран вторичным натяжением. Йодоформная марлевая повязка задерживала сроки эпителизации до четырех недель и более.

Мембрана надежно изолирует рану от пищевого детрита и механического раздражения. Она формирует сгусток крови, который в плоских участках распределяется тонким слоем по поверхности кости, а при наличии дефектов заполняет их и является основой для регенерации (рисунок 1, б). Мембрана оказывает гемостатический эффект за счет стабилизации сгустка крови. Йодоформная марля впитывает кровь и высушивает раневую поверхность, сдерживая, таким образом, процесс гранулирования. Сосуды врастали в структуру марли и после ее снятия обильно кровоточили. Прозрачная силиконовая мембрана позволяла визуально контролировать за-

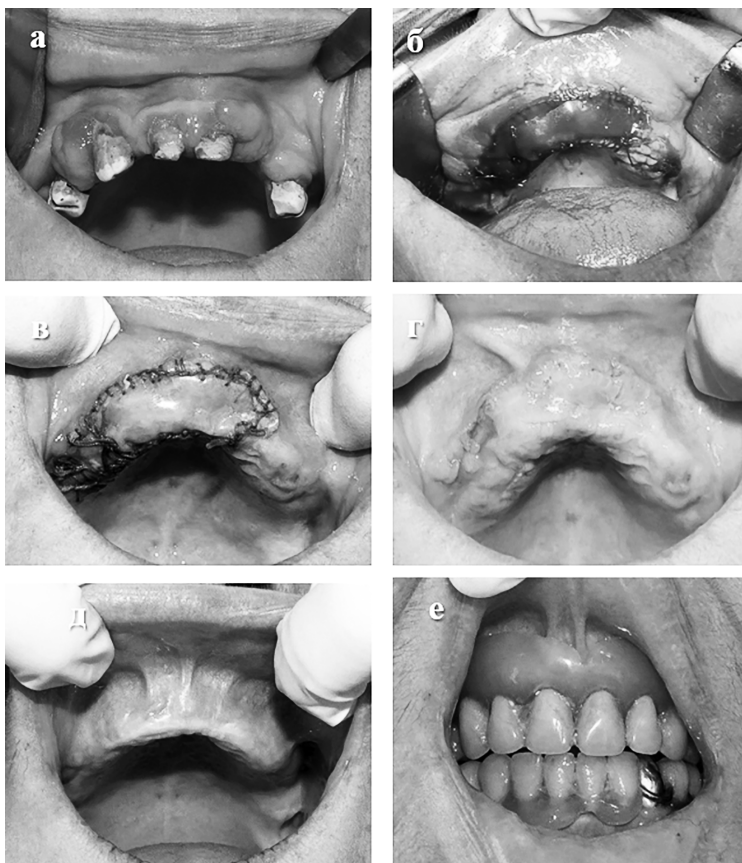


Рисунок 1 — Фотографии пациента Е., 71 год. Диагноз: фиброматоз десен, генерализованный пародонтит тяжелой степени тяжести:
а — вид после снятия ортопедической конструкции;
б — послеоперационный дефект после иссечения новообразования и удаления зубов закрыт силиконовой мембраной, которая фиксирована непрерывным швом;
в — вид раны через прозрачный силикон на 22 день, непосредственно перед снятием мембраны;
г — вид послеоперационной области через 22 дня, непосредственно после снятия силиконовой мембраны, рана эпителизирована;
д — сохраненные параметры протезного ложа;
е — протезирование с хорошим функциональным результатом.

живление, принимать врачебные решения (рисунок 1, г). При необходимости под мембрану на первом этапе заживления вводили антибактериальную мазь («Левомиколь»), на этапе эпителизации — препарат с кератопластическим эффектом. Силиконовая мембрана при этом выступала в качестве депо лекарственного средства. Йодоформная турунда пропитывалась пищевым детритом, удалить который пациенты были не в состоянии. Силиконовая повязка создавала более благоприятные условия для ухода в амбулаторных условиях, уменьшала зависимость от проведения профессиональных гигиенических мероприятий.

При принятии решения о снятии силиконовых мембран исходили прежде всего из качества фиксации мембран швами. Установили, что качество фиксации зависело не столько от площади ран, как от вида фиксирующих швов и техники шитья. Наиболее эффективным оказался непрерывный шов, особенно по П. Я. Мультиановскому (рисунок 1, б, г). С его помощью удалось удержать мембрану в течение двух недель у 13 пациентов (72,0%), тогда как, с помощью узловых швов только в 5 наблюдениях (28,0%) ($p < 0,01$). В течение трех недель мембраны удерживались ($n = 2$) только непрерывными швами, причем на значительных по площади дефектах. Эффективность таких швов определяется способностью перераспределять нагрузку на мягкие ткани слизистой оболочки.

И главное, в отличие от пластики местными тканями, при использовании силиконовых мембран заживление проходило без нарушения конфигурации протезного ложа (рисунок 1, д), что важно для съемного протезирования (рисунок 1, е), в котором нуждаются большинство из пациентов бюджетных лечебных учреждений. Сформированная десна органотипичная и хорошо кератинизированная, что может быть востребовано при проведении дентальной имплантации.

Заключение. Предложенный метод изоляции послеоперационных дефектов в области альвеолярного отростка (или его части) челюстей силиконовыми мембранами имеет очевидные преимущества перед использованием в данном качестве йодоформной повязки или пластики местными тканями, что дает основание рекомендовать его для использования в клинической практике. Метод пластики ран в полости рта силиконовыми мембранами простой в исполнении и экономически доступен. Применение данного способа позволяет сохранить параметры протезного ложа, что важно для оказания ортопедической стоматологической помощи данной категории пациентов.

Литература.

1. Калайдов, А. Ф. Использование барьерных мембран в дентальной имплантации. С чего начать? / А. Ф. Калайдов // Новое в стоматологии. — 2002. — № 6. — С. 59–62.
2. Оценка клинической эффективности применения мембраны аллогенной лиофилизированной твердой мозговой оболочки при непосредственной и ранней отсроченной дентальной имплантации / И. М. Федеяев [и др.] // Стоматология. — 2003. — Т. 93, № 3. — С. 41–43.
3. Оценка эффективности новой нерезорбируемой ПТФЭ-мембраны при направленной регенерации тканей пародонта. Контролируемое клинкоморфологическое исследование / М. Д. Перова [и др.] // Новое в стоматологии. — 2002. — № 6. — С. 47–57.
4. Сабо, Е. Амбулаторная хирургия зубов и полости рта / Е. Сабо; перевод с венгер. яз.; под ред. В. Г. Шиков. — Будапешт : Изд-во академии наук Венгрии, 1977. — С. 279–280.
5. Щипский, А. В. Способ хирургического лечения фиброматоза : патент Российской Федерации на изобретение № 2371125. 2009 / А. В. Щипский, В. А. Хрипунков, Б. Н. Хубутя // Бюлл. Изобретения и полезные модели. — 2009. — № 30.

УДК 616.716.8-007.1-089.23-036.1

ОРТОПЕДИЧЕСКОЕ ЛЕЧЕНИЕ ПАЦИЕНТОВ С ДЕФЕКТАМИ ЧЕЛЮСТНЫХ КОСТЕЙ В СОСТАВЕ КОМПЛЕКСНОЙ РЕАБИЛИТАЦИИ. КЛИНИЧЕСКИЕ НАБЛЮДЕНИЯ

Шулятникова О. А.¹, Мозговая С. В.², Быстрых М. А.¹

*ФГБОУ ВО «Пермский государственный медицинский университет
им. академ. Е. А. Вагнера» Минздрава России,¹кафедра ортопедической
стоматологии;²кафедра хирургической стоматологии и челюстно-
лицевой хирургии, г. Пермь, Российская Федерация*

Введение. На сегодняшний день в мире остро стоит проблема профилактики и лечения онкологических заболеваний. Пациентам с наличием новообразований челюстно-лицевой области в большинстве ситуаций требуется предоперационный ортопедический этап, а после хирургического лечения — постоянное протезирование, что восполняет эстетическую и функциональную целостность, обеспечивая социальную адаптацию пациентов.

Цель работы — стоматологическая ортопедическая реабилитация пациентов с дефектами челюстных костей (анализ клинических наблюдений).

Объекты и методы. Рассмотрена заболеваемость злокачественными новообразованиями по Пермскому краю, свидетельствующая о ее неуклонном росте год от года, увеличение составляет около 7% — это 404,3 на 100 тысяч населения (2020 год — 377,2; 2019 год — 398,4; 2018 год — 379,5; на 100000 населения).

Представлены краткие выписки из медицинских карт пациентов с наличием новообразований и дефектами челюстных костей.

Результаты. На примере клинических наблюдений обсуждена и показана предоперационная стоматологическая ортопедическая подготовка и последующее протезирование пациентов с дефектами челюстных костей с использованием оригинальных конструкционных решений. Представленные клинические наблюдения являются подтверждением необходимости тесного сотрудничества врачей смежных специальностей на этапах стоматологической ортопедической реабилитации пациентов с дефектами челюстно-лицевой области.

Заключение. Медицинская реабилитация пациентов с дефектами и деформациями челюстно-лицевой области носит всесторонний характер, является динамической системой взаимосвязанных

медицинских, психологических и социальных компонентов, которые направлены на восстановление и сохранение здоровья, а также социального статуса пациента.

Ключевые слова: дефекты челюстных костей; стоматологическое ортопедическое лечение; реабилитация; челюстно-лицевая область.

ORTHOPEDIC TREATMENT OF PATIENTS WITH JAW BONE DEFECTS AS PART OF A COMPLEX REHABILITATION. CLINICAL CASES

Shuliatnikova O. A.¹, Mozgovaya S. V.², Bistrih M. A.¹

Perm State Medical University named by academ. E. A. Vagner,¹Department of Orthopedic Dentistry;²Department of Oral Surgery and Maxillofacial Surgery, Perm, Russian Federation

Introduction. Today, the problem of cancer prevention and treatment is acute in the world. In most cases, patients with tumors of the maxillofacial region require a preoperative orthopedic stage, and after surgical treatment, permanent prosthetics, which replenishes aesthetic and functional integrity, ensuring social adaptation of patients.

The purpose — dental orthopedic rehabilitation of patients with jaw bone defects (analysis of clinical cases).

Objects and methods. The incidence of malignant neoplasms in the Perm Region is considered, indicating its steady growth year by year, an increase of about 7% is 404.3 per 100.000 population (2020—377.2; 2019—398.4; 2018—379.5; per 100000 inhabitants). Brief extracts from the medical histories of patients with neoplasms and defects of the jaw bones are presented.

Results. On the example of clinical cases, preoperative dental orthopedic preparation and subsequent prosthetics of patients with jaw bone defects using original structural solutions are discussed and shown. The presented clinical cases confirm the need for close cooperation of doctors of related specialties at the stages of dental orthopedic rehabilitation of patients with defects in the maxillofacial region.

Conclusion. Rehabilitation of patients with defects and deformities of the maxillofacial region is comprehensive, it is a dynamic system of interrelated medical, psychological and social components that are aimed at restoring and preserving the health and social status of the patient.

Keywords: jaw bone defects; dental orthopedic treatment; rehabilitation; maxillofacial area.

Введение. На сегодняшний день в мире остро стоит проблема профилактики и лечения онкологических заболеваний. По данным Международного агентства по изучению рака (International Agency for Research on Cancer (IARC)), ежегодно в мире регистрируется более 12 млн новых фактов рака и более 6 млн смертей от него [3]. В Российской Федерации каждый год фиксируют около 450 тыс. новых фактов злокачественных опухолей, более 80 тыс. людей ежегодно умирает от этих заболеваний и имеется неуклонная тенденция к росту указанных показателей.

Одновременно с этим, до 25 % новообразований человека приходится на челюстно-лицевую область и это является одной из сложнейших медико-социальных проблем в стоматологии. Доля не выявленных, запущенных онкостоматологических заболеваний достигает на сегодняшний день 60 % и из общего числа стоматологических заболеваний опухоли челюстно-лицевой области составляют около 15 %. Ежегодно на территории Российской Федерации устанавливается от 93 до 100 тысяч первичных диагнозов злокачественных новообразований (ЗНО) челюстно-лицевой области (ЧЛО).

Пациентам с наличием новообразований ЧЛО в большинстве ситуаций требуется предоперационный ортопедический этап, который, в свою очередь, способен значительно снизить уровень послеоперационных осложнений, восполнить эстетическую и функциональную целостность ЧЛО, обеспечить социальную адаптацию пациентов [2, 3]. При этом, после проведенного хирургического лечения 55 % пациентов с приобретенными дефектами ЧЛО нуждаются и в последующем постоянном ортопедическом лечении.

Цель работы — стоматологическая ортопедическая реабилитация пациентов с дефектами челюстных костей (анализ клинических наблюдений).

Объекты и методы. Рассматривая заболеваемость злокачественными новообразованиями по Пермскому краю можно говорить о неуклонном ее росте год от года, увеличение составляет около 7 % — это 404,3 на 100 тысяч населения (2020 год — 377,2; 2019 год — 398,4; 2018 год — 379,5; на 100000 населения). При этом, на территории региона в общей структуре онкологической заболеваемости новообразования органов головы и шеи составляют в среднем 15–20 %. Из них ЗНО орофаренгиальной области — около 4 %. Выявляемость пациентов ЗНО орофаренгиальной области в нашем регионе на I–II стадии составляет 43,0 %, на III–IV стадии — 57,0 % и динамика заболеваемо-

сти населения края аналогична таковым показателям по Российской Федерации. Таким образом, неутешительная статистика указывает на то, что это одна из сложнейших медико-социальных проблем в онко-стоматологии.

Результаты. В настоящей работе представлены некоторые клинические наблюдения, являющиеся подтверждением необходимости тесного сотрудничества врачей смежных специальностей на этапах стоматологической ортопедической реабилитации пациентов с дефектами ЧЛО.

Пациентка М., 20 лет, обратилась по направлению хирурга-стоматолога для проведения предоперационного подготовительного ортопедического этапа. Из анамнеза: 2016–2018 проведено ортодонтическое лечение, в 2020 году обратилась к стоматологу по месту жительства с жалобами на болевые ощущения в области зубов 4.3, 4.4, 4.5, проведено лучевое исследование (рисунок 1, а), после которого пациентка направлена на консультацию и лечение в стоматологическую больницу ФГБОУ ВО «Пермский государственный медицинский университет им. академ. Е. А. Вагнера» Минздрава России.

На предоперационном ортопедическом этапе для боковых отделов справа и слева были изготовлены и зафиксированы модифицированные конструкции шин с зацепными петлями для межчелюстной фиксации (удостоверение на рационализаторское предложение № 2693 от 12.04.2016; рисунок 1, б). Также на предоперационном этапе был изготовлен пострезекционный протез нижней челюсти (рисунок 1, в) путем дублирования гипсовой модели нижней челюсти воском, на которой проводили постановку искусственных зубов в области предстоящей резекции, ориентируясь на межокклюзионные взаимоотношения с зубами-антагонистами верхней челюсти (рисунок 1, в). Замену воска на пластмассу проводили по традиционной методике с предварительным вычленением фрагмента резекционной части протеза.

Проведено хирургическое лечение (объем резекции — зубы 3.2–4.4 с альвеолярной частью), через две недели после которого, наложен пострезекционный протез на нижнюю челюсть в качестве промежуточного ортопедического этапа (временное протезирование), уточнение области, прилегающей к протезному ложу проведено с применением эластичной подкладки прямым методом. Пациентка отметила значительное улучшение эстетических параметров за счет поддержки мягких тканей, нормализацию дикции и облегчение приема пищи, отсутствие слюнотечения.

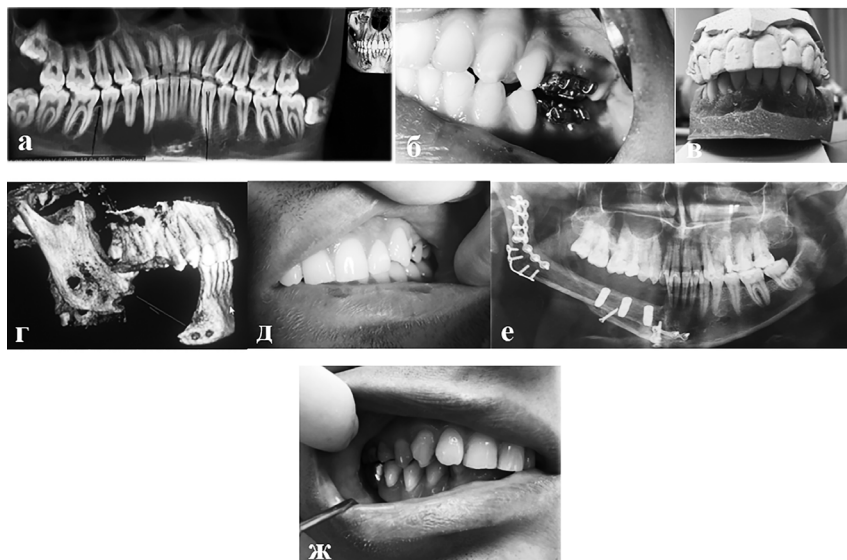


Рисунок 1 — Фото этапов ортопедического лечения пациентов с дефектами челюстно-лицевой области:
а — результаты лучевого обследования пациентки М., 20 лет;
б — конструкции шин до оперативного лечения зафиксированные в полости рта;
в — этап изготовления пострезекционного протеза на нижнюю челюсть;
г — КЛКТ верхней и нижней челюсти пациента С. (после удаления реконструктивной пластины);
д — конструкция шины наложена в полости рта, фрагмент нижней челюсти слева установлен в положение центральной окклюзии;
е — лучевое исследование пациента С. после реконструктивного хирургического лечения;
ж — конструкция пострезекционного протеза нижней челюсти наложена в полости рта.

Пациент С., 32 лет — проведено хирургическое лечение по поводу гигантоклеточной опухоли тела нижней челюсти справа с проведением операции блок-резекции тела нижней челюсти справа и фиксацией реконструктивной пластины. Через 2 месяца, в результате развившегося осложнения воспалительного характера (обострение хронического остеомиелита нижней челюсти справа, осложненного флегмоной

поднижнечелюстной области справа) пациенту проведена секвестрэктомия в области тела нижней челюсти справа с удалением инородного тела — реконструктивных пластин и шурупов (рисунок 1, г). Для обеспечения успешного последующего хирургического лечения (реvascularизированный аутотрансплантат малоберцовой кости) потребовался подготовительный ортопедический этап с использованием модифицированной шины Ванкевич (удостоверение на рационализаторское предложение № 2727 от 28.03.2017; рисунок 1, д).

Под контролем ультразвукового исследования височно-нижнечелюстного сустава (ВНЧС) проведено поэтапное выведение из стойкого смещения и фиксация фрагментов нижней челюсти в физиологическом положении при помощи предложенной конструкции (рисунок 1, е). По данным компьютерной томографии костей лицевого скелета пациенту было проведено изготовление интраоперационных стереолитографических шаблонов для забора и моделирования аутотрансплантатов, проведена реконструкция нижней челюсти с помощью реvascularизированного аутотрансплантата с включением малоберцовой кости с реvascularизацией через язычную артерию, язычную и лицевую вену слева. В отдаленные сроки после хирургического лечения пациенту проведено сложно-челюстное протезирование с опорой ортопедической конструкции на дентальные имплантаты с балочной системой фиксации конструкции бюгельного протеза (рисунок 1, ж). Пациент полностью функционально, социально и психологически реабилитирован.

Заключение. Сложная архитектура анатомических образований ЧЛО, поздняя выявляемость, быстрый рост опухоли, высокий риск прогрессирования и рецидивирования, сложность ранней и дифференциальной диагностики новообразований указанной локализации, являются причиной того, что иногда даже небольшие по объему онкологические процессы вынуждают проводить объемные деструктивные вмешательства, которые усложняют эффективность последующей стоматологической ортопедической реабилитации. В связи с чем, медицинская реабилитация пациентов с дефектами и деформациями челюстно-лицевой области носит всесторонний характер, является динамической системой взаимосвязанных медицинских, психологических и социальных компонентов, которые должны быть направлены не только на восстановление и сохранение здоровья, но и на восстановление (сохранение) личности и социального статуса пациента.

Ключевые слова: дефекты челюстных костей; стоматологическое ортопедическое лечение; реабилитация; челюстно-лицевая область.

Литература.

1. Оптимизация методов диагностики хронических воспалительных процессов одонтогенной этиологии и новообразований верхнечелюстного синуса / И. О. Походенько-Чудакова [и др] // Новости хирургии. — 2018. — Т. 26, № 5. — С. 586–593. doi: 10.18484/2305-0047.2018.5.586
2. Шулятникова, О. А. Оптимизация ортопедического этапа лечения в комплексной специализированной помощи пациентам с дефектами челюстно-лицевой области / О. А. Шулятникова // Рос. стом. журн. — 2016. — № 2. — С. 94–98.
3. Cancer // World Health Organization. — Available at: <https://www.who.int/news-room/fact-sheets/detail/cancer> (accessed 09.01.2024).

9. МЕЖДИСЦИПЛИНАРНЫЙ ПОДХОД ПРИ РЕШЕНИИ ВОПРОСОВ НЕЙРОСТОМАТОЛОГИИ

УДК 616.744.4-008.6-07: 611

МОРФОЛОГИЧЕСКИЕ ПРЕДПОСЛКИ ФОРМИРОВАНИЯ ШИЛОПОДЪЯЗЫЧНОГО СИНДРОМА

Давыдова Л. А., Трушель Н. А., Рыжкова А. В.

*УО «Белорусский государственный медицинский университет», кафедра
нормальной анатомии, г. Минск, Республика Беларусь*

Цель исследования — провести анализ данных анатомо-морфологических особенностей структур шилоподъязычного комплекса (ШПК). Исследовать размеры шиловидного отростка височной кости, его направление относительно сагиттальной и фронтальной плоскости и величину угла его отклонения. Исследовать параметры ШПК у пациентов с клиническими проявлениями ШПС.

Объекты и методы. Исследования проведены на 14 черепах человека из коллекции кафедры нормальной анатомии УО «БГМУ». Измерялась длина и ширина отростка у его основания. Проанализированы компьютерные томограммы 5 пациентов (3 мужского пола и 2 женского пола), проходивших обследование в клиниках г. Минска. В работе использованы морфометрический и статистический методы. Для клинических наблюдений измерение проводилось при помощи программы Osirix.

Результаты исследования костного материала (черепов) показали, что средняя длина левого шиловидного отростка височной кости (ШОВК) составила $25,2 \pm 8,5$ мм, правого — $28,9 \pm 12,2$ мм. Угол отклонения левого отростка в переднезаднем направлении составил $26,1 \pm 4,4^\circ$ (от 20° до 35°); правого — $27,2 \pm 7,6^\circ$ (от 21° до 44°).

Результаты исследования компьютерной томографии ШОВК показали, что у всех 5 пациентов отмечены аномалии в строении ШПК, у двоих из них был диагностирован шилоподъязычный синдром, обусловленный сочетанием обызвествления шилоподъязычной связки, удлинением шиловидных отростков и их искривлением.

Заключение. Практическому врачу необходимо знать о происхождении ШПС и помнить, что среди пациентов, которые жалуются на боли и функциональные нарушения в органах головы и шеи, значительную часть составляют пациенты с шилоподъязычным синдромом.

Ключевые слова: шилоподъязычный комплекс; шилоподъязычный синдром; шиловидно-глочный синдром; шиловидно-каротидный синдром.

MORPHOLOGICAL PREREQUISITES FOR THE FORMATION OF STYLOHYOID SYNDROME

Davydova L. A., Trushel N. A., Ryzhkova A. V.,

*Belarusian State Medical University, Department of Normal Anatomy, Minsk,
Republic of Belarus*

Purpose of the study — to analyze the data on the anatomical and morphological features of the structures of the spinal cord. To study the dimensions of the styloid process of the temporal bone, its direction relative to the sagittal and frontal planes and the magnitude of its deviation angle. To study the parameters of SPS in patients with clinical manifestations of SPS.

Objects and methods. The studies were carried out on 14 human turtles from the collection of the Department of Normal Anatomy of the Belarusian State Medical University. The length and width of the process at its base were measured. Computed tomograms of 5 patients (3 males and 2 females) who were examined in clinics in Minsk were studied. The work used morphometric and statistical methods. For clinical cases, measurements were performed using the Osirix software.

Results. The results of the study of the bone material (skull) showed that the average length of the left joint was 25.2 ± 8.5 mm, the right — 28.9 ± 12.2 mm. The angle of deviation of the left process in the anteroposterior direction was $26.1 \pm 4.4^\circ$ (from 20° to 35°); right — $27.2 \pm 7.6^\circ$ (from 21° to 44°).

The results of a computed tomography study of the stylohyoid ligament showed that all 5 patients had anomalies in the structure of the stylohyoid syndrome, two of them were diagnosed with stylohyoid syndrome, caused by a combination of calcification of the stylohyoid ligament, elongation of the styloid processes and their curvature.

Conclusion. The practitioner needs to know about the origin of SPS and remember that among patients who complain of pain and functional disorders in the organs of the head and neck, a significant proportion are patients with stylohyoid syndrome.

Keywords: stylohyoid complex; stylohyoid syndrome; stylopharyngeal syndrome; styloid-carotid syndrome.

Введение. Шиловидный отросток височной кости (ШОВК), шилоподъязычная связка, малые гора подъязычной кости функционально объединяются в шилоподъязычный комплекс (ШПК). Вместе с мышцами и связками, прикрепляющимися к шиловидному отростку (ШО) они составляют сложную анатомо-функциональную систему, которая участвует в выполнении таких важных функций, как глотание и членораздельная речь.

Шилоподъязычный синдром (ШПС) или синдром Eagle — это общепринятое название набора клинических симптомов, связанных с аномалиями размера и положения ШОВК, и шилоподъязычной связки. Исследование источников специальной литературы показало, что основными причинами возникновения ШПС является удлинение или искривление ШО, окостенение (кальцификация) шилоподъязычной связки, удлинение рогов подъязычной кости. По данным специальной литературы, пациенты с шилоподъязычным синдромом чаще всего жалуются на болезненные ощущения в передней области шеи и иррадиацию боли в глотку, корень языка, ухо. Боль может распространяться также на височно-нижнечелюстной сустав, нижнюю челюсть, височную, щечную области, поднижнечелюстной треугольник [5]. Тонкий и острый шиловидный отросток (ШО) начинается от нижней поверхности пирамиды, спускается вниз и вперед. К нему прикрепляются три мышцы «анатомического букета» (*mm. styloglossus, stylohyoideus, stylopharyngeus*) и связки *ligg. stylohyoideum* и *stylomandibulare*.

Элементы ШПК имеют общее происхождение. Источником их развития является хрящ Рейхерта (Reichert) второй висцеральной (гиоидной) дуги. ШО имеет две точки окостенения, которые появляются перед рождением и на втором году жизни ребенка. В результате отросток состоит из нескольких отрезков, которые окостеневают независимо друг от друга и только в старческом возрасте сливаются между собой [2]. У детей ШО состоит из хрящевой ткани. Он испытывает постоянную тягу мышц, прикрепленных к нему. Поэтому при задержке оссификации отростка хрящевая ткань удлиняется, отросток может отклоняться, а при совместном окостенении с шилоподъязычной связкой, образует гигантский шиловидный отросток (мегастилоид). Удлинение ШО имеет место в 4% наблюдений, преимущественно у мужчин и слева, клинические проявления ШПС возникают после 30–40 лет жизни.

Топография ШОВК имеет ряд особенностей. Дистальная часть его проходит в окологлоточном пространстве шеи вдоль стенки глот-

ки. Сосудисто-нервный пучок шеи анатомически тесно связан с ШО. Заостренный конец удлинненного и искривленного ШО может оказывать давление на элементы сосудисто-нервного пучка шеи, раздражая их. Анатомические взаимоотношения в этой области важны для понимания патогенеза и симптоматики заболевания, а также для квалифицированного проведения дифференциальной диагностики.

Удлинненный и искривленный ШО, ригидность связок оказывают давление на элементы сосудисто-нервного пучка шеи, нервные сплетения, боковую стенку глотки, что вызывает упорные боли в области ротоглотки, шеи, лица и может приводить к дисфагии, нарушению кровообращения в бассейне внутренней и наружной сонных артерий [4].

Гигантский ШО располагается вблизи языкоглоточного нерва, между наружной и внутренней сонными артериями. Поэтому отклонения шиловидного отростка кнаружи или кнутри приводит к его контакту с указанными артериями и нервами. В зависимости от того какое из расположенных в непосредственной близости образований подвергается воздействию, выделяют два подвида синдрома: шиловидно-глоточный и шиловидно-каротидный.

Шиловидно-глоточный синдром, как правило, правосторонний, так как правый ШО в норме длиннее левого в среднем на 0,5 см. В результате раздражения нервного глоточного сплетения удлинненным и искривленным в медиальную сторону ШО возникают боли в области тонзиллярной ямки и раздражения нервных окончаний языкоглоточного нерва.

В таких ситуациях отросток пальпируется на дне указанной ямки. Интенсивность болей варьирует — от незначительных или ощущения инородного тела в глотке, до резких сильных постоянных болей, иррадирующих в миндалину, в ухо. Некоторые пациенты также отмечают боль на передней поверхности шеи, в области подъязычной кости. Интенсивность боли нарастает к концу дня, усиливаясь при повороте или запрокидывании головы [3, 4, 5].

Развитие шиловидно-каротидного синдрома связано с тем, что кончик удлинненного и отклоненного кнаружи ШО оказывает давление на ветвь сонной артерии (ВСА) или наружную сонную артерию (НСА), область бифуркации общей сонной артерии и раздражает периартериальное симпатическое сплетение, вызывая боли в зоне их кровоснабжения, головокружение и обморок, симптомы нарушения мозгового кровоснабжения. Иногда компрессия ВСА ШО является причиной транзиторных ишемических атак (ТИА). Механическое воздействие ШО на

ВСА является одним из патогенетических механизмов каротидной диссекции. В специальной литературе имеются данные о диссекции стенки ВСА, причиной которой является ШПС [4].

Актуальность настоящего исследования определяется тем, что ШПС остается малоизвестным практическим врачам и недостаточно изученным заболеванием несмотря на то, что аномалии шилоподъязычного комплекса встречаются у 20–30 % людей [4].

Сложность диагностики ШПС обусловлена многообразием его клинических проявлений. Многие из симптомов встречаются при стоматологических, отоларингологических и неврологических заболеваниях. В виду недостаточной осведомленности врачей об этом синдроме, заболевание, как правило, не диагностируется, хотя данный синдром причиняет тяжелые страдания человеку, значительно снижает качество его жизни, нарушает трудоспособность, что определяет социальную значимость и актуальность проблемы диагностики и лечения этого заболевания [1, 4].

Цель работы — исследовать анатомо-морфологические особенности структур шилоподъязычного комплекса; определить параметры шиловидного отростка височной кости (длину, толщину, его направление относительно сагиттальной и фронтальной плоскости, величину угла отклонения отростка); проанализировать параметры ШПК у пациентов с клиническими проявлениями ШПС.

Объекты и методы. Исследования проведены на 14 черепях человека из коллекции кафедры нормальной анатомии УО «БГМУ». Измеряли длину и ширину отростка у его основания. Анализировали компьютерные томограммы 5 пациентов, проходивших обследование в учреждении здравоохранения «10-я городская клиническая больница» г. Минска, в медико-санитарной части Минского автомобильного завода и в государственном учреждении «Республиканский научно-практический центр неврологии и нейрохирургии». 3 пациента мужского пола в возрасте 41, 55, 66 лет и 2 — женского пола в возрасте 24, 32 года. У всех пациентов отмечены аномалии в строении ШПК, у двоих из них был диагностирован шилоподъязычный синдром.

В исследовании были использованы морфометрический и статистический методы. Для клинических наблюдений измерение проводили при помощи программы Osirix.

Результаты исследования костного материала (черепов) показали, что средняя длина левого ШОВК составила $25,2 \pm 8,5$ мм, правого —

28,9±12,2 мм. Угол отклонения левого отростка в переднезаднем направлении составил 26,1±4,4° (от 20° до 35°); правого — 27,2±7,6° (от 21° до 44°).

ШО были искривлены, преимущественно в медиальную сторону (55,6%). Отклонение вперед более 22° при сочетании удлинения отростка и отклонения медиально может быть причиной для возникновения симптомов, характерных для шиловидно-глочного синдрома. Чаще всего ШО были направлены вниз и вперед (30%); вниз, вперед и медиально (25%); вниз, медиально с искривлением в медиальную сторону (25%); вниз, вперед с искривлением в медиальную сторону (10%); вниз, вперед с искривлением назад (10%). 45% отростков подверглись воздействию факторов, вызвавших их искривление. К этим факторам, можно отнести задержку оссификации отростка в детском возрасте, структурные нарушения, снижение упругости фиксирующих связок.

Результаты исследования компьютерной томографии ШОВК показали, что у всех 5 пациентов отмечены аномалии в строении ШПК, у двоих из них был диагностирован ШПС.

У пациента в возрасте 55 лет отмечали двустороннее обызвествление шилоподъязычной связки. У пациента 41 года в обызвествленной связке отчетливо выделяли два фрагмента (рисунок 1, а). У пациентки 32 лет правый ШО удлинен, образует с обызвествленной связкой суставоподобное сочленение. Отмечается также искривление ШО в медиальную сторону (рисунок 1, б). Данная пациентка предъявляла жалобы на дисфагию, ощущение инородного тела в глотке и боль в области шеи.

У пациента 66 лет выявлено двустороннее удлинение ШО (левый — 49 мм, правый — 52 мм), с искривлением медиально. У пациентки 24 лет левый ШОВК гигантский (мегастилоид, длиной 64 мм). Он сращен с обызвествленной шилоподъязычной связкой и с малым рогом подъязычной кости. Пациентка предъявляла жалобы на головокружение и головную боль (шилокаротидный синдром).

В двух последних наблюдениях выражен шилоподъязычный синдром, обусловленный сочетанием обызвествления шилоподъязычной связки, удлинением шиловидных отростков и их искривлением. Согласно данным специальной литературы, проявление симптомов ШПС происходит, как правило, после 40 лет. В данной ситуации обе пациентки, предъявляющие жалобы, были значительно моложе, что косвенно может свидетельствовать о некотором «омоложении» рассматриваемой патологии.

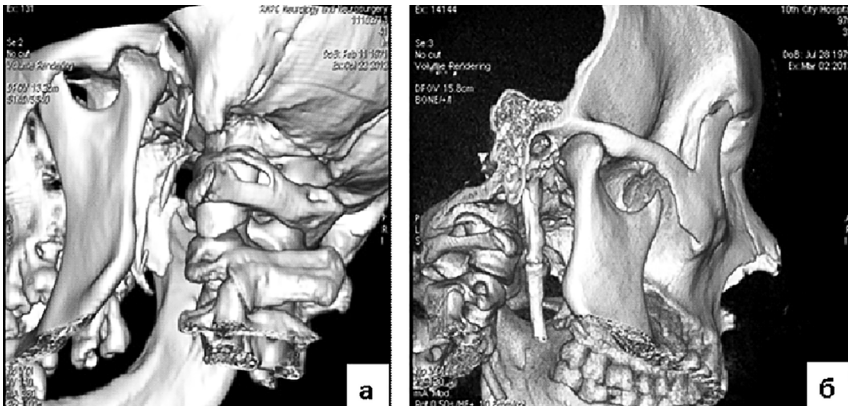


Рисунок 1 — Изображения компьютерной томографии:
а — левый шиловидный отросток пациента М. 41 год
(в обызвествленной шилоподъязычной связке отчетливо
выделяются два фрагмента);
б — правый шиловидный отросток пациентки Ж. 32 лет удлиннен,
образует с обызвествленной шилоподъязычной связкой
суставоподобное сочленение, также отмечается искривление
отростка в медиальную сторону.

Заключение. Шиловидные отростки височной кости характеризуются индивидуальными особенностями. На анатомических препаратах (черепях) длина левого отростка составила от 7 мм до 36 мм; длина правого отростка, соответственно от 3 мм до 45 мм. Величина угла передне-заднего отклонения составила слева от 20° до 35°, а справа — от 21° до 44°. Правый и левый шиловидные отростки, принадлежащие одному человеку, в большинстве наблюдений ассиметричны. В 45% ШО были подвергнуты воздействию факторов, вызвавших их искривление. Топографически ШО расположен в непосредственной близости к нервному глоточному сплетению, НСА, ВСА, внутренней яремной вене, шейному отделу симпатического ствола, боковой стенке глотки. Практическому врачу необходимо помнить, что среди пациентов, предъявляющих жалобы на боли и функциональные нарушения в органах головы и шеи, значительную часть составляют лица с ШПС. Объективную картину анатомических особенностей ШО височной кости и его взаимоотношений с окружающими тканями может дать только лучевое исследование, например, КТ.

Литература.

1. Барабанова, Э. В. Роль шило-каротидного синдрома в развитии диссекции внутренней сонной артерии и инфаркта мозга (обзор литературы, собственное наблюдение) / Э. В. Барабанова, Ю. В. Сытый // *Международ. неврологич. журн.* — 2017 — Т. 91, № 5 — С. 38–45. doi: 10.22141/2224-0713.5.91.2017.110855
2. Диндяев, С. В. Медицинская эмбриология : учебник и практикум для вузов / С. В. Диндяев, С. Ю. Виноградов. — М. : Изд-во Юрайт, 2023. — 347 с.
3. Лопатин, А. С. Справочник оториноларинголога / А. С. Лопатин, А. В. Варвянская, Г. Р. Каспранская. — М. : ГЭОТАР-Медиа, 2024. — 408 с.
4. Междисциплинарный подход к диагностике и лечению шилоподъязычного синдрома. Первый опыт / А. И. Яременко [и др.] // *Институт стоматологии.* — 2020. — Т. 87, № 2. — С. 57–59.
5. Шумилина, М. В. Новые формы сосудистой патологии: шилокаротидный, подъязычно-каротидный, щитокаротидный и шилояремный синдромы / М. В. Шумилина, И. Н. Шанцын, Д. И. Колесник // *Комплексные проблемы сердечно-сосудистых заболеваний.* — 2020. — Т. 9, № 3. — С. 96–107. doi: 10.17802/2306-1278-2020-9-3-96-107

10. ТРАВМАТОЛОГИЯ ЧЕРЕПНО-ЧЕЛЮСТНО-ЛИЦЕВОЙ ОБЛАСТИ

УДК [616.761.1:616.714.7]-001.5-089

ИНДИВИДУАЛИЗИРОВАННЫЙ ПОДХОД К ЛЕЧЕНИЮ ПАЦИЕНТОВ С ПЕРЕЛОМАМИ ВЕРХНЕЙ ЧЕЛЮСТИ В ОБЛАСТИ НИЖНЕЙ СТЕНКИ ГЛАЗНИЦЫ

Абдулкеримов Т. Х.¹, Абдулкеримов Х. Т.¹, Мандра Ю. В.²,
Абдулкеримов З. Х.³, Абдулкеримова С. Ю.¹

*ФГБОУ ВО «Уральский государственный медицинский университет»
Минздрава России,¹кафедра хирургической стоматологии,
оториноларингологии и челюстно-лицевой хирургии;²кафедра
терапевтической стоматологии и протезной стоматологии
заболеваний,³ГАУЗ «Городская клиническая больница № 40»,
г. Екатеринбург, Российская Федерация*

Введение. Частота осложнений хирургических методов лечения травмы средней зоны лица в отдельных наблюдениях достигает 52%. Существующая проблема распространенности осложнений при хирургическом лечении пациентов с травматическими повреждениями костей средней зоны лица, в частности, с переломами верхней челюсти в области орбиты, формирует необходимость поиска новых способов повышения эффективности проводимой реконструкции.

Цель. Представить научное обоснование выбора индивидуализированных титановых аугментов, изготовленных с применением высокоточных физических моделей по аддитивной технологии, для замещения костных дефектов при хирургическом лечении пациентов с переломами верхней челюсти в области орбиты.

Объекты и методы. Проведено исследование одноцентровое, рандомизированное, контролируемое, параллельное, открытое, проспективное. Исследуемые группы пациентов представлены лицами мужского и женского пола в возрасте от 18 до 60 лет с наличием переломов костей средней зоны лицевого скелета, а именно, верхней челюсти в области нижней стенки орбиты.

Результаты. Разработан алгоритм диагностики и лечения переломов верхней челюсти в области глазницы с применением 3D-моделирования и печати, а также запатентовано специальное устройство

для изготовления индивидуальных пластин, замещающих дефект кости в месте перелома.

Заключение. Применение разработанного способа реконструкции травматических повреждений верхней челюсти в области орбиты позволило достоверно уменьшить продолжительность оперативного вмешательства в 1,4 раза, повысить точность реконструкции в 3,7 раза, оптимизировать сроки заживления относительно стандартной методики, сократить сроки госпитализации.

Ключевые слова: перелом; орбита; нижняя стенка глазницы; средняя зона лица; глазница; травма; челюстно-лицевая хирургия.

INDIVIDUALIZED APPROACH TO THE TREATMENT OF PATIENTS WITH MAXILLARY FRACTURES IN THE ORBITAL FLOOR AREA

Abdulkerimov T. Kh.¹, Abdulkerimov Kh. T.¹, Mandra Ju. V.²,
Abdulkerimov Z. Kh.³, Abdulkerimova S. Yu.¹

*Ural State Medical University,¹ Department of Oral Surgery,
Otorhinolaryngology and Maxillofacial Surgery;² Department
of Therapeutic Dentistry and Propaedeutics of Dental Diseases;
³City Clinical Hospital No. 40, Ekaterinburg, Russian Federation*

Introduction. The rate of complications of surgical treatment of midfacial trauma in some cases reaches 52%. The existing problem of the prevalence of complications during the surgical treatment of patients with traumatic injuries of the midfacial bones, especially with maxillary fractures in the orbital floor area, creates the need to find new ways to increase the efficiency of the reconstruction.

Aim. To present a scientific rationale for the choice of customized titanium augments, manufactured with high-precision physical models using additive technology, to replace bone defects during the surgical treatment of patients with maxillary fractures in the orbital floor area.

Objects and methods. The study was single-center, randomized, controlled, parallel, open, prospective. The studied groups of patients were represented by males and females aged from 18 to 60 years with the presence of maxillary fractures in the orbital floor area.

Results. An algorithm has been developed for the diagnosis and treatment of maxillary fractures in the orbital floor area area using 3D-modeling and

printing, as well as a patented special device for the manufacture of individual plates that repair the bony defect at the fracture site.

Conclusion. The use of the developed method for reconstruction of traumatic injuries of the maxilla in the orbital floor area made it possible to reliably reduce the duration of surgical intervention by 1.4 times, increase the accuracy of reconstruction by 3.7 times, speed up the healing time relative to the standard technique, and shorten the length of hospitalization.

Keywords: fracture; orbit; orbital floor; middle zone of the face; eye socket; injury; maxillofacial surgery.

Введение. В настоящее время отечественными и зарубежными авторами отмечается увеличение числа пациентов с переломами костей лицевого скелета, в том числе и средней его зоны [2, 4]. Обращает на себя внимание тот факт, что в структуре пациентов преобладают лица молодого возраста (до 44 лет согласно классификации Всемирной организации здравоохранения). При этом частота осложнений хирургических методов лечения травмы средней зоны лица в отдельных ситуациях достигает 52%. Существующая проблема распространенности осложнений при хирургическом лечении пациентов с травматическими повреждениями костей средней зоны лица, в частности, с переломами верхней челюсти в области орбиты, формирует необходимость поиска новых способов повышения эффективности проводимой реконструкции [1, 3, 5].

Цель работы — представить научное обоснование выбора индивидуализированных титановых аугментов, изготовленных с применением высокоточных физических моделей по аддитивной технологии, для замещения костных дефектов при хирургическом лечении пациентов с переломами верхней челюсти в области орбиты.

Объекты и методы. Проведенное исследование одноцентровое, рандомизированное, контролируемое, параллельное, открытое, проспективное. Исследуемые группы пациентов представлены лицами мужского и женского пола в возрасте от 18 до 60 лет с наличием переломов костей средней зоны лицевого скелета, а именно, верхней челюсти в области нижней стенки орбиты. Алгоритм проведения исследования представлен на рисунке 1.

клиническом этапе работы участие принимали 84 пациента, подписавших информированное добровольное согласие, соответствующие разработанным критериям включения / исключения и подразделенные на две группы: основная группа (n=30); группа сравнения (ГС), которая состояла из двух подгрупп: 1) подгруппы сравнения 1 (ПГ 1) (n=30); 2) подгруппы сравнения 2 (ПГ 2) (n=24).

Пациенты с переломами верхней челюсти в области нижней стенки глазницы

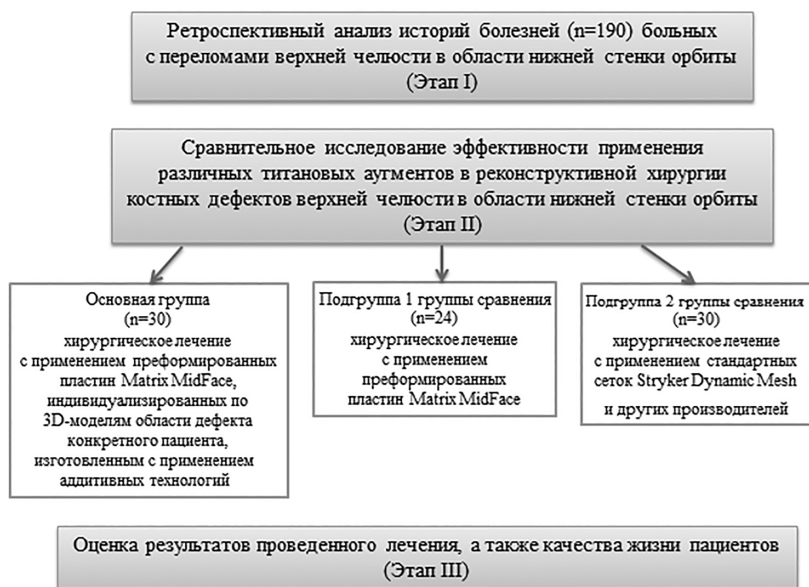

Рисунок 1 — Схема проведенного исследования.

В рамках предоперационного обследования оценивали следующие критерии: жалобы на момент поступления пациента в стационар; наличие / отсутствие нарушения конфигурации лица; причина изменения конфигурации лица (посттравматический отек, деформация костей лицевого скелета); нарушение чувствительности мягких тканей в зоне повреждения (парестезии); наличие / отсутствие диплопии; нарушение положения глазного яблока — гипопфтальм (< 2,0 мм, > 2,0 мм), экзофтальм (< 2,0 мм, > 2,0 мм), энофтальм (< 2,0 мм, > 2,0 мм); нарушения глазодвигательной активности; оценка изменения объема орбиты на стороне повреждения.

Всем пациентам исследуемых групп была проведена мультиспиральная компьютерная томография с шагом среза 0,5 мм и использованием пакета программ 3D-преобразований с построением изображений по стандартным программам, включающим volume rendering technique (VRT) реконструкцию.

Пациентам в ситуациях незначительного смещения отломков, отсутствия ущемления содержимого глазницы в линии перелома, а также увеличения объема поврежденной глазницы относительно интактной менее чем на 2,00 мл оперативное лечение не было показано. Их исключали из выборки и не вводили в группы исследования.

С помощью программного пакета Materialise Mimics Medical и Mimics 3-Matic, Materialise (Бельгия), срезы компьютерных томограмм пациентов основной группы были преобразованы в виртуальные 3D-модели для дальнейшего проектирования и подготовки к аддитивному производству индивидуальной модели костных структур зоны повреждения.

С целью определения наличия или отсутствия показаний к оперативному лечению одним из этапов цифровой обработки полученных срезов компьютерных томограмм пациентов являлся волюметрический анализ полостей глазниц на контрлатеральной стороне. Вычисление объемов глазниц было произведено с помощью пакета программного обеспечения MimicsMedical 21.0, Materialise (Бельгия).

Пациентам основной группы пластика костного дефекта была выполнена с применением преформированных титановых аугментов, индивидуализированных на предоперационном этапе с помощью высокоточных моделей зоны дефекта, изготовленных с учетом всех анатомических особенностей строения конкретного пациента, на основе аддитивных технологий из полиамида. В ПГ 1 группы сравнения лечение проводили с применением преформированных титановых пластин Matrix MidFace, адаптированных к области перелома непосредственно во время операции. Пациентам ПГ 2 группы сравнения хирургическое лечение проводили по общепринятой методике с применением стандартных титановых сеток, моделированием и адаптацией к области костного дефекта которых выполняли интраоперационно.

Результаты. Сравняя время, затрачиваемое на проведение операции, были получены статистически достоверные данные ($p \leq 0,05$) о различной длительности операции проведения оперативного вмешательства у основной группы и группы сравнения.

Продолжительность операции в группе пациентов, которым лечение было проведено с применением преформированных титановых аугментов, индивидуализированных по высокоточным анатомическим 3D-моделям дефективных зон, сократилась относительно подгруппы сравнения 1 в 1,5 раза. При этом более чем в 3 раза сократился

данный показатель относительно подгруппы сравнения 2. Кроме того, средняя продолжительность оперативного вмешательства в основной группе сократилась относительно ПГ 1 и 2 группы сравнения в 1,2 и 1,6 раза, соответственно.

Сравнивая показатели продолжительности госпитализации, были получены статистически значимые различия ($p \leq 0,01$) между группой сравнения и основной группой. Показатель средней продолжительности госпитализации представителей основной группы продемонстрировал снижение относительно ГС ПГ 1 и ГС ПГ 2 в 1,2 и в 1,5 раза, соответственно.

Основными жалобами в ближайшем послеоперационном периоде во всех группах были боль и отек в области оперативного вмешательства. В подгруппе сравнения 1 средний показатель сохранения указанных жалоб составил $3,7 \pm 0,18$ суток. Полный регресс жалоб на боль и отек в подгруппе сравнения 2 происходил в среднем в течение $4,2 \pm 0,21$ суток после операции, когда в основной группе этот показатель оказался меньше в 1,08 и 1,2 раза, соответственно и составил $3,4 \pm 0,15$ суток ($p \leq 0,05$).

Оценка точности восстановления объема поврежденной орбиты производилась на 3–7 сутки после операции путем проведения диагностической мультиспиральной компьютерной томографии костей лицевого скелета, вычисления и сравнения объемов глазниц на стороне оперативного вмешательства и на неповрежденной стороне. В результате анализа полученных данных было выявлено, что в подгруппе сравнения 1 максимальная разница между объемами прооперированной и неповрежденной орбит составила 2,00 мл при среднем значении, равном $0,21 \pm 0,01$ мл. В подгруппе сравнения 2 группы сравнения наибольшее отклонение составило 3,70 мл при среднем показателе $0,61 \pm 0,03$ мл, что свидетельствует об увеличении объема полости глазницы на прооперированной стороне по сравнению с интактной. Причем максимальная разница между объемами прооперированной и неповрежденной орбит в основной группе составила 1,00 мл при среднем значении $0,10 \pm 0,01$ мл ($p \leq 0,05$).

В подгруппе сравнения 1 изменение объема глазницы на стороне оперативного вмешательства на 2,00 мл и более было зафиксировано у двух пациентов. У подгруппы сравнения 2 в 5 наблюдениях имело место увеличение объема прооперированной глазницы на 2,00 мл и более. Исходя из полученных данных, следует, что точность реконструкции по методике с применением аддитивных технологий оказалась

достоверно выше, чем в подгруппах 1 и 2 группы сравнения в 6,1 и 2,1 раза, соответственно ($p \leq 0,05$).

Заключение. Существующая проблема распространенности осложнений при хирургическом лечении пациентов с травматическими повреждениями костей средней зоны лица, в частности, с переломами верхней челюсти в области орбиты, формирует необходимость поиска новых способов повышения эффективности проводимой реконструкции. Целью выполненной работы являлось решение комплексной научной задачи повышения эффективности лечения пациентов с переломами верхней челюсти в области орбиты путем активного применения компьютерного моделирования и аддитивных технологий в лечебно-диагностическом процессе. В результате проведенной работы предложен способ векторного измерения пространственного расположения структур средней зоны лица, а также разработана поэтапная технология индивидуализации титановых аугментов и их применения в практике, которая представляет собой комплексную методику, помогающую решить важную проблему не только физической, но и социальной реабилитации и адаптации пациентов с переломами костей лицевого скелета, упрощая и ускоряя этот процесс, что благоприятно сказывается на качестве их жизни.

Литература.

1. Николаев, В. А. Опыт и перспективы использования технологий виртуальной, дополненной и смешанной реальности в условиях цифровой трансформации системы здравоохранения / В. А. Николаев, А. А. Николаев // Медицинские технологии. Оценка и выбор. — 2020. — Т. 40, № 2. — С. 35–42. doi: 10.17116/medtech20204002135
2. Николаенко, В. П. Орбитальные переломы / В. П. Николаенко, Ю. С. Астахов; под ред. А. Ф. Бровкина. — СПб.: Эко-Вектор, 2012. — 436 с.
3. Старковский, К. И. Оценка возможности применения остеофиксаторов из сплавов титана с модифицированными поверхностями в стоматологии и челюстно-лицевой хирургии / К. И. Старковский, А. Л. Рубежов, А. И. Яременко // Вятский мед. вестник. — 2021. — Т. 70, № 2. — С. 47–51. doi: 10.24412/2220-7880-2021-2-47-51
4. Ghosh, S. K. Fractures involving bony orbit: A comprehensive review of relevant clinical anatomy / S. K. Ghosh, R. K. Narayan // Translational Research in Anatomy. — 2021. — Vol. 24, N 1. — P. 100125. doi: 10.1016/J.TRIA.2021.100125
5. Lozada, K. N. Orbital Trauma / K. N. Lozada, P. W. Cleveland, J. E. Smith // Seminars in Plastic Surgery. — 2019. — Vol. 33, N 2. — P. 106–113. doi: 10.1055/s-0039-1685477

УДК 616.314-001

ЧАСТОТА ВСТРЕЧАЕМОСТИ ПЕРЕЛОМОВ КОСТЕЙ И ТРАВМ ЗУБОВ ЧЕЛЮСТНО-ЛИЦЕВОЙ ОБЛАСТИ У ЖИТЕЛЕЙ МЕГАПОЛИСА

Ахмедов Г. Д.¹, Ильясова С. Т.², Духовская А. А.¹, Тогоев Г. О.¹,
Ахмедов К. Г.³

¹ФГБОУ ВО «Российский университет медицины» Минздрава России,
кафедра преподавательской хирургической стоматологии,
г. Москва; ²ФГБОУ ВО «Дагестанский государственный медицинский
университет» Минздрава России, кафедра хирургической стоматологии
и челюстно-лицевой хирургии

с усовершенствованием врачей, г. Махачкала;

³ГБУЗ «Детская стоматологическая поликлиника № 52 Департамента
здравоохранения Москвы», г. Москва, Российская Федерация

Введение. Результаты анализа встречаемости переломов костей челюстно-лицевой области могут значительно варьировать в зависимости от таких факторов, как место проживания и социальный статус пациента, а также от анатомического расположения поврежденных тканей.

Цель работы — выявление частоты локаций травм челюстно-лицевой области у жителей мегаполиса.

Объекты и методы. Исследование проведено по данным 2463 амбулаторных карт пациентов ГБУ «Республиканская клиническая больница им. А. В. Вишневского», г. Махачкала, Республика Дагестан за период 2018–2023 гг. Проведено вычисление доли от общего числа данных и использован комплекс методов статистического анализа.

Результаты. Травмы костей и мягких тканей челюстей составляют 68,0% всех травм этой области. Наиболее распространенным видом травмы челюстей является перелом альвеолярного отростка нижней челюсти (33,5%). Наибольшее число травмированных зубов (87,8%) выявлялось на верхней челюсти, и 86,3% из них локализовано в центральной части.

Заключение. У жителей мегаполиса из всех видов травм, переломы альвеолярного отростка нижней челюсти занимают первое место и составляют более трети. У большинства пациентов при переломе верхней челюсти чаще имеют место повреждения зубов во фронтальном участке, а при переломе нижней челюсти — страдают зубы жевательной группы.

Ключевые слова: статистический анализ; переломы костей челюстно-лицевой области; жители мегаполиса.

INCUDENCE OF BONE FRACTURES AND DENTAL INJURIES IN THE MAXILLOFACIAL AREA AMONG METROPOLITAN RESIDENTS

Akhmedov G. D.¹, Ilyasova S. T.², Shakhbanov A. K.², Ordashev H. A.²,
Togoev G. O.¹, Akhmedov K. G.³

¹Russian University of Medicine, Moscow;²Dagestan State Medical University, Makhachkala;³ Children's Dental Clinic No. 52 of the Moscow Department of Health, Moscow, Russian Federation

Introduction. The results of the analysis of the occurrence of fractures of the bones of the maxillofacial region can vary significantly depending on factors such as the place of residence and social status of the patient, as well as on the anatomical location of the damaged tissues.

The aim. Identification of the frequency of locations of injuries to the maxillofacial region in residents of the metropolis.

Objects and methods. The study was conducted according to the data of 2463 outpatient patient charts of the Republican Clinical Hospital named by A. V. Vishnevsky, Makhachkala, Republic of Dagestan for the period 2018–2023. A percentage of the total number of data was calculated and a set of statistical analysis methods was used.

Results. Bone and soft tissue injuries to the jaws account for 68 % of all injuries to this area. The most common type of jaw injury is a fracture of the alveolar process of the lower jaw (33.5 %). The largest number of injured teeth (87.8 %) were detected on the upper jaw, and 86.3 % of them are located in the central part.

Conclusion. In the inhabitants of the metropolis among all types of injuries, fractures of the alveolar process of the lower jaw occupy the first place and make up more than a third. In most patients, in the event of a fracture of the upper jaw, teeth are more often damaged in the frontal area, and teeth of the chewing group often suffer from a fracture of the lower jaw.

Keywords: statistical analysis; fractures of the bones of the maxillofacial region; residents of the metropolis.

Введение. Переломы челюстно-лицевой области являются довольно распространенными травмами, с которыми сталкиваются стоматологи-хирурги. Они могут быть вызваны различными причи-

нами, включая дорожно-транспортные происшествия, спортивные, криминальные, бытовые и боевые травмы. Результаты анализа частоты переломов костей челюстно-лицевой области могут значительно варьировать в зависимости от таких факторов, как место проживания, социальный статус пациентов, частоты травматических ситуаций в анализируемом регионе и многих других причин [2].

По данным ряда исследований можно сделать вывод о высокой частоте встречаемости переломов костей челюстно-лицевой области у жителей мегаполиса. В мегаполисе частота таких переломов выше, чем в сельской местности или небольших городах [3]. Это может быть связано с более интенсивным образом жизни в городах, где люди более подвержены риску травматических ситуаций [1, 3, 4]. Стресс, высокая конкуренция, перенапряжение и недостаточный сон могут влиять на поведение жителей мегаполиса и увеличивать вероятность возникновения травм [4].

Эти результаты подчеркивают важность профилактических мер и пропаганды безопасности среди жителей мегаполиса. Также следует обратить внимание на необходимость улучшения условий пребывания в городской среде, как в плане дорожной безопасности, так и в области психологической поддержки населения [5].

Цель работы — выявление частоты локаций травм челюстно-лицевой области у жителей мегаполиса.

Объекты и методы. Была проведена выкопировка данных 2463 амбулаторных карт пациентов, обратившихся в ГБУ «Республиканская клиническая больница им. А. В. Вишневского», г. Махачкала, Республика Дагестан, с различными травмами челюстно-лицевой области за период 2018–2023 гг. При установлении диагноза использовали Международная классификация болезней (МКБ-10, 1997, код S.00–04). После оказания первой помощи пациентам и проведения им необходимых хирургических операций, включавших иммобилизацию отломков и зашивание мягких тканей, все результаты вносили в таблицу формата Excel. Было проведено вычисление доли от общего числа данных и использован комплекс методов статистического анализа.

Результаты. Согласно проведенной статистической обработке, травмы костной ткани и окружающих мягких тканей челюстей составляют 68,0 % от всех типов травм этой области. Вторым по распространенности видом являются поверхностные травмы губы и полости рта (s00.05) с долей 28,4 %. На третьем месте с долей 27,2 % располагаются открытая рана губы и полости рта (s01.5).

Наиболее распространенным видом травмы челюстей является перелом альвеолярного отростка нижней челюсти (s02.60), который составляет 33,5% от общего числа травм. Переломы альвеолярного отростка верхней челюсти (s02.40) составляют 4,8%, а переломы тела нижней челюсти — 4,5%. При переломах челюсти преобладали повреждения зубов. В большинстве наблюдений (45,0%) повреждения затрагивали только один зуб, у 40,0% пациентов было затронуто несколько групп зубов, а у 15,0% повреждения распространялись и на окружающие ткани. В соответствии с установленным диагнозом по МКБ-10, у более половины обследованных пациентов (53,0%) был обнаружен вывих зуба, в то время как переломы ограничивались только эмалью зуба у 29,0% пациентов. Следует отметить, что в 10,0% имел место перелом коронки зуба без повреждения пульпы, в то время как в 8,0% пульпа все же пострадала. Анализ по числу травмированных зубов в зависимости от стороны выявил, что 49,7% зубов получили повреждение с правой стороны, а 50,3% зубов с левой стороны, что свидетельствует о равномерном распределении повреждений зубов по обеим сторонам челюсти. Однако наибольшее число травмированных зубов (87,8%) было обнаружено на верхней челюсти, что в 7,2 раза превышает число повреждений (12,2%) на нижней челюсти. Большинство повреждений зубов было локализовано в передней части верхней челюсти, составляя 86,3% от общего числа, в то время как, только 6,5% поврежденных зубов были на нижней челюсти. Следует отметить, что наиболее часто повреждались центральные резцы верхней (76,1%) и нижней (5,2%) челюсти. Еще одним важным показателем является факт, что зубы жевательной группы на нижней челюсти повреждались чаще (3,1%), в то время как на верхней челюсти пострадало только 1,5% жевательных зубов.

Заключение. Переломы альвеолярного отростка нижней челюсти являются наиболее распространенными среди всех видов травм челюстно-лицевой области и составляют более трети. При переломах верхней челюсти, наибольший ущерб обычно наносится зубам во фронтальном участке. Это связано с тем, что в результате травмы, верхние зубы часто подвергаются сильным механическим нагрузкам, что может приводить к их повреждению или полному вывиху. В то же время, при переломах нижней челюсти, основные повреждения затрагивают зубы жевательной группы. Это может быть связано с тем, что нижние зубы подвержены большим усилиям при жевании пищи, а также в результате травмы происходит сильное сжатие и перемеще-

ние нижней челюсти, что может приводить к повреждению зубов жевательной группы.

Литература.

1. Бельченко, В. А. Маршрутизация пациентов с челюстно-лицевой патологией в условиях мегаполиса: вызовы и решения / В. А. Бельченко, И. В. Чантырь // Здоровье мегаполиса. — 2022. — Т. 3, № 3. — С. 46–57.
2. Ешиев, А. М. Анализ историй болезни больных с переломами нижней челюсти и ортопедическим методом лечения, получившие стационарное лечение в разных клиниках, по данным архива / А. М. Ешиев, А. А. Эшматов, А. О. Абдумомунов. // Тенденции развития науки и образования. — 2021. — Т. 74, № 1. — С. 51–58. doi: 10.18411/lj-06-2021-11
3. Левенец, А. А. Челюстно-лицевой травматизм как социальная, экономическая и медицинская проблема / А. А. Левенец, Н. А. Горбач, Н. Н. Фокас // Сибирское медицинское обозрение. — 2013. — Т. 80, № 2. — С. 13–18.
4. Челюстно-лицевая травма как мировая проблема / С. В. Крохмаль [и др.] // Врач. — 2020. — Т. 31, № 10. — С. 22–25. doi: 10.29296.25877305-2020-10-04
5. Швецов, А. Н. Городские агломерации в преобразовании урбанистического пространства / А. Н. Швецов // Росс. эконом. журн. — 2018. — № 1. — С. 45–65.

УДК 616.716.1/.4-001(476.5)''2018/2023''

ДИНАМИКА ТРАВМАТИЗМА ЧЕЛЮСТНО-ЛИЦЕВОЙ ОБЛАСТИ В ВИТЕБСКОМ РЕГИОНЕ ЗА 2018–2023 ГГ.

Константинович М. А.

*УО «Витебский государственный ордена Дружбы народов медицинский университет», кафедра челюстно-лицевой хирургии и хирургической стоматологии с курсом ФПК и ПК,
г. Витебск, Республика Беларусь*

Цель исследования — проанализировать динамику травм мягких тканей и костей лицевого черепа в период 2018–2023 гг. в Витебском регионе.

Объекты и методы. Выполнен анализ документов статистической отчетности стоматологического гнойного отделения учреждения здравоохранения «Витебская областная клиническая больница» в период с 2018 год по 2023 год.

Результаты. В 2018 году доля пациентов с травмами челюстно-лицевой области (ЧЛО) составила 16,60 % (310) пациентов, в 2019 году данный показатель уменьшился до 15,80 % (324) пациентов, а в последующие годы возрастал: 16,30 % (237) пациентов в 2020 году, 17,30 % (260) — в 2021 году, 22,40 % (384) — в 2022 году. В 2023 году снизился до 13,06 % (246) пациентов. Число пациентов с травмами мягких тканей челюстно-лицевой области было: 3,64 % (68) человек — в 2018 году, 1,85 % (38) — в 2019 году, 2,62 % (38) — в 2020 году, 2,53 % (38) — в 2021 году, 3,96 % (68) — в 2022 году, и снизилось до 1,70 % (32) человек в 2023 году. Доля пациентов с переломами челюстей составляла: 12,39 % (231 человек) в 2018 году, в 2022 году — 10,67 % (243). В то же время доля пациентов с переломами скулоорбитального комплекса была наиболее низкой в 2020 году — 0,89 %, (13) пациентов и 2021 году — 0,86 %, (13) и возросла до 2,18 % (41) человек в 2023 году.

Средняя продолжительность лечения пациентов с травмами ЧЛО в отделении увеличивалась с течением времени, начиная с 2018 года (5,6 койко-дней), достигая своего пика в 2022 году (6,9 койко-дней), затем снизилась до 5,2 койко-дней в 2023 году.

Заключение. Анализ статистических медицинских данных представляет интерес для дальнейших исследований и позволяет определить основные тенденции травматизма челюстно-лицевой области.

Ключевые слова: травмы, челюстно-лицевая область, динамика.

DYNAMICS OF MAXILLOFACIAL TRAUMA IN THE VITEBSK REGION FOR 2018–2023

Konstantinovich M. A.

*Vitebsk State Order of Peoples' Friendship Medical University,
Department of Maxillofacial Surgery and Oral Surgery with the Course
of the Faculty of Advanced Training and Staff Retraining,
Vitebsk, Republic of Belarus*

The purpose of the study is to analyze the dynamics of injuries to soft tissues and bones of the facial skull in the period 2018–2023. in the Vitebsk region.

Objects and methods. An analysis of statistical reporting documents from the dental purulent department of the health care institution “Vitebsk Regional Clinical Hospital” was carried out in the period from 2018 to 2023.

Results. In 2018, the proportion of patients with maxillofacial injuries was 16.60 % (310 patients), in 2019 this figure decreased to 15.80 % (324) patients, and increased in subsequent years: 16.30 % (237) patients in 2020, 17.30 % (260) patients in 2021, 22.40 % (384) patients in 2022. In 2023 it decreased to 13.06 % (246) patients. The number of patients with soft tissue injuries of the maxillofacial area: 3.64 % (68) people — in 2018, 1.85 % (38) patients — in 2019, 2.62 % (38) patients — in 2020, 2.53 % (38) patients in 2021, 3.96 % (68) people in 2022, and decreased to 1.70 % (32) people in 2023. The proportion of patients with jaw fractures was: 12.39 % (231) people in 2018, in 2022—10.67 % (243) patients. At the same time, the proportion of patients with fractures of the zygomatic-orbital complex was the lowest in 2020—0.89 %, (13) patients and 2021—0.86 % (13) patients, increased to 2.18 % (41) people in 2023.

The average duration of treatment for patients with maxillofacial injuries in the department increased over time, starting in 2018 (5.6 days), reaching its peak in 2022 (6.9 days), then decreased to 5.2 days in 2023.

Conclusion. Analysis of statistical medical data is of interest for further research and allows us to determine the main trends in injuries to the maxillofacial area.

Keywords: injuries; maxillofacial area; dynamics.

Введение. Челюстно-лицевая область (ЧЛО), являющаяся одной из наиболее сложных и функционально значимых анатомических зон организма человека, подвержена разнообразным видам травм, создавая актуальные задачи для медицинского сообщества. Удельный вес челюстно-лицевой травмы среди скелетных повреждений варьирует

от 2,5 до 17,0% [3]. Травмы в данной области, в силу своей специфики, не только сопряжены с серьезными медицинскими последствиями, но и требуют глубокого научного понимания для разработки эффективных методов диагностики, лечения и медицинской реабилитации.

Инциденты травм челюстно-лицевой области обусловлены различными причинами, включая транспортные происшествия, бытовые несчастные случаи, спортивные травмы, а также промышленные и производственные поражения. Глубокое понимание этиологии и характеристик повреждений этой области не только содействует лучшему восстановлению пострадавших, но и способствует разработке превентивных стратегий для снижения частоты травм челюстно-лицевой области.

Следует отметить, что число травматических повреждений увеличилось за последнее время [1]. Ежегодно в Российской Федерации травме и отравлениям подвергаются около 13 млн человек [2].

Цель исследования — проанализировать динамику травм мягких тканей и костей лицевого черепа в период 2018–2023 гг. в Витебском регионе.

Объекты и методы. Выполнен анализ документов статистической отчетности стоматологического гнойного отделения учреждения здравоохранения «Витебская областная клиническая больница» в период с 2018 год по 2023 год. Проанализированы показатели: общее число пролеченных в отделении за год пациентов, доля среди них лиц с травмой челюстно-лицевой области, длительность лечения в стационаре.

Результаты. При исследовании документации учреждения здравоохранения «Витебская областная клиническая больница» за период с 2018 по 2023 год проведен анализ числа пациентов, находившихся на лечении в специализированном отделении. Выполнен частотный анализ травматических повреждений ЧЛЮ. Результаты исследования представлены в таблице 1.

Таблица 1 — Частота травм челюстно-лицевой области за период 2018–2023 гг. в Витебской областной клинической больнице.

Перечень показателей	Годы анализируемого периода времени					
	2018	2019	2020	2021	2022	2023
Всего пролечено пациентов	1865	2050	1453	1503	1716	1884

Продолжение таблицы 1

Перечень показателей	Годы анализируемого периода времени					
	2018	2019	2020	2021	2022	2023
Число пациентов с травмами ЧЛО	16,60% (310)	15,80 % (324)	16,30% (237)	17,30% (260)	22,40% (384)	13,06% (246)
Число пациентов с травмами мягких тканей ЧЛО	3,64% (68)	1,85% (38)	2,62% (38)	2,53% (38)	3,96% (68)	1,70% (32)
Число пациентов с переломами челюстей	12,39% (231)	12,24% (251)	15,90% (231)	15,37% (231)	14,16% (243)	10,67% (201)
Число пациентов с переломами скуло-орбитального комплекса	1,07% (20)	1,41% (29)	0,89% (13)	0,86% (13)	0,99% (17)	2,18% (41)
Средняя продолжительность лечения пациентов в отделении	5,6	5,4	5,5	5,5	5,2	5,3
Средняя продолжительность лечения пациентов с травмами ЧЛО в отделении	5,6	5,6	5,8	5,9	6,9	5,2

Общее число пролеченных пациентов увеличивается с каждым годом, начиная с 2018 года (1865 пациентов), достигая пика в 2023 году — (1884 пациента). В 2018 году доля пациентов с травмами ЧЛО составила 16,60 % (310) пациентов, в 2019 году данный показатель уменьшился до 15,80 % (324), но в последующие годы снова возростал: 16,30 % (237) пациентов в 2020 году, 17,30 % (260) — в 2021 году, 22,40 % (384) — в 2022 году. А в 2023 году он снова снизился до 13,06 % (246) пациентов. Число пациентов с травмами мягких тканей ЧЛО также варьировало: 3,64 % (68) человек — в 2018 году, 1,85 % (38) — в 2019 году, 2,62 % (38) — в 2020 году, 2,53 % (38) — в 2021 году, 3,96 % (68) — в 2022 году, и снизилось до 1,70 % (32) человек в 2023 году. Доля лиц с переломами челюстей составляла: 12,39 % (231) человек в 2018 году и постепенно снижалась в последующие годы, достигнув минимума в 2022 году —

10,67% (243). В то же время доля пациентов с переломами скуло-орбитального комплекса была наиболее низкой в 2020 году — 0,89% (13) пациентов, и 2021 году — 0,86%, (13), заметно возросла до 2,18% (41) человек в 2023 году.

Средняя продолжительность лечения всех пациентов составила 5–5,5 суток в течение 2018–2023 гг. Средняя продолжительность лечения пациентов с травмами ЧЛЮ в отделении увеличивалась с течением времени, начиная с 2018 года (5,6 койко-дней), достигая своего пика в 2022 году — (6,9 койко-дней), а затем снизилась до 5,2 койко-дней в 2023 году.

Заключение. Результаты отражают динамичные тенденции в травматизме челюстно-лицевой области, подчеркивая необходимость более глубокого анализа факторов, влияющих на изменения в уровне травматизма в разные периоды времени. Тенденция увеличения числа пролеченных пациентов с течением времени может быть связана с развитием медицинских технологий, улучшением доступности медицинской помощи или повышением осведомленности о возможностях лечения. Такая динамика требует дальнейшего анализа с учетом различных факторов, таких как демографические изменения, экономические условия и т. д. Изменения числа пациентов с травмами ЧЛЮ могут быть результатом различных факторов, включая травматические ситуации, изменения в степени и характере травм, а также в методах диагностики и классификации. Увеличение средней продолжительности пребывания пациентов с травмами ЧЛЮ в отделении может свидетельствовать о сложности лечения или необходимости более длительного периода для медицинской реабилитации. Для полного понимания этого явления требуется более глубокий анализ факторов, влияющих на период лечения, включая типы травм, сопутствующие заболевания и доступность медицинской помощи.

Анализ статистических медицинских данных представляет интерес для дальнейших исследований и позволяет определить основные тенденции в лечении травм ЧЛЮ, а также выделить разделы информации, требующие углубленного анализа и разработки эффективных стратегий предотвращения и лечения указанных поражений.

Литература.

1. Клинико-эпидемиологические особенности и медико-социальная характеристика пострадавших с повреждениями челюстно-лицевых костей по данным отделения челюстно-лицевой реконструктивной пластической хирур-

гии национального госпиталя Минздрава Кыргызской Республики в 2010–2018 г. / Б. К. Ургуналиев [др.] // Росс. стом. журн. — 2020. — Т. 24, № 2. — С. 109–113. doi: 10.17816/1728-2802-2020-24-2-109-113

2. Социально значимые заболевания населения России в 2018 году (Статистические материалы). / Г. А. Александрова [др.]. — М. : Департамент мониторинга, анализа и стратегического развития здравоохранения, Центральный научно-исследовательский институт организации и информатизации здравоохранения Минздрава России, 2019. — С. 59–62.

3. Pattern of maxillofacial fractures in severe multiple trauma patients: a 7-year prospective study / L. S. Alves [et al.] // Braz. Dent. J. — 2014. — Vol. 25, N 6. — P. 561–564. doi: 10.1590/0103-6440201302395

УДК 616.716.4-001-002-07

ПРОБЛЕМЫ ДИАГНОСТИКИ ПОЗДНИХ ИНФЕКЦИОННО-ВОСПАЛИТЕЛЬНЫХ ОСЛОЖНЕНИЙ ТРАВМАТИЧЕСКОГО ПОВРЕЖДЕНИЯ НИЖНЕЙ ЧЕЛЮСТИ

Салеева Г. Т.¹, Мубаракова Л. Н.², Шакирова Л. Р.¹, Салеев Н. Р.¹
*ФГБОУ ВО «Казанский государственный медицинский университет»
Минздрава России,¹кафедра ортопедической стоматологии,²кафедра
челюстно-лицевой хирургии и хирургической стоматологии,
г. Казань, Российская Федерация*

Цель работы — определить дифференциально-диагностические особенности состояния патологического очага воспаления при поздних инфекционно-воспалительных осложнениях неогнестрельного травматического повреждения нижней челюсти.

Объекты и методы. Было проведено обследование пациентов с неосложненным течением перелома нижней челюсти, и при его осложнении инфекционно-воспалительным процессом — 85 человек. Проанализированы: общего анализа крови; лейкоцитарный индекс интоксикации; анализ уровня содержания макро- и микроэлементов в ротовой жидкости.

Результаты. При неосложненном и всех нозологических формах осложненного инфекционно-воспалительным процессом травматического повреждения нижней челюсти изменения показателей периферической крови пациентов в 1–2 сутки госпитализации являются неспецифическими и отражают преимущественно распространенность воспалительного процесса. Выявлено наличие корреляции между гемограммой периферической крови и концентрацией макро- и микроэлементов в ротовой жидкости и их соотношениями при данном виде патологии. Установлено, что уровень содержания макро- и микроэлементов в ротовой жидкости изменяется в зависимости от нозологической формы отдаленного осложнения перелома нижней челюсти.

Заключение. Изменения уровня содержания макро- и микроэлементов в ротовой жидкости является индивидуальным для каждой нозологической формы инфекционно-воспалительного осложнения перелома нижней челюсти, и зависит от структуры костной ткани и от иммунореактивности организма.

Ключевые слова: позднее инфекционно-воспалительное осложнение; неогнестрельное травматическое повреждение; нижняя челюсть.

PROBLEMS OF DIAGNOSIS OF LATE INFECTIOUS AND INFLAMMATORY COMPLICATIONS OF TRAUMATIC INJURY OF THE MANDIBLE

Saleeva G. T.¹, Mubarakova L. N.², Shakirova L. R.¹, Saleeva N. R.¹

*Kazan State Medical University,¹Department of Orthopedic
Dentistry;²Department of Maxillofacial Surgery and Oral Surgery,
Kazan, Russian Federation*

Objective: to determine the differential diagnostic features of the state of the pathological focus of inflammation in late infectious and inflammatory complications of not a firearm traumatic injury of the mandible.

Objects and methods. An examination of patients with uncomplicated course of mandibular fracture, and with its complication by an infectious and inflammatory process, 85 people were examined. We conducted a study of clinical general blood analysis, leukocyte intoxication index, analysis of the concentration of macro- and microelements in oral fluid.

Results. In uncomplicated and all nosological forms of traumatic injury of the mandible complicated by the infectious and inflammatory process, changes in peripheral blood parameters of patients on 1–2 days of hospitalization are nonspecific and reflect mainly the prevalence of the inflammatory process. The presence of a correlation between the hemogram of peripheral blood and the concentration of macro- and microelements in the oral fluid and their ratios in this type of pathology was revealed. It was found that the concentration of macro- and microelements in the oral fluid varies depending on the nosological form of a long-term complication of a mandibular fracture.

Conclusion. Changes in the concentration of macro- and microelements in the oral fluid are individual for each nosological form of an infectious and inflammatory complication of a mandibular fracture, and depend on the structure of bone tissue and on the immune reactivity of the body.

Keywords: late infectious and inflammatory complication; not a firearm traumatic injury; lower jaw.

Введение. Несмотря на достигнутые успехи в диагностике осложненного течения неогнестрельных переломов нижней челюсти, до настоящего времени нет единого понимания как о патогенезе, так и клинических проявлениях инфекционно-воспалительных осложнений при данной патологии. Так, например, М. Б. Швырков и соавт. (1999) считает, что «все посттравматические воспалительные процессы являются проявлением остеомиелита» [5]. В то же время, И. А. Тваури и со-

авт. (1993) выделяет инфекционно-воспалительный процесс в мягких тканях без признаков остеомиелита и травматический остеомиелит, осложненный воспалительным процессом в мягких тканях [3]. При этом, А. Г. Шаргородский, Н. М. Стефанцов (2000) определяют три типа инфекционно-воспалительных осложнений: нагноение мягких тканей; нагноение костной раны; травматический остеомиелит [4]. Другие авторы считают, что травматический остеомиелит является исходом нагноения костной раны [1].

Цель работы — определить дифференциально-диагностические особенности состояния патологического очага воспаления при поздних инфекционно-воспалительных осложнениях неогнестрельного перелома нижней челюсти.

Объекты и методы. Было проведено обследование пациентов с неосложненным течением перелома нижней челюсти, а также при его осложнении инфекционно-воспалительным процессом (ИВП) — 85 человек: травматический перелом нижней челюсти (ТП) — 13 человек; травматический перелом нижней челюсти, осложненным нагноением костной раны (НКР) — 25 человек; травматический перелом нижней челюсти, осложненным нагноением костной раны и флегмоной (НКРФ) — 22 человека; хронический травматический остеомиелит нижней челюсти, осложненный флегмоной (ХТОФ) — 25 человек. В качестве контроля исследовали 23 здоровых человека в возрасте от 20 до 27 лет.

Провели исследование клинического общего анализа крови, лейкоцитарного индекса интоксикации (ЛИИ) по упрощенной формуле, предложенной В. К. Островским с соавт., (1983) [2]. Сравнительный анализ уровня содержания (мкг/мл) фосфора (P), кальция (Ca), кремния (Si), стронция (Sr), цинка (Zn) и соотношения P/Ca, Ca/Si Ca/Sr Zn/Sr методом атомно-абсорбционной спектроскопии и атомно-эмиссионной спектроскопии с индуктивно-связанной плазмой проводили в ротовой жидкости.

Результаты. При ТП и всех нозологических формах ИВП в периферической крови пациентов в первые сутки госпитализации обнаружено статистически значимое увеличение относительно контроля количества сегментоядерных нейтрофилов и ЛИИ. При этом достоверных различий между различными формами воспалительного процесса не было обнаружено. Также у всех пациентов было установлено увеличение количества лейкоцитов и лимфоцитов. Таким образом, изменения в периферической крови пациентов в 1–2 сутки госпитализации при

ИВП являются неспецифическими и отражают преимущественно распространенность воспалительного процесса, что не позволяет проводить дифференциальную диагностику очага воспаления.

Исследование уровня содержания кальция в ротовой жидкости показало, что его увеличение было особенно выражено при патологических состояниях, при которых имелся выраженный некроз костной ткани, а именно: при ХТОФ его показатель составил $84,75 \pm 3,64$ мкг/мл, и был значительно выше по сравнению с НКР ($61,79 \pm 2,49$ мкг/мл).

Уровень содержания кремния в первые сутки госпитализации увеличивался по сравнению с контролем при ТП — $0,9652 \pm 0,23$ мкг/мл ($p < 0,05$). В то же время, еще более выраженное увеличение кремния наблюдали при НКР — $2,655 \pm 0,2694$ мкг/мл ($p < 0,001$). Причем при НКРФ — $0,3055 \pm 0,0294$ мкг/мл ($p > 0,05$) и ХТОФ — $0,2566 \pm 0,0237$ мкг/мл ($p < 0,05$) показатель кремния был снижен относительно контроля.

В то же время, у пациентов при ИВП изменилось соотношение P/Ca. Значительное снижение соотношения P/Ca, из-за увеличения уровня содержания кальция, было обнаружено при ХТОФ до $2,18 \pm 0,16$ по сравнению, как с контролем ($p < 0,001$), так с ТП, НКР, НКРФ ($p < 0,01$).

У пациентов с ТП челюсти, наоборот, наблюдали незначительное снижение соотношения Ca/Si до $105,83 \pm 20,97$ по сравнению с контролем ($p > 0,05$). В отличие от группы пациентов с НКР, в которой данное соотношение было существенно ниже — до $29,97 \pm 3,4$, как относительно контроля ($p < 0,001$), так и по сравнению с ТП, НКРФ ($p < 0,001$) и ХТОФ ($p < 0,001$). Это является следствием увеличения уровня содержания кремния. Однако данное соотношение, наоборот, значительно увеличивалось при НКРФ — $264,73 \pm 22,01$ и ХТОФ — $388,56 \pm 35,15$, по сравнению с контролем, ТП и НКР ($p < 0,001$), из-за снижения показателя кремния на фоне увеличения содержания кальция в ротовой жидкости. Причем, при развитии ХТОФ данные изменения были более существенны, в том числе и по сравнению с НКРФ ($p < 0,01$).

Установлено наличие корреляции между гемограммой периферической крови и показателями P, Ca, Si, Sr, Zn, а также соотношением P/Ca, Ca/Si, Ca/Sr, Zn/Sr в ротовой жидкости при ИВП.

При НКР выявлена прямая выраженная связь между соотношением Ca/Si в ротовой жидкости и количеством эозинофилов в перифери-

ческой крови $r = 0,620816$ ($p < 0,01$), а также между уровнем содержания стронция в ротовой жидкости и СОЭ $r = 0,423595$ ($p < 0,05$).

При НКРФ установлена прямая выраженная связь между содержанием стронция в ротовой жидкости и количеством как лейкоцитов $r = 0,424638$ ($p < 0,05$), так и эозинофилов $r = 0,614525$ ($p < 0,01$) в периферической крови, а также между уровнем содержания фосфора и СОЭ $r = 0,520807$ ($p < 0,02$). Обратная выраженная связь обнаружена между показателем кальция и количеством палочкоядерных нейтрофильных лейкоцитов $r = -0,42466$ ($p < 0,05$), а также между соотношением Ca/Sr и эозинофилами $r = -0,44076$ ($p < 0,05$).

При ХТОФ выявлена достоверная обратная связь между показателем кремния и моноцитами $r = -0,425$ ($p < 0,05$) и СОЭ $r = -0,431$ ($p < 0,05$). Достоверная прямая связь установлена между показателем цинка и палочкоядерными нейтрофильными лейкоцитами $r = 0,516$ ($p < 0,02$), между соотношением Ca/Si и количеством моноцитов $r = 0,456$ ($p < 0,05$) и СОЭ $r = 0,610$ ($p < 0,01$), а также между уровнем содержания кремния в ротовой жидкости и ЛИИ $r = 0,430$ ($p < 0,05$).

Следует отметить, что соединения кремния необходимы для нормального развития и функционирования эпителиальных тканей. Кремний способствует биосинтезу коллагена и образованию костной ткани. Установлено, что при переломах костей уровень содержания кремния в области перелома возрастает почти в 50 раз. Кроме того, обмен кремния и кальция тесно связаны, а стронций конкурирует с кальцием при включении в кристаллическую решетку оксиапатита кости.

Заключение. Таким образом, изменения показателей уровня содержания Ca, Si, Sr и соотношения P/Ca, Ca/Si, Ca/Sr и Zn/Sr является индивидуальным для каждой нозологической формы инфекционно-воспалительных осложнений перелома нижней челюсти, и зависит как от структуры костной ткани, вовлеченной в патологический процесс, так и от иммунореактивности организма пациента в целом.

Литература.

1. Кулаков, А. А. Хирургическая стоматология и челюстно-лицевая хирургия : национальное руководство / А. А. Кулаков, А. И. Неробеев, Т. Г. Робустова. — М. : ГЭОТАР-Медиа, 2015. — 928 с.
2. Островский, В. К. Лейкоцитарный индекс интоксикации при острых гнойных и воспалительных заболеваниях легких / В. К. Островский, Ю. М. Свитич, В. Р. Вебер // Вестник хирургии им. И. И. Грекова. — 1983. — Т. 131. № 11. — С. 21–24.

3. Травма челюстей / И. А. Тваури [и др.] // Наследие А. И. Евдокимова: материалы конф. посвящ. 110-летию со дня рождения член-корр. А. И. Евдокимова. — М. : ММСИ им. Н. А. Семашко, 1993. — С. 94–95.
4. Шаргородский, А. Г. Повреждения мягких тканей и костей лица : учеб. пособие / А. Г. Шаргородский, Н. М. Стефанцов. — М. : ВУНМЦ, 2000. — 239 с.
5. Швырков, М. Б. Неогнестрельные переломы челюстей : руководство / М. В. Швырков, В. В. Афанасьев, В. С. Стародубцев. — М. : Медицина, 1999. — 336 с.

11. НЕОТЛОЖНЫЕ СОСТОЯНИЯ В ЧЕЛЮСТНО-ЛИЦЕВОЙ ХИРУРГИИ И ХИРУРГИЧЕСКОЙ СТОМАТОЛОГИИ

УДК 616.12-008.331.1: 615.844

ПРИМЕНЕНИЕ НЕЙРОПОДОБНОЙ ДИНАМИЧЕСКОЙ ЭЛЕКТРОНЕЙРОСТИМУЛЯЦИИ ДЛЯ КОРРЕКЦИИ УРОВНЯ АРТЕРИАЛЬНОГО ДАВЛЕНИЯ, ВЕГЕТАТИВНОГО СТАТУСА И СОМНОЛОГИЧЕСКИХ РАССТРОЙСТВ У ПАЦИЕНТОВ С АРТЕРИАЛЬНОЙ ГИПЕРТЕНЗИЕЙ

Дробышев В. А.¹, Умникова М. В.², Власов А. А.²

¹ФГБОУ ВО «Новосибирский государственный медицинский университет» Минздрава России, кафедра госпитальной терапии и медицинской реабилитации, г. Новосибирск;

²ООО «Тронитек», г. Екатеринбург, Российская Федерация

Цель работы — оценить эффективность включения нейроподобной динамической электронеуростимуляции (НЕЙРОДЭНС) в схемы лечения пациентов с артериальной гипертензией (АГ) I–II ст. для контроля уровня артериального давления, коррекции вегетативного статуса и сомнологических нарушений.

Объекты и методы. 60 пациентов в возрасте 25–55 лет с диагнозом АГ I–II ст. разделены на 2 группы: основную (n = 30), которая получала воздействие аппаратом «Леомакс-Кардио компакт» на точку ней-гуань в течение 15 дней по 2 процедуры в день, и контрольную плацебо-группу (n = 30). Методы контроля: исследование углеводного, липидного обмена, функции почек, офтальмоскопия, электрокардиография (ЭКГ), суточное мониторирование артериального давления (СМАД) и анкетирование для оценки качества сна.

Результаты. К завершению наблюдения у пациентов группы 1 целевые уровни АД были достигнуты в 70,0%, показатель среднего АД уменьшился на 10,1% (p = 0,043). Исходно повышенная вариабельность систолического артериального давления (САД) и диастолического артериального давления (ДАД) к окончанию курса комбинированной терапии у пациентов группы 1 снизилась в 1,3 (p = 0,036) и 1,6 раза (p = 0,012), соответственно.

После курса лечения в основной группе пресомнические нарушения легкой, средней и выраженной степени выявлены более чем

в 2 раза реже, чем до его начала. Динамика у пациентов с тяжелыми нарушениями засыпания была незначительной, что диктует необходимость повторных курсов НЕЙРОДЭНС-терапии.

Заключение. Включение электропунктуры точки ней-гуань от аппарата «Леомакс-Кардио компакт» в схемы лечения пациентов с несложненной АГ позволяет улучшить нейровегетативную регуляцию, что повышает эффективность контроля показателей системной гемодинамики и позволяет скорректировать сомнологические расстройства.

Ключевые слова: артериальная гипертензия; нейроподобная динамическая электронейростимуляция; артериальное давление; нейровегетативная регуляция; сомнологические расстройства.

NEURO-LIKE DYNAMIC ELECTRONEUROSTIMULATION FOR BLOOD PRESSURE LEVELS, VEGETATIVE STATUS AND SOMNOLOGICAL DISORDERS CORRECTION IN PATIENTS WITH ARTERIAL HYPERTENSION

Drobyshev V. A.¹, Umnikova M. V.², Vlasov A. A.²

¹*Novosibirsk State Medical University, Department of Hospital Therapy and Medical Rehabilitation, Novosibirsk;* ²*Limited Liability Company “Tronitek”, Yekaterinburg, Russian Federation*

Purpose. To evaluate the effectiveness of neuro-like dynamic electroneurostimulation (NEURODENS) inclusion to the patients with arterial hypertension I–II treatment for blood pressure control, correction of vegetative status and somnological disorders.

Objects and methods. 60 patients aged 25–55 years with arterial hypertension I–II were divided into 2 groups: the main group (n=30) which received treatment with «Leomax Cardio compact» device on nei guan point for 15 days, 2 procedures per day and the placebo control group (n=30). Monitoring methods: study of carbohydrate and lipid metabolism, kidney function, ophthalmoscopy, ECG, 24-hour blood pressure monitoring (ABPM) and questionnaires to sleep quality assess.

Results. By the end of the follow-up in patients of group 1 the target blood pressure levels were reached in 70.0% of cases, the average blood pressure decreased by 10.1% (p=0.043). Initially increased variability of SAD and DAD by the end of the course of combination therapy in patients of group 1 decreased by 1.3 (p=0.036) and 1.6 times (p=0.012) respectively.

After the course of treatment in the main group mild, moderate and severe presomnic disorders were detected more than 2 times less often than before treatment. The dynamics in patients with severe sleep disorders were insignificant which dictates the need for repeated NEURODENS therapy courses.

Conclusion. The inclusion of electropuncture of the nei-guan point from «Leomax-Cardio compact» device in the patients with uncomplicated arterial hypertension treatment allows to improve neurovegetative regulation which increases the monitoring systemic hemodynamics effectiveness and allows for somnological disorders correction.

Keywords: arterial hypertension; neuro-like dynamic electroneurostimulation; blood pressure; neurovegetative regulation; somnological disorders.

Введение. Артериальная гипертензия (АГ) остается одной из актуальных проблем современного здравоохранения, что определяется частотой ее распространенности и значимостью осложнений — инсульта, инфаркта миокарда, гипертонической нефро-, ретинопатии и т. д.

Продолжается поиск терапевтических стратегий коррекции цифр АД. В последние годы все большее внимание привлекает использование немедикаментозных методов снижения АД, в частности нейроподобной динамической электронейростимуляции (НЕЙРОДЭНС). Такой подход может стать начальным этапом для пациентов с лабильными формами АГ и снизить фармакологическую нагрузку при стабильных формах заболевания [1].

Цель работы — оценить эффективность включения НЕЙРОДЭНС в схемы лечения пациентов с АГ I–II ст. для контроля уровня АД, коррекции вегетативного статуса и сомнологических нарушений.

Объекты и методы. В условиях городской клинической больницы № 2 г. Новосибирска обследовано 60 пациентов в возрасте 25–55 лет с верифицированным диагнозом: АГ I–II ст., разделенных на 2 группы: группа 1 (основная, n = 30) в дополнение к стандартной медикаментозной терапии получала 15-дневный курс электропунктуры точки нэй-гуань от аппарата электротерапевтического для коррекции артериального давления «Леомакс-Кардио компакт» с частотой стимуляции 9,2; 9,4 Гц и в режиме «77 10» Гц. Группа 2 (сравнения, n = 30) получала стандартный лечебный комплекс и имитацию электропунктурного воздействия от аппарата плацебо.

Пациенты обучались использованию аппарата «Леомакс-Кардио компакт» и выполнению суточного мониторинга артериального давления (СМАД) аппаратом «UA-767» (AND).

Аппарат «Леомакс-Кардио компакт» помещали на внутреннюю поверхность предплечья на расстоянии 1,0 см от лучезапястной складки (биологически активная точка ней-гуань — точка ручного меридиана перикарда). Процедуры проводили 2 раза в день: после утреннего СКАД, до приема антигипертензивных препаратов и вечером перед сном в течение 15 дней. До начала лечения и после его завершения пациентам проводили исследование углеводного, липидного обмена, функции почек, офтальмоскопия, электрокардиографию (ЭКГ), СМАД.

Анкетирование на предмет выявления нарушений ночного сна включало 13 вопросов, отражающих пресомнические (нарушение засыпания), интрасомнические (частые ночные пробуждения, храп, ночной кашель, никтурия, неглубокий поверхностный сон, кошмарные сновидения), постсомнические нарушения (раннее пробуждение и невозможность заснуть, неудовлетворенность сном).

Ответы на вопросы представлены в виде количественной шкалы от 0 до 4 баллов, где 0 — отсутствие данного нарушения, 4 — наиболее выраженное нарушение.

Также оценивали общее время сна в часах, субъективную достаточность сна: 0 — достаточно, 1 — недостаточно и общее качество сна от 0 до 4 баллов (отличное, хорошее, «не очень», плохое и отвратительное).

По степени выраженности нарушения сна разделены на следующие типы: 0 — отсутствие данного нарушения, 1 — нарушение сна отмечалось 2–3 раза в месяц (легкое нарушение); 2 — данное нарушение выявлено 1 раз в неделю (нарушение средней степени); 3 — частота нарушения сна составила 2–3 раза в неделю (выраженное нарушение); 4 — выявлено каждую ночь (тяжелое нарушение) [2, 4].

Результаты. Включение процедур НЕЙРОДЭНС от аппарата «Леомакс-Кардио компакт» в схемы лечения пациентов с АГ позволило более успешно контролировать уровень АД (таблица 1).

Таблица 1 — Показатели системной гемодинамики у пациентов с артериальной гипертензией по данным СМАД.

Клинические показатели	Группы наблюдения			
	Группа 1 (n=30)		Группа 2 (n=30)	
	До лечения	После лечения	До лечения	После лечения
САД, мм рт. ст.	140±9,9	124±7,9*	142±7,5	135±6,2
ДАД, мм рт. ст.	89±4,7	80±3,6*	90±5,2	86±3,4
Ср. АД, мм рт. ст.	106±6,3	94,7±5,1*	107,3±8,6	102,3±7,4
ПАД, мм рт. ст.	51 (43-62)	43 (24-58)*	52 (46-59)	49 (48-55)
ЧСС, ударов/мин	72±11,0	68±10,3	74±9,0	73±6,4

Примечание: САД — систолическое артериальное давление; ДАД — диастолическое артериальное давление; ср. АД — среднее артериальное давление; ПАД — пульсовое артериальное давление; * — достоверность внутригрупповых различий, $p < 0,05$.

К завершению наблюдения у пациентов группы 1 целевые уровни АД были достигнуты в 70,0 %, показатель среднего АД уменьшился на 10,1 % ($p = 0,043$).

В то же время, у пациентов группы 2 уровень АД соответствовал «высокому нормальному давлению», а значения среднего АД имели только тенденцию к снижению ($p = 0,062$).

Проведенное суточное мониторирование variability уровней АД свидетельствовало о вегетокорректирующем влиянии НЕЙРОДЭНС-пунктуры от аппарата «Леомакс-Кардио компакт», а также позволило изменить суточные профили АД (таблица 2).

Таблица 2 — Частота выявления повышенной вариабельности артериального давления и распределение типов суточного профиля артериального давления у пациентов с артериальной гипертензией по данным суточного мониторирования артериального давления

Клинические показатели	Группы наблюдения							
	Группа 1 (n=30)				Группа 2 (n=30)			
	До лечения		После лечения		До лечения		После лечения	
	абс.	%	абс.	%	абс.	%	абс.	%
Повышенная ВарСАД, мм рт.ст.	16	53,3	12	40,0*	15	50,0	14	46,7
Повышенная ВарДАД, мм рт.ст.	18	60,0	11	36,6*	16	53,3	15	50,0
Повышенная скорость утреннего подъема САД, мм рт.ст. в час	17	56,7	13	43,3*	16	53,3	15	50,0
«dippers»	17	56,6	22	73,3*	18	60,0	19	63,3
«non-dippers»	13	43,4	8	26,7*	12	40,0	11	36,7

Примечание: ВарСАД — вариабельность систолического АД; ВарДАД — вариабельность диастолического АД; * — критерий достоверности внутригрупповых различий, $p < 0,05$.

Так, исходно повышенная вариабельность систолического артериального давления (САД) и диастолического артериального давления (ДАД) к окончанию курса комбинированной терапии у пациентов группы 1 снизилась в 1,3 ($p = 0,036$) и 1,6 раза ($p = 0,012$), соответственно, а скорость утреннего подъема САД — в 1,3 раза ($p = 0,032$) относительно первоначальных значений. Среди пациентов группы 2 отмечены существенно меньшие изменения анализируемых показателей — в 1,1 раза ($p = 0,066$).

При этом применение аппарата «Леомакс-Кардио компакт» позволило изменить суточные профили АД: в группе 1 число пациентов с физиологическим вариантом «dippers» увеличилось к завершению периода наблюдения в 1,3 раза ($p=0,033$), тогда как число пациентов с недостаточной степенью ночного снижения АД («non-dippers»), напротив, сократилось в 1,7 раза ($p=0,028$), что позволяло говорить о влиянии НЕЙРОДЭНС-пунктуры на регуляторные системы организма пациентов с АГ. Исследование аналогичных показателей в группе 2 указывало на меньшие сдвиги, не достигающие уровней значимости.

В структуре нарушений сна у пациентов с АГ нарушения засыпания выявлены у 79,0% обследованных, при этом показатели в обеих группах сравнения были сопоставимы. В 57,1% пресомнические нарушения были легкой и средней степени, у 35,7% пациентов отмечены выраженные нарушения, у 7,2% обследованных — тяжелые нарушения засыпания. Частые ночные пробуждения выявлены у 62,3% обследованных. Из них у 1/3 интрасомнические нарушения были легкой степени и только у 5,1% они присутствовали каждую ночь.

После проведенного курса электротерапевтического воздействия в основной группе общее число нарушений засыпания легкой и средней степени были выявлены в 27,5%, то есть более, чем в 2 раза встречались реже, а в группе сравнения сохранялись у 42,7% пациентов ($p<0,05$). Выраженные пресомнические нарушения в основной группе после курсового лечения аппаратом «Леомакс-Кардио компакт» встречались более, чем в 2 раза реже (у 16,9% пациентов), а в плацебо-группе только в 1,4 раза (у 25,5% человек). Динамика у пациентов с тяжелыми нарушениями засыпания была незначительная, что диктует необходимость повторных длительных курсов НЕЙРОДЭНС-терапии. Ночные пробуждения значительно реже беспокоили пациентов на фоне коррекции вариабельности АД — только в 2,5% встречались каждую ночь.

Результаты исследования коррелируют с данными специальной литературы, свидетельствующими, что электропунктурная стимуляция точки ней-гуань положительно влияет на функцию вегетативной нервной системы, на функциональное состояние центральной нервной системы, а также регулирует деятельность сердечно-сосудистой системы, улучшает гемодинамику в системе кожной микроциркуляции, способствует генерализованному расширению капилляров, улучшает нервно-психическое состояние пациентов [3, 5].

Заключение. Включение электропунктуры точки ней-гуань от аппарата «Леомакс-Кардио компакт» в схемы лечения пациентов с несложненной АГ позволяет улучшить нейровегетативную регуляцию, что повышает эффективность контроля показателей системной гемодинамики и позволяет скорректировать сомнологические расстройства.

Литература.

1. Возможности лечения резистентной артериальной гипертонии с использованием аппарата ДиаДЭНС-Кардио / Г. А. Свинцова [и др.] // Кардиоваскулярная терапия и профилактика. — 2009. — Т. 8, № 4. — С. 58–62.
2. Пегова, Н. С. Ночной сон, его нарушения и субъективная оценка у пациентов с эссенциальной артериальной гипертензией / Н. С. Пегова // Кардиоваскулярная терапия и профилактика. — 2008. — Т. 7, № 3. — С. 31–34.
3. Самохин, А. В. Электропунктурная диагностика и терапия по методу Р. Фолля / А. В. Самохин, Ю. В. Готовский. — М.: Центр интеллектуал. мед. систем «ИМЕДИС», 2003. — 512 с.
4. Шкарин, В. В. Значение нарушений микроциркуляции как контргипотензивного механизма при эссенциальной артериальной гипертензии / В. В. Шкарин, М. В. Ложакова // Современные технологии в медицине. — 2011. — № 4. — С. 89–94.
5. Эффективность применения динамической электроннойростимуляции в комплексном лечении пациентов с артериальной гипертензией / В. А. Дробышев [и др.] // Вестник восстановительной медицины. — 2022. — Т. 21, № 3. — С. 137–144. doi: 10.38025/2078-1962-2022-21-3-137-144

УДК 616.314-06-036.11-089-039.57

РЕГЛАМЕНТ ПРОФИЛАКТИКИ СОМАТИЧЕСКИХ ОСЛОЖНЕНИЙ У ПАЦИЕНТОВ В АМБУЛАТОРНЫХ УСЛОВИЯХ МЕДИЦИНСКОЙ ОРГАНИЗАЦИИ, В ТОМ ЧИСЛЕ ОКАЗАНИЯ МЕДИЦИНСКОЙ ПОМОЩИ В ЭКСТРЕННОЙ И НЕОТЛОЖНОЙ ФОРМАХ

Шугайлов И. А.^{1,2,3,4}, Походенько-Чудакова И. О.⁵

¹Академия инновационной стоматологии,²ФГБОУ ДПО «Российская медицинская академия непрерывного профессионального образования» Минздрава России, кафедра общей и хирургической стоматологии;³ ООО «ИНТЕЛСТОМ», г. Москва;

⁴ФГАУ ВО «Казанский (Приволжский) федеральный университет» Министерства образования и науки России, г. Казань, Российская Федерация;⁵УО «Белорусский государственный медицинский университет», кафедра хирургической стоматологии, г. Минск, Республика Беларусь

Цель работы — совершенствование компетенций медицинского персонала по оказанию медицинской помощи в экстренной и неотложной формах и профилактики соматических осложнений у пациентов в условиях амбулаторных стоматологических организаций.

Объекты и методы. Регламент должен включать следующие основные позиции.

1. Оценку состояния пациента лечащим врачом-стоматологом.

2. Применение методов и средств профилактики соматических осложнений и повышение эффективности обезболивания при проведении плановых вмешательств у лиц с сопутствующей патологией рекомендуется проводить с консультативным участием профильного специалиста и/или лечащего врача. При оказании неотложной стоматологической помощи пациенту, профилактику соматических осложнений осуществляет лечащий врач-стоматолог по жизненным показаниям.

В ситуации, когда врач-стоматолог недооценил состояние пациента и, при оказании стоматологической помощи, возникло соматическое осложнение — это дефект оказания медицинской помощи пациенту.

Результаты. Медицинская помощь в экстренной форме в амбулаторных условиях оказывается медицинскими работниками медицинских организаций, оказывающих медицинскую помощь при внезапных острых заболеваниях, состояниях, обострении хронических заболева-

ний, представляющих угрозу жизни пациента, в том числе при нарушениях: сознания; дыхания; системы кровообращения; психических расстройствах, сопровождающиеся действиями пациента, представляющими непосредственную опасность для него или других лиц; болевом синдроме; травмах любой этиологии, отравлении, ранениях (сопровождающиеся кровотечением, представляющих угрозу жизни); термических и химических ожогах; кровотечениях любой этиологии; родах, угрозах прерывания беременности.

Заключение. Точное соблюдение указанных позиций регламента позволит сократить число соматических осложнений и их негативных исходов на амбулаторном стоматологическом приеме.

Ключевые слова: профилактика; соматические осложнения; амбулаторный стоматологический прием; экстренная помощь; неотложная помощь; регламент оказания помощи.

REGULATIONS FOR THE PREVENTION OF SOMATIC COMPLICATIONS IN PATIENTS IN OUTPATIENT SETTINGS OF A MEDICAL ORGANIZATION, INCLUDING THE PROVISION OF MEDICAL CARE IN EMERGENCY AND URGENT FORMS

Shugailov I. A.^{1,2,3,4}, Pohodenko-Chudakova I. O.⁵

¹Academy of Innovative Dentistry;²Russian Medical Academy
of Continuing Professional Education, Department of General Dentistry;
³ LLC "INTELSTOM", Moscow;⁴Kazan (Volga Region) Federal University,
Kazan, Russian Federation;⁵Belarusian State Medical University, Department
of Oral Surgery, Minsk, Republic of Belarus

The purpose of the work is to improve the competencies of medical personnel in providing medical care in emergency and urgent forms and preventing somatic complications in patients in outpatient dental organizations.

Objects and methods. The regulations should include the following main items.

1. Assessment of the patient's condition by the attending dentist.
2. The use of methods and means of preventing somatic complications and improving the effectiveness of anesthesia during routine interventions in persons with concomitant pathology is recommended to be carried out with the advisory participation of a specialized specialist and / or attending physician. When providing emergency dental care to a patient, the prevention

of somatic complications is carried out by the attending dentist for vital indications.

In a situation where the dentist underestimated the patient's condition and, while providing dental care, a somatic complication arose — this is a defect in the provision of medical care to the patient.

Results. Emergency medical care in outpatient settings is provided by medical workers of medical organizations providing medical care for sudden acute diseases, conditions, exacerbation of chronic diseases that pose a threat to the patient's life, including disorders of: consciousness; breathing; circulatory system; mental disorders, accompanied by actions of the patient that pose an immediate danger to him or others persons; pain syndrome; injuries of any etiology, poisoning, wounds (accompanied by bleeding that pose a threat to life); thermal and chemical burns; bleeding of any etiology; childbirth, threats of termination of pregnancy.

Conclusion. Strict compliance with these regulations will reduce the number of somatic complications and their negative outcomes at outpatient dental appointments.

Keywords: prevention; somatic complications; outpatient dental appointment; emergency care; emergency care; rules of care.

Введение. Анализ клинических причин возникновения неотложных ситуаций, у пациентов показал, что самое большое их число — 54,9% происходили во время введения местного анестетика (первая инвазивная, наиболее стрессогенная процедура) и только около 22,0% этих осложнений проявлялись во время стоматологического лечения [4, 5]. В связи с этим мероприятия по профилактике возникновения неотложных состояний необходимо начинать с тщательной оценки соматического и психоэмоционального состояния пациента. Оценка состояния пациентов перед проведением вмешательства и профилактика соматических осложнений осуществляется в соответствии с симптомо-синдромологическим принципом и с учетом его психоэмоционального и соматического статуса.

Цель работы — совершенствование компетенций медицинского персонала по оказанию медицинской помощи в экстренной и неотложной формах и профилактике соматических осложнений у пациентов в условиях амбулаторных стоматологических организаций.

Объекты и методы. Регламент должен включать следующие основные позиции.

1. Оценка состояния пациента лечащим врачом-стоматологом включающая: определение способности пациента физически и пси-

хологически выдержать стресс, связанный с запланированным лечением; выявление необходимости корректировки плана лечения, чтобы пациент смог лучше вынести стресс; установление необходимости применения седации с сохраненным сознанием и/или анестезиологического пособия; наличие/отсутствие противопоказаний к любому из препаратов, которые будут применяться в ходе запланированных процедур.

2. Для обеспечения эффективного и качественного лечебно-диагностического процесса необходимы профилактика развития психоэмоциональных реакций, соматических и послеоперационных осложнений, включая адекватное обезболивание, которое обеспечивает безболезненность вмешательства, снижение рисков.

Поскольку беспокойство, тревога и страх достаточно часто определяют соматическое состояние пациента перед лечением у стоматолога, возникает необходимость в коррекции не только психологического, но и соматического статуса. Особенно актуально это у лиц с сопутствующей патологией, у которых существует риск соматических осложнений и развития неотложных состояний, требующих медицинской помощи. В связи с этим, в состав средств для премедикации входят транквилизаторы бензодиазепинового ряда: диазепам, седуксен, реланиум, мидозалам (дормикум). Расчет осуществляют в соответствии с массой тела, возрастом, характером и выраженностью сопутствующей патологии, особенностями физиологического состояния.

Применение методов и средств профилактики соматических осложнений и повышения эффективности обезболивания при проведении плановых вмешательств у лиц с сопутствующей патологией рекомендуется проводить с консультативным участием профильного специалиста и/или лечащего врача. При оказании неотложной стоматологической помощи пациенту, профилактику соматических осложнений осуществляет лечащий врач-стоматолог по жизненным показаниям.

Медицинский персонал медицинской организации (МО) должен иметь необходимые компетенции и оснащение для проведения легкой и/или умеренной седации, местного и мультимодального обезболивания и «осуществлять мероприятия по облегчению боли, связанной с заболеванием и состоянием и (или) медицинским вмешательством, методами и лекарственными препаратами, в том числе наркотическими лекарственными препаратами и психотропными лекарственными средствами [1, 3].

Администрация МО обязана обеспечить приобретение, хранение и применение необходимых медицинских изделий, оборудования и лекарственных средств в составе упаковок, наборов, комплектов и аптек.

В ситуации, когда врач-стоматолог недооценил состояние пациента и, при оказании стоматологической помощи, возникло соматическое осложнение — это дефект оказания медицинской помощи пациенту. В связи с этим врач-стоматолог обязан оценить состояние пациента, травматичность и длительность предстоящего вмешательства и предпринять все необходимые профилактические меры для снижения степени риска возникновения психоэмоциональных реакций и соматических осложнений. При возникновении соматического осложнения, которое не несет непосредственной угрозы жизни, но из-за неоказания медицинской помощи привело к развитию угрожающего жизни состояния вероятности нанесения вреда здоровью пациента то, в зависимости от степени тяжести вреда, лечащий врач будет нести ответственность по закону [2].

Результаты. Медицинская помощь в экстренной форме в амбулаторных условиях оказывается медицинскими работниками медицинских организаций, оказывающих медицинскую помощь, в амбулаторных условиях при внезапных острых заболеваниях, состояниях, обострении хронических заболеваний, представляющих угрозу жизни пациента, в том числе при нарушениях: сознания; дыхания; системы кровообращения; психических расстройствах, сопровождающиеся действиями пациента, представляющими непосредственную опасность для него или других лиц; болевом синдроме; травмах любой этиологии, отравлении, ранениях (сопровождаящиеся кровотечением, представляющих угрозу жизни); термических и химических ожогах; кровотечениях любой этиологии; родах, угрозах прерывания беременности [1, 3, 4].

Категории состояний, требующие оказания медицинской помощи в экстренной и неотложной формах в амбулаторных условиях стоматологических организаций, при которых персонал должен оказывать симптомо-синдромологическую помощь до тех пор, когда пациенту станет лучше и/или придет на помощь более опытный врач.

Первая категория — нарушения сознания (связана с головным мозгом и нарушением его функций: при обмороке, гипогликемии, судорожных припадках, внезапной остановке сердца (ВОС)).

Вторая категория — расстройства дыхания — в эту категорию относят пациентов, основная жалоба которых — это затруднение дыха-

ния (при гипервентиляции, бронхоспазме — острой астматической атаке, обструкции дыхательных путей, ВОС).

Третья категория — состояния, связанные с приемом фармакологических препаратов (аллергические реакции, как угрожающие, так и не угрожающие жизни, лекарственная передозировка или токсическая реакция на местный анестетик или депрессанты центральной нервной системы).

Четвертая категория — нарушения, связанные с расстройствами сердечно-сосудистой системы — (гипотензия, гипертензия, нарушение сердечного ритма, острый коронарный синдром).

Заключение. Точное соблюдение указанных позиций регламента позволит сократить число соматических осложнений и их негативных исходов на амбулаторном стоматологическом приеме, что повысит уровень оказания специализированной медицинской помощи населению и улучшит качество жизни пациентов.

Литература.

1. Александрович, Ю. С. Седация и анальгезия во время манипуляций у детей / Ю. С. Александрович, К. В. Пшениснов, И. В. Александрович // Рос. вестн. детской хирургии, анестезиологии и реаниматологии. — 2020. — Т. 10, № 1. — С. 103–112. doi: 10.17816/psaic647
2. Ковальчук, А. В. Уголовная ответственность за ненадлежащее исполнение профессиональных обязанностей медицинским работником (статья 162 Уголовного кодекса Республики Беларусь): научный комментарий и вопросы совершенствования законодательства / А. В. Ковальчук, Ю. Е. Духовник // Предварительное расследование. — 2020. — Т. 7, № 1. — С. 47–54.
3. Кулагин, А. Е. Седация и обезболивание в практике детской неотложной терапии: учеб.-метод. пособие / А. Е. Кулагин, В. П. Заневский, Р. Е. Ржеутская. — Минск: БГМУ, 2017. — 68 с.
4. Место острых реакций лекарственной гиперчувствительности при использовании местных анестетиков в условиях многопрофильной клиники / Н. М. Рахматуллина [и др.] // Вестник соврем. клин. медицины. — 2018. — Т. 11, № 5. — С. 115–118. doi: 10.20969/VSKM.2018.11(5).115-118
5. Dhanapal, B. Effectiveness of continuous wound infusion of local anesthetics after abdominal surgeries / B. Dhanapal, S. C. Sistal, A. S. Badhe // J. Surg. Res. — 2017. — Vol. 212. — P. 94–100. doi: 10.1016/j.jss.2016.12.027

12. БИСФОСФОНАТНЫЕ ОСТЕОНЕКРОЗЫ ЧЕЛЮСТЕЙ

УДК 616.31-089

ОСТЕОНЕКРОЗ ЧЕЛЮСТИ КАК ОСЛОЖНЕНИЕ АНТИРЕЗОРБТИВНОЙ ТЕРАПИИ У ПАЦИЕНТОВ С ОСТЕОПОРОЗОМ

Жукова Н. А.¹, Волков А. Г.², Дикопова Н. Ж.²

ФГАОУ ВО «Первый московский государственный медицинский университет им. И. М. Сеченова» Минздрава России, Институт стоматологии им. Е. В. Боровского,¹кафедра хирургической стоматологии,²кафедра терапевтической стоматологии, г. Москва, Российская Федерация

Введение. С целью профилактики патологических переломов костей пациентам с остеопорозом назначают антирезорбтивную терапию — лечение, направленное на борьбу с патологической резорбцией костной ткани за счет ингибирования функционирования остеокластов. К числу осложнений, вызываемых данной терапией, относится остеонекроз челюсти.

Цель работы — повышение эффективности лечения остеонекроза челюсти у пациентов с остеопорозом, получающих антирезорбтивную терапию.

Объекты и методы. Проведено обследование и лечение 10 пациентов женского пола в возрасте от 60 до 80 лет, получающих антирезорбтивную терапию («Пролиа») в связи с наличием остеопороза. У всех пациентов определяли участки обнажения костной ткани нижней челюсти в полости рта, сохраняющиеся более 8 недель. Пациентам проводили клиническое обследование, конусно-лучевую компьютерную томографию челюстно-лицевой области, курс консервативного лечения с применением местной озонотерапии.

Результаты. В результате проведенного лечения у всех пациентов произошло формирование секвестров в области остеонекроза, которые были удалены под местной анестезией. У всех пациентов достигнуто заживление раны вторичным натяжением.

Заключение. Озонотерапия, являющаяся эффективным способом лечения остеонекроза челюсти у пациентов, получающих антирезорбтивную терапию по поводу наличия костных метастазов злокачествен-

ных новообразований, показала свою эффективность и при лечении остеонекроза челюсти у лиц с остеопорозом.

Ключевые слова: остеонекроз; антирезорбтивная терапия; остеопороз; озонотерапия.

OSTEONECROSIS OF THE JAW AS A COMPLICATION OF ANTIRESORPTIVE THERAPY IN PATIENTS WITH OSTEOPOROSIS

Zhukova N. A.¹, Volkov A. G.², Dikopova N. Zh.²

First Moscow State Medical University named by I. M. Sechenov, Institute of Dentistry named by E. V. Borovsky,¹Department of Oral Surgery;²Department of Therapeutic Dentistry, Moscow, Russian Federation

Introduction. In order to prevent pathological bone fractures, patients with osteoporosis are prescribed antiresorptive therapy, a treatment aimed at combating pathological bone resorption by inhibiting the functioning of osteoclasts. The complications caused by this therapy include osteonecrosis of the jaw.

The aim of the study. Improving the effectiveness of treatment of osteonecrosis of the jaw in patients with osteoporosis receiving antiresorptive therapy.

Objects and methods. 10 female patients aged 60 to 80 years receiving antiresorptive therapy (“Prolia”) due to the presence of osteoporosis were examined and treated. In all patients, areas of exposure of the bone tissue of the lower jaw in the oral cavity were determined, which persisted for more than 8 weeks. The patients underwent clinical examination, Cone beam computed tomography, and a course of conservative treatment using local ozone therapy.

Results. As a result of the treatment, sequestration in the osteonecrosis area occurred in all patients. The sequesters were removed under local anesthesia. In all patients, wound healing was achieved by secondary tension.

Conclusion. Ozone therapy, which is an effective method of treating osteonecrosis of the jaw in patients receiving antiresorptive therapy for the presence of bone metastases of malignant neoplasms, has shown its effectiveness in the treatment of osteonecrosis of the jaw in patients with osteoporosis.

Keywords: osteonecrosis; antiresorptive therapy; osteoporosis; ozone therapy.

Введение. Остеопороз представляет собой системное заболевание, при котором уменьшается количество костной массы и происходят изменения микроархитектоники костной ткани, что приводит к хрупкости костей и повышению риска переломов. С целью профилактики патологических переломов костей пациентам назначают антирезорбтивную терапию — лечение, направленное на борьбу с патологической резорбцией костной ткани за счет ингибирования функционирования остеокластов. В настоящее время наиболее часто пациентам назначаются препараты 2 видов: бисфосфонаты и деносумаб («Пролиа»). К числу осложнений, вызываемых антирезорбтивной терапией, относится остеонекроз челюсти [5]. Однако по данным специальной литературы, частота развития такого осложнения у пациентов с остеопорозом низкая. Так, по данным мета-анализа, проведенного D. H. Solomon и соавт. (2013), частота развития остеонекроза у пациентов, принимавших по поводу остеопороза как пероральные, так и внутривенные формы различных бисфосфонатов, варьирует от 0,028 % до 4,3 % [4]. Риск развития остеонекроза возрастает при переходе от более слабых пероральных бисфосфонатов к более мощным внутривенным препаратам указанной группы. При этом последующее назначение деносумаба после длительного курса терапии бисфосфонатами может усугублять ситуацию и приводить к развитию рассматриваемого осложнения [2]. Чаще всего данное осложнение связано с проведением хирургических стоматологических вмешательств (как правило, операции удаление зуба). Клинически характерно появление участка обнаженной костной ткани, не заживающего в течение 8 и более недель.

Цель работы — повышение эффективности лечения остеонекроза челюсти у пациентов с остеопорозом, получающих антирезорбтивную терапию.

Объекты и методы. Проведено обследование и лечение 10 пациентов женского пола в возрасте от 60 до 80 лет, получающих антирезорбтивную терапию («Пролиа») в связи с наличием остеопороза. Продолжительность терапии у всех пациентов составляла более 2 лет, кратность введения 1 раз в 6 месяцев. У всех указанных лиц в анамнезе было удаление зубов: у 3 пациентов вследствие хронического пародонтита, у 7 — вследствие хронического периодонтита. Со слов пациентов, удаление проводили в поликлинике по месту жительства. В послеоперационном периоде лунки удаленных зубов длительное время не заживали, появились участки обнажения костной ткани, сохраняющиеся

на момент обращения в клинику кафедры хирургической стоматологии ФГАОУ ВО «Первый московский государственный медицинский университет им. И. М. Сеченова» Минздрава России, Институт стоматологии им. Е. В. Боровского, более 8 недель.

Пациентам проводили клиническое обследование, конусно-лучевую компьютерную томографию челюстно-лицевой области (при обращении, а также в динамике на этапах лечения), консервативное лечение с применением курсов местной озонотерапии, состоящих из 10 ежедневных процедур продолжительностью от 2 до 5 минут (в зависимости от распространенности патологического процесса). Перерыв между повторными курсами озонотерапии составляли не менее 5 недель. По согласованию с эндокринологом, в связи с установленным диагнозом «остеонекроз челюсти на фоне антирезорбтивной терапии», лечение деносуабом пациентам было приостановлено.

Результаты. В результате проведенного лечения у всех пациентов произошло формирование секвестров в области остеонекроза. При наличии клинических и рентгенологических признаков наличия сформированных секвестров пациентам под местной анестезией с применением анестетиков артикаинового ряда проводили секвестрэктомию. Из особенностей операции следует отметить, что не выполняли удаление грануляционной ткани, окружающей секвестр. В послеоперационную рану на трое суток укладывали йодоформный тампон, после чего проводили его удаление, и в дальнейшем послеоперационная рана заживала вторичным натяжением. У всех пациентов достигнуто выздоровление.

Заключение. Остеонекроз челюсти на фоне антирезорбтивной терапии у пациентов с остеопорозом это осложнение, существенно влияющее на качество их жизни, требующее своевременной диагностики и правильного лечения. Озонотерапия, являющаяся эффективным способом лечения остеонекроза челюсти у пациентов, получающих антирезорбтивную терапию по поводу наличия костных метастазов злокачественных новообразований, показала свою эффективность и при лечении остеонекроза челюсти у лиц с остеопорозом [1, 3].

Литература.

1. Заславская, Н. А. Опыт лечения остеонекрозов челюстей у пациентов, получающих антирезорбтивную терапию (бисфосфонаты, деносуаб) / Н. А. Заславская, А. Ю. Дробышев, А. Г. Волков // Cathedra-Кафедра. Стоматологическое образование. — 2014. — № 47. — С. 32–37.

2. Кочиш, А. Ю. Случай остеонекроза верхней челюсти у пациентки с постменопаузальным остеопорозом на фоне длительного лечения антирезорбтивными препаратами / А. Ю. Кочиш, С. Н. Иванов // Фарматека для практикующих врачей. — 2015. — № 5. — С. 83–87.

3. Лечение бисфосфонатных некрозов челюстей озоном, полученным с помощью ультрафиолетового облучения / И. М. Макеева [и др.] // Head and Neck — 2017. — № 3. — С. 73–75.

4. Defining the epidemiology of bisphosphonate-associated osteonecrosis of the jaw: prior work and current challenges / D. H. Solomon [et al.] // Osteoporosis International. — 2013. — Vol. 24, N 1. — P. 237–244. doi: 10.1007/s00198-012-2042-6

5. Marx, R. E. Oral and maxillofacial pathology: a rationale for diagnosis and treatment / R. E. Marx, D. Stern. — Surrey : Quintessence Books, 2002. — 908 p.

УДК 616-08-059: 615.825

РЕАБИЛИТАЦИЯ ПАЦИЕНТОВ ПОСЛЕ ОПЕРАТИВНОГО ЛЕЧЕНИЯ БИСФОСФОНАТНОГО ОСТЕОНЕКРОЗА ЧЕЛЮСТЕЙ

Журавлев А. Н.¹, Филимонова Л. Б.¹, Журавлева А. Н.²,
Журавлева А. С.³

*ФГБОУ ВО «Рязанский государственный медицинский университет
им. академ. И. П. Павлова» Минздрава России,¹ кафедра хирургической
стоматологии и челюстно-лицевой хирургии с курсом ЛОР-
болезней;² стоматологическая поликлиника;³ кафедра терапевтической
и детской стоматологии,
г. Рязань, Российская Федерация*

Цель работы — повысить качество лечения лиц с химическими остеонекрозами челюстно-лицевого скелета за счет грамотного планирования оперативного вмешательства и медицинской реабилитации пациентов, направленной на тесное сотрудничество врачей смежных специальностей, а также участие и мотивация самого пациента в данном процессе.

Объекты и методы. Было проведено обследование и лечение 9 пациентов с бисфосфонатным остеонекрозом нижней челюсти в возрасте 40–65 лет. Всем пациентам проводили стандартный стоматологический осмотр, компьютерную томографию. На основании данных клинического и лучевого исследования на заранее изготовленных стереомоделях было спланировано оперативное лечение.

Результаты. Установлено, что в медицинской реабилитации данной группы пациентов всегда участвуют три специалиста: стоматолог-хирург, стоматолог-ортопед, ортодонт. Во время проведения хирургической лечения иссекаются патологически измененные ткани, с последующим восстановлением трансплантатами. Завершающим этапом реабилитации является ортопедическая помощь, которая позволяет восстановить утраченные функции и эстетическую гармонию лица. Немаловажную роль для лиц данной категории играла психологическая реабилитация.

Заключение. Изложенное диктует необходимость поиска и совершенствования методов для объективной оценки распространенности остеонекроза, определения оптимальной тактики лечения с использованием высокотехнологичных методов и правильного планирования медицинской реабилитации пациентов, что обеспечивает

благоприятный прогноз и хорошее качество жизни в послеоперационном периоде.

Ключевые слова: реабилитация; стоматологическая реабилитация; психологическая подготовка; бисфосфонатный остеонекроз.

REHABILITATION OF PATIENTS AFTER SURGICAL TREATMENT OF BIPHOSPHONATE OSTEONECROSIS OF THE JAW

Zhuravlev A. N.¹, Filimonova L. B.¹, Zhuravleva A. N.²,
Zhuravleva A. S.³

Ryazan State Medical University named by academ. I. P. Pavlova,¹Department of Oral Surgery and Maxillofacial Surgery with a course in Otorhinolaryngology;²Dental Clinic;³Department of Therapeutic and Pediatric Dentistry, Ryazan, Russian Federation

The aim of the work is to improve the quality of treatment of persons with chemical osteonecrosis of the maxillofacial skeleton through competent planning of surgical intervention and medical rehabilitation of patients aimed at close cooperation of doctors of related specialties, as well as the participation and motivation of the patient himself in this process.

Objects and methods. 9 patients with bisphosphonate osteonecrosis of the mandible aged 40–65 years were examined and treated. All patients underwent a standard dental examination and computed tomography. Based on the data of clinical and radiation studies on pre-made stereo models, surgical treatment was planned.

Results. It has been established that three specialists always participate in the medical rehabilitation of this group of patients: a dental surgeon, an orthopedic dentist, and an orthodontist. During surgical treatment, pathologically altered tissues are excised, followed by restoration with transplants. The final stage of rehabilitation is orthopedic care, which allows you to restore lost functions and aesthetic harmony of the face. Psychological rehabilitation played an important role for people in this category.

Conclusion. The above dictates the need to search for and improve methods for an objective assessment of the prevalence of osteonecrosis, to determine the optimal treatment tactics using high-tech methods and proper planning of medical rehabilitation of patients, which ensures a favorable prognosis and a good quality of life in the postoperative period.

Keywords: rehabilitation; dental rehabilitation; psychological training; bisphosphonate osteonecrosis.

Введение. Бисфосфонатный остеонекроз челюстей — осложнение антирезорбтивной терапии, характеризующееся омертвением и оголением участка кости, сугубо влияющее на качество жизни пациентов, и способное привести к инвалидности [3].

В исследованиях, проведенных J. Brown et al. (2013), было установлено, что частота развития остеонекроза челюсти у пациентов, получающих терапию золендроновой кислотой, после удаления зубов составляет 86,4% [5].

Особенностью клинического проявления бисфосфонатного остеонекроза челюстей является хроническое течение и диффузный характер поражения, протекающий с оголением костной ткани, вялой ее регенерацией, формированием в кости участков секвестрации и остеопороза, низкой эффективностью проводимого лечения. Результатом течения данного процесса, как правило, является потеря зубов и костной ткани, что ведет к снижению, а, часто, и потере жевательной функции, в то же время нарушается эстетика челюстно-лицевой области. Кроме того, пациент, перенесший лечение по поводу онкологического заболевания, а затем и бисфосфонатный остеонекроз нижней челюсти (БФОНЧ), нуждается в психологической помощи [2, 4]. Следует отметить, что определяющим фактором в реабилитации таких пациентов является высокая склонность к рецидивированию процесса.

Медицинская реабилитация после таких операций занимает одну из главных позиций в стоматологической практике. Чтобы был обеспечен комплексный подход к восстановлению качества жизни пациентов данной категории, необходимо совместное участие специалистов разного профиля. Реабилитационные мероприятия планируются врачами стоматологами-хирургами еще до проведения операции и включают в миогимнастику, физиопроцедуры, медикаментозную подготовку, изготовление стереомоделей для планирования хирургических вмешательств, временных протезов и специальных шин, которые при необходимости будут фиксироваться непосредственно после операции [1]. При обширных вмешательствах могут пострадать функции жевания, глотания и дыхания. Поэтому данная тема остается актуальной в настоящее время для специалистов многих областей медицины. Большую роль в восстановительном периоде играют врачи-ортодонты и ортопеды. Так же необходимо помнить, что это эстетически важная область и косметический эффект оказывает значительное влияние на качество жизни пациента.

Цель работы — повысить качество лечения лиц с химическими остеонекрозами челюстно-лицевого скелета за счет грамотного пла-

нирования оперативного вмешательства и медицинской реабилитации пациентов, направленной на тесное сотрудничество врачей смежных специальностей, а также участие и мотивация самого пациента в данном процессе.

Объекты и методы. За 2015–2023 года в стоматологической поликлинике ФГБОУ ВО «Рязанский государственный медицинский университет им. академ. И. П. Павлова» было проведено обследование и лечение 9 пациентов с бисфосфонатным остеонекрозом нижней челюсти в возрасте от 40 до 65 лет. Всем пациентам проводили стандартный стоматологический осмотр, после чего назначали дополнительный метод исследования в виде компьютерной томографии. На основании данных клинического и лучевого исследования на заранее изготовленных стереомоделях было спланировано оперативное лечение, которое заключалось в субтотальной резекции нижней челюсти в условиях стационара под общим наркозом. На дооперационном этапе некоторым лицам было рекомендовано удаление зуба в амбулаторных условиях и уже с этого момента пациентам проводили психологическую подготовку, которая продолжалась и в послеоперационном периоде совместно с врачами стоматологами разных профилей: ортопедами, ортодонтами, хирургами.

Результаты. На основании клинических наблюдений имеются основания сделать вывод, что особенностью клинического проявления бисфосфонатного остеонекроза челюстей является хроническое течение и диффузный характер поражения, а определяющим фактором в медицинской реабилитации таких пациентов является высокая склонность к рецидивированию процесса. Поэтому при удалении зуба в амбулаторных условиях при принятии пациентом препаратов золедроновой кислоты необходимым условием является полное ушивание лунки удаленного зуба сразу после операции желательным синтетическим не рассасывающимся материалом монофиламентной структуры.

После успешно проведенного повторного амбулаторно-хирургического лечения, пациенты поступают в стационар для лечения БФОНЧ, где им проводят частичную резекцию нижней челюсти. Затем следует медицинская реабилитация в амбулаторных условиях.

В стоматологической поликлинике ФГБОУ ВО «Рязанский государственный медицинский университет им. академ. И. П. Павлова» была проведена медицинская реабилитация пациентов после перенесенного стационарного хирургического лечения по поводу БФОНЧ. Одной из основных задач данного периода стала профилактика воз-

никновения деформаций в смежных областях посредством восстановления гармоничных пропорций челюстно-лицевой области и полноценной функции зубочелюстной системы. Стоматологам, участвующим в реабилитации, необходимо учитывать особенности кровоснабжения и иннервации челюстно-лицевой области, понимать особенности поведения и психики пациентов. Следует помнить, что пациенты получили данное осложнение в качестве БФОНЧ в результате лечения онкологического процесса и учитывать тот факт, что лицо является эстетически значимым органом и значительно влияет на их качество жизни.

Было установлено, что в медицинской реабилитации данной группы пациентов всегда участвуют три специалиста: стоматолог-хирург, стоматолог-ортопед, ортодонт. Во время проведения хирургической лечения иссекаются патологически измененные ткани, с последующим восстановлением трансплантатами. Завершающим этапом реабилитации является ортопедическая помощь, которая позволяет восстановить утраченные функции и эстетическую гармонию лица.

Помимо непосредственно реабилитационной терапии врачами-стоматологами разных профилей, большое внимание уделили миогимнастике. При повышенном тонусе мышц лица и языка операции могут не иметь успеха. Поэтому было необходимо перед началом лечения обучить пациента специальным упражнениям, направленным на расслабление мышц.

Также мы считаем, что после оперативных вмешательств очень важно придерживаться диеты, поэтому пациенту в послеоперационном периоде давали следующие рекомендации: воздержаться от приема острой, жареной и раздражающей пищи; при чистке зубов выбирать зубную пасту без лаурилсульфата натрия, так как он вызывает денатурацию коллагена; снизить содержание простых углеводов, так как они препятствуют синтезу коллагена, а, следовательно, увеличивают срок заживления; соблюдать режим отдыха, так как гормон роста синтезируется в ночное время и влияет положительно на регенерацию тканей (необходим здоровый сон, не менее 8 часов); физиопроцедуры, так как они повышают реактивность организма, способствуют заживлению ран, улучшают трофику тканей, положительно перестраивают нервную систему; лечебную физкультуру по В. А. Елифанову, определившему задачи физической нагрузки в зависимости от периода реабилитации пациента. Поэтому в острую фазу, непосредственно после операции, были назначены упражнения, направленные на

профилактику осложнений, и приспособление пациента к элементарным бытовым навыкам. Также автор различает подострый и восстановительный периоды. Таким образом, во втором периоде были назначены упражнения, направленные на восстановление подвижности височно-нижнечелюстных суставов, мышц, а также на борьбу с развитием контрактур. На заключительном этапе внимание уделяли восстановлению нарушенных функций нижней челюсти и полной трудоспособности пациента. Немаловажную роль для лиц данной категории играла психологическая реабилитация. Г. Н. Пономаренко (2021) указывает на взаимосвязь психологического равновесия и своевременного восстановления функций органов и тканей пациента. Автор подчеркивает, что несвоевременное и некорректное оказание такой помощи приводит к самолечению, а это пагубно влияет на выздоровление. Психотерапия была направлена на коррекцию неадекватных эмоциональных реакций, а также на формирование активной позиции реабилитируемого пациента в преодолении болезненных проявлений.

Таким образом, после проведенных реабилитационных мероприятий, по данным внешнего осмотра через 6 месяцев после выписки из стационара у пациентов отмечали умеренное нарушение конфигурации лица за счет деформации мягких тканей его нижней трети и дефицита костной ткани. В подчелюстной области визуализировался рубец бледно-розового цвета, без видимого отделяемого. При бимануальной пальпации по ходу фиксации пластины пальпировали плотный эластичный массив мягких тканей. В полости рта отсутствовали зоны обнажения кости.

Заключение. Представленный в статье материал отражает необходимость тесного взаимодействия специалистов смежных областей для грамотной медицинской реабилитации пациентов с постоперационными дефектами челюстно-лицевого скелета. Стоматологическая реабилитация направлена на максимальное эстетическое и морфологически полное восстановление и начинается уже на этапах предоперационной подготовки. Пациенты с данной патологией нуждаются в индивидуальном подходе. Подробное обследование в предоперационном периоде с использованием современных лучевых методов позволяет произвести удаление патологически измененных тканей в полном объеме при условии максимального сохранения здоровых и ускорить адаптацию пациента, а также восстановление функций после операции.

Реабилитация должна быть направлена на улучшение качества жизни пациентов, нормализацию эстетических и анатомо-

морфологических параметров. По мнению экспертов, главное внимание следует уделять первым месяцам послеоперационного периода, своевременно приступить к действиям по восстановлению пациента, помочь ему выработать привычку работать над собой.

Все изложенное выше диктует необходимость поиска и совершенствования методов для объективной оценки распространенности остеонекроза, определения оптимальной тактики лечения с использованием высокотехнологичных методов и правильного планирования медицинской реабилитации пациентов, что обеспечивает благоприятный прогноз и хорошее качество жизни в послеоперационном периоде.

Литература.

1. Керимханов, К. А. Патофизиологические и клинические аспекты стоматологической реабилитации при полной потере зубов / К. А. Керимханов, И. И. Бобынцев, А. К. Иорданишвили // Человек и его здоровье. — 2022. — Т. 256 № 2. — С. 83–89. doi: 10.21626/vestnik/2022-2/08
2. Стоматологическая реабилитация в комплексном лечении пациентов с новообразованиями челюстно-лицевой области / Е. В. Кочурова [и др.] // Кубанский научный медицинский вестник. — 2015. — Т. 151, № 2. — С. 88–93.
3. Теремов, Д. Д. Остеонекроз нижней челюсти как осложнение антирезорбтивной терапии / Д. Д. Теремов, В. А. Румянцев // Остеопороз и остеопатии. — 2023. — Т. 26, № 1. — С. 40–46. doi: <https://doi.org/10.14341/osteo12965>
4. Kranjcic, J. Simplified prosthetic rehabilitation of a patient after oral cancer removal / J. Kranjcic, N. Dzakula, D. Vojvodic // Acta. Stomatal. Croat. — 2016. — Vol. 50, N 3. — P. 258–264. doi: 10.15644/asc50/3/9
5. Risk factors for developing osteonecrosis of the jaw (ONJ) in patients receiving denosumab or zoledronic acid for bone metastases : Results from three phase 3 trials / J. Brown [et al.] // Abstracts Book the European Cancer Congress. — 2013, Sep 30, 2013. — P. 1305.

УДК 617.52

МЕДИКАМЕНТ-АССОЦИИРОВАННЫЕ ОСТЕОНЕКРОЗЫ ЛИЦЕВОГО ЧЕРЕПА. МЕЖДИСЦИПЛИНАРНЫЙ ПОДХОД В ДИАГНОСТИКЕ И ЛЕЧЕНИИ

Медведев Ю. А.¹, Петрук П. С.², Поляков К. А.², Захарова И. В.³

¹ФГБОУ ВО «Российский университет медицины» Минздрава России, кафедра челюстно-лицевой хирургии и травматологии; ²ФГАОУ ВО «Первый московский государственный медицинский университет им. И. М. Сеченова» Минздрава России, Институт стоматологии им. Е. В. Боровского, кафедра челюстно-лицевой хирургии им. академ. Н. Н. Бажанова, г. Москва; ГБУ РО «Областная клиническая больница», г. Рязань, Российская Федерация

Введение. Медикамент-ассоциированные остеонекрозы лицевого черепа относятся к числу наиболее актуальных заболеваний в челюстно-лицевой хирургии в настоящее время. Проблема лечения пациентов с указанной выше патологией носит междисциплинарный характер, что связано с наличием тяжелой сопутствующей патологии, в результате чего усугубляется течение как основного заболевания, так и непосредственно остеонекроза.

Цель работы — повышение эффективности лечения пациентов с медикамент-ассоциированным остеонекрозом лицевого черепа за счет персонализированного подхода к диагностике и хирургической тактике.

Объекты и методы. В рамках исследования было проведено комплексное обследование и лечение 114 пациентов с диагнозом «Медикамент-ассоциированный остеонекроз лицевого черепа».

Результаты. Проведен анализ ближайших и отдаленных результатов хирургического лечения пациентов с медикамент-ассоциированным остеонекрозом лицевого черепа. Авторами дана объективная оценка использованным в научной работе методикам консервативного и хирургического лечения. Согласно полученным данным, в 82,5 % наблюдений достигнуто купирование остеонекротического процесса.

Заключение. Доказана высокая эффективность стратегии использования радикальных методов хирургического лечения у пациентов с медикамент-ассоциированным остеонекрозом лицевого черепа. Установлено, что данный подход позволяет достичь наилучших и предсказуемых результатов в подавляющем большинстве наблюдений.

Ключевые слова: медикамент-ассоциированный остеонекроз челюсти; бисфосфонаты; резекция нижней челюсти; реконструкция нижней челюсти.

MEDICATION-RELATED OSTEONECROSIS OF THE FACIAL SKULL. INTERDISCIPLINARY APPROACH IN DIAGNOSIS AND TREATMENT

Medvedev Yu. A.¹, Petruk P. S.², Polyakov K. A.², Zakharova I. V.³

¹*Russian University of Medicine, Department of Maxillofacial Surgery and Traumatology;* ²*First Moscow State Medical University named by I. M. Sechenov, Institute of Dentistry named by E. V. Borovsky, Department of Maxillofacial Surgery named by academ. N. N. Bazhanova, Moscow;*

³*Regional Clinical Hospital, Ryazan, Russian Federation*

Introduction. Medication-related osteonecrosis of the facial skull is one of the most urgent diseases in the field of maxillofacial surgery at the present time. The problem of treating patients with the mentioned above pathology is interdisciplinary, which is associated with the presence of severe systemic pathology, as a result of which the course of both the underlying disease and osteonecrosis itself is aggravated.

Objective. To increase the effectiveness of treatment of patients with medication-related osteonecrosis of the facial skull through a personalized approach to diagnosis and surgical tactics

Objects and methods. During the study a comprehensive examination and treatment of 114 patients with a diagnosis of “Medication-related osteonecrosis of the facial skull” was carried out.

Results. The analysis of the immediate and long-term results of surgical treatment of patients with medication-related osteonecrosis of the facial skull was done. An objective assessment of conservative and surgical treatment that were used in the science work was given by the authors. According to the data obtained, in 82.5 % of cases, relief of the osteonecrotic process was achieved.

Conclusion. The strategy of using radical surgical treatment methods in patients with medication-related osteonecrosis of the facial skull has been proven to be highly effective. It has been established that this approach allows achieving the best and predictable results in the vast majority of cases.

Keywords: medication-associated osteonecrosis of the jaw; bisphosphonates; mandibular resection; mandibular reconstruction.

Введение. В последние годы медикамент-ассоциированный остеонекроз лицевого черепа наряду с травмой костей лицевого скелета и новообразованиями челюстно-лицевой области является одним из наиболее актуальных заболеваний в челюстно-лицевой хирургии [4]. Факторы риска развития медикамент-ассоциированного остеонекроза включают применение бисфосфонатов у пациентов с остеопорозом или отдаленными метастазами в кости при злокачественных новообразованиях [2, 4]. Воздействие лекарственных средств данной группы на организм приводит к изменениям в костной ткани, которые влияют на ангиогенез и остеогенез [3, 5]. Кроме того, проблема лечения пациентов с медикамент-ассоциированным остеонекрозом костей лицевой части черепа носит междисциплинарный характер, что связано с наличием тяжелой сопутствующей патологии и ослабленным местным и общим иммунитетом в результате чего может усугубиться течение как основного заболевания, так и непосредственно остеонекроза [1, 2, 3].

Цель работы — повышение эффективности лечения пациентов с медикамент-ассоциированным остеонекрозом лицевого черепа за счет персонализированного подхода диагностике и хирургической тактике.

Объекты и методы. В рамках исследования было проведено комплексное обследование и лечение 114 пациентов с диагнозом «Медикамент-ассоциированный остеонекроз лицевого черепа» на базе отделения челюстно-лицевой хирургии ФГБОУ ВО «Российский университет медицины» Минздрава России и отделения челюстно-лицевой хирургии УКБ № 4 ФГАОУ ВО «Первый московский государственный медицинский университет им. И. М. Сеченова» Минздрава России, Институт стоматологии им. Е. В. Боровского. Выполнена оценка исходов и частоты возникновения осложнений при различных подходах к лечению медикамент-ассоциированных остеонекрозов лицевого черепа.

Результаты. Средний возраст пациентов, включенных в данное исследование составил 64 ± 12 лет. Наиболее многочисленной группой были женщины — 69,3% (79) клинических наблюдений. В структуре поражения костей лицевого черепа остеонекротическим процессом наиболее частая локализация отмечена в области нижней челюсти — 80,7% (92). Установлено, что частота встречаемости медикамент-ассоциированных остеонекрозов лицевого черепа у онкологических пациентов, получающих терапию бисфосфонатами внутривенно,

выше, чем у пациентов с остеопорозом, принимающих их перорально. Согласно данным анамнеза жизни, у женщин наиболее частой локализацией злокачественных новообразований была область молочной железы, у мужчин — область предстательной железы, 65,9 % (52) и 73 % (27), соответственно.

В зависимости от распространенности зоны остеонекроза и объема хирургического вмешательства пациенты были разделены на 3 группы. В 64,8 % (73) была выполнена экономная части нижней челюсти с сохранением ее непрерывности и блоковая резекция верхней челюсти. В 29,1 % (34) выполнена сегментарная резекция нижней челюсти с одномоментным замещением дефекта индивидуальным титановым имплантатом. В 6,1 % (7) отмечено обширное двустороннее поражение нижней челюсти в области тела, угла и подбородочного отдела, что потребовало проведения субтотальной резекции нижней челюсти с сохранением правого и левого височно-нижнечелюстного сустава, и одномоментной реконструкции нижней челюсти с применением костного аутотрансплантата на микрососудистом анастомозе.

Оценку результатов лечения проводили по данным внешнего и внутриротового осмотра, результатам лучевых методов исследования (компьютерной томографии) лицевого черепа и при динамическом наблюдении через 1, 3, 6 и 12 месяцев после оперативного вмешательства. В 82,5 % (94), то есть в подавляющем большинстве наблюдений, было достигнуто купирование остеонекротического процесса.

Заключение. Основываясь на результатах исследования, установлено, что стратегия использования радикальных методов хирургического лечения у пациентов с медикамент-ассоциированным остеонекрозом лицевого черепа дала наилучшие и предсказуемые результаты. Таким образом, данный подход позволяет остановить процесс остеонекроза в большинстве наблюдений, в то время, как паллиативная помощь по типу кюретажа и удаления свободных секвестров не оказывает положительного влияния на процесс заживления. Тем не менее, следует отметить, что необходимы дальнейшие научные исследования в данном направлении с целью разработки клинических рекомендаций для пациентов с повышенным риском развития медикамент-ассоциированного остеонекроза лицевого черепа.

Литература.

1. Исследование условно-патогенных микроорганизмов у больных с бисфосфонатным остеонекрозом челюстей / Т. П. Иванюшко [и др.] // *Стоматология*. — 2016. — Т. 95, № 1. — С. 44–48. doi: 10.17116/stomat201695144-48
2. Медикамент-ассоциированный остеонекроз челюсти / Л. М. Михалева [и др.] // *Клиническая медицина*. — 2019. — Т. 97, № 6. — С. 415–421.
3. American association of oral and maxillofacial surgeons' position paper on medication-related osteonecrosis of the jaws-2022 update / S. L. Ruggiero [et al.] // *J. Oral Maxillofac. Surg.* — 2022. — Vol. 80, N 5. — P. 920–943. doi: 10.1016/j.joms.2022.02.008
4. Diagnosis and management of osteonecrosis of the jaw: a systematic review and international consensus / A. A. Khan [et al.] // *J. Bone Miner. Res.* — 2015. — Vol. 30, N 1. — P. 3–23. doi: 10.1002/jbmr.2405
5. Rogers, M. J. Molecular mechanisms of action of bisphosphonates and new insights into their effects outside the skeleton / M. J. Rogers, J. Monkkonen, M. A. Munoz // *Bone*. — 2020. — Vol. 139. — P. 115493. doi: 10.1016/j.bone.2020.115493

УДК 616.716.8-002.4

ОСТЕОНЕКРОЗЫ ЧЕЛЮСТЕЙ

Титова О. Н., Белозерова Н. Н.

*ФГБОУ ВО «Российский университет медицины» Минздрава России,
кафедра челюстно-лицевой хирургии и травматологии,
г. Москва; Российская Федерация*

Введение. Лечение злокачественных опухолей комбинированное и включает хирургическое вмешательство, химиотерапию и лучевую терапию. Для лечения рака молочной железы, предстательной железы, миеломы и костных метастазов используют бисфосфонаты. Причинами развития остеорадионекроза челюстей связанного с бисфосфонатами являются травмы полости рта: удаление зуба, травма слизистой полости рта ортопедической конструкцией.

Цель исследования — оптимизация методов лечения пациентов с остеонекрозами челюстей после комбинированной терапии.

Объекты и методы. Лечение пациентов с остеонекрозами челюстей провели у 140 человек с онкологической патологией после комбинированной терапии. Возраст пациентов варьировал от 35 до 76 лет. Мужчин было 73 (51 %), женщин — 67 (48 %). У 70 (51 %) человек диагностировали II стадию онкологического процесса, у 35 (26 %) — I стадию, у 32 (23 %) — III–IV стадию. Опухоли челюстно-лицевой области были диагностированы у 82 (59 %) человек. Заболевания молочных желез имели место у 38 (27 %) пациентов, злокачественные новообразования других локализаций — 20 (14 %).

Всем пациентам (140 человек) проводили следующее лечение: лучевое — 31 (22 %), химиотерапия — 42 (30 %), химио-лучевое — 67 (48 %).

Результаты. Из 140 пациентов с остеонекрозом челюстей выздоровление наступило у 63 (46 %) человек, 46 (34 %) погибли; 18 (13 %) — находятся на лечении и динамическом контроле; о 13 (9 %) пациентах точной информации нет.

Заключение. Остеонекрозы, развивающиеся на фоне комбинированной терапии у онкологических пациентов, имеют длительное, вялотекущее течение. Основное направление в лечении занимает консервативная терапия, способствующая формированию секвестра.

Ключевые слова: остеорадионекроз; бисфосфонаты; нижняя челюсть.

OSTEONECROSIS OF THE JAWS

Titova O. N., Belozeroва N. N.

*Russian University of Medicine, Department of Maxillofacial Surgery
and Traumatology, Moscow, Russian Federation*

Introduction. Treatment of tumors is combined and includes surgery, chemotherapy and radiation treatments. They depend on the localization and prevalence of process. The reasons for the development of osteoradionecrosis of the jaws (ORNJ) and bisphosphonate related osteonecrosis of the jaw (BRONJ) is trauma to the mouth: tooth extracted, trauma to denture.

Purpose. This investigation aims to improve treatment options of osteonecrosis.

Objects and methods. Treatment of patients with osteonecrosis of the jaw was performed in 140 people with oncological pathology after combination therapy. The age of the patients ranged from 35 to 76 years. There were 73 men (51 %) and 67 women (48 %). 70 (51 %) people were diagnosed with stage II of the oncological process, 35 (26 %) with stage I, 32 (23 %) with stage III–IV. Tumors of the maxillofacial region were diagnosed in 82 (59 %) people. Breast diseases occurred in 38 (27 %) patients, malignant neoplasms of other localizations – 20 (14 %).

All patients (140 people) received the following treatment: radiation — 31 (22 %), chemotherapy — 42 (30 %), chemo-radiation — 67 (48 %).

Results. Of 140 patients with osteonecrosis of the jaw, 63 (46 %) recovered, 46 (34 %) died; 18 (13 %) are under treatment and dynamic control; there is no accurate information about 13 (9 %) patients.

Conclusion. Osteonecrosis, which develops against the background of combination therapy in cancer patients, has a long, sluggish course. The main direction of treatment is conservative therapy, which contributes to the formation of sequestration.

Keywords: osteoradionecrosis; bisphosphonates; jaw.

Введение. Распространенность различных заболеваний костной системы человека в настоящее время общеизвестна. Кости могут поражаться патологическим процессом, изменять форму, утрачивать функцию. Костная ткань постоянно перестраивается и характеризуется высокой васкуляризацией. В норме в кости непрерывно протекают два диаметрально противоположных процесса — воспроизведение и растворение костного вещества, например, процессы моделирования и ремоделирования. Перестройка кости является циклическим процессом, постоянно и одновременно происходящим во множестве

мест скелета, с обновлением кости через каждые 10 лет. Развитие цивилизации, влияние деятельности человека, изменение климата, характера питания сказывается на качестве жизни и здоровье человека. Хронический остеомиелит, как и злокачественные заболевания относятся к разряду вечных проблем человечества. Учения об остеомиелите берут свое начало с древних времен. Это заболевание знал и лечил Гиппократ, о нем упоминается в трудах Авиценны, А. Цельса, К. Галена. Развитие фармацевтической индустрии и применение современных принципов лечения привело к развитию новых видов патологических изменений в костной ткани. Научные источники указывают на увеличение числа атипичных форм остеомиелитов, среди которых развиваются аваскулярные формы остеонекрозов лучевого и токсического генеза, диффузный склеротический остеомиелит [1].

По данным Министерства здравоохранения Российской Федерации ежегодно онкологические заболевания первично выявляются у 9 миллионов человек во всем мире. Лечение злокачественных опухолей является комбинированным, то есть включает различные варианты хирургического, химио- и лучевого лечения, а также различные их комбинации. На современном этапе разрабатываются лучевые методы селективного воздействия на опухоль. Для решения этого вопроса наметились три перспективных направления: использование нетрадиционных режимов фракционирования дозы, применение различных радиомодификаторов, в первую очередь радиосенсибилизаторов гипоксических клеток, а также радиопротекторов, поиск эффективных сочетаний лучевой и химиотерапии. Лучевая терапия злокачественных новообразований может привести к поражению здоровых тканей с развитием повреждений: эпителиит, ксеростомия, дисгевзия; и осложнений: лучевой кариез, лучевая язва слизистой оболочки полости рта, остеорадионекроз челюстей (ОРН).

Одним из основных критериев оценки онкологической помощи является показатель запущенности. В 2015 году в России 20,4% злокачественных новообразований диагностированы при наличии отдаленных метастазов. Появление метастазов в кости зачастую вырастает в значительную клиническую проблему, влияющую на снижении качества жизни пациентов и сопровождается сильной болью и патологическими переломами. Наиболее часто в кости метастазирует рак предстательной железы (54–85%), легкого (32–64%), молочной железы (47–85%), почки (33–60%) и щитовидной железы (28–60%). Метастазирование в кости сложный процесс и чаще раз-

вивается в местах повышенного костного обмена. Опухолевые клетки, отделяясь от первичной опухоли, циркулируя по кровеносным сосудам, прикрепляются к поверхности кости, секретируют факторы для ее деструкции (воздействуя на остеокласты) и инициируют пролиферацию опухолевых клеток. Основным направлением в лечении костных метастазов является воздействие на остеокласты, препятствуя их активации и созреванию. Мощными ингибиторами костной резорбции являются бисфосфонатные препараты. Они применяются при лечении костных метастазов при злокачественных опухолях, остеопорозе, болезни Педжета, множественной миеломе. По данным специальной литературы первое опубликованное наблюдение бисфосфонат-ассоциированного остеонекроза челюстей (БОНЧ) описан в 2003 году. На фоне комбинированной терапии злокачественных опухолей и лечения антирезорбтивными и/или антиангиогенными препаратами число остеонекрозов челюстей растет [2]. В 2014 году Американская ассоциация стоматологов-хирургов и челюстно-лицевых хирургов рекомендовала новое название — препарат-ассоциированный остеонекроз челюстей [3].

За последнее время разработаны разные варианты лечения, из которых можно выделить два основных: консервативный и хирургический.

Цель исследования — оптимизация методов лечения пациентов с остеонекрозами челюстей после комбинированной терапии.

Объекты и методы. Лечение пациентов с остеонекрозами челюстей провели у 140 человек с онкологической патологией после комбинированной терапии. Возраст пациентов варьировал от 35 до 76 лет. Мужчин было 73 (51%), женщин — 67 (48%). Наибольшее число пациентов приходилось на возрастную группу от 50 до 65 лет. У 70 (51%) человек диагностировали II стадию онкологического процесса, у 35 (26%) — I стадию, у 32 (23%) — III–IV стадию. Опухоли челюстно-лицевой области были диагностированы у 82 (59%) человек. Заболевания молочных желез имели место у 38 (27%) пациентов, злокачественные новообразования других локализаций — 20 (14%).

Лучевую терапию проводили пациентам в разных онкологических больницах и диспансерах Москвы, Московской области и в других городах Российской Федерации. Суммарная очаговая доза (СОД) составляла от 40 до 91 грея (Гр.). В объем облучения включали как первичную опухоль, так и региональные лимфатические узлы.

Антирезорбтивные препараты назначали пациентам в связи с отдаленным метастазированием опухолей вне челюстно-лицевой лока-

лизации. Чаще это были метастазы в кости позвоночника, бедер, так же встречались метастазы в область кости затылка и нижней челюсти. Препараты назначали в виде таблеток или внутривенного введения. Дозировка препарата, при котором отмечали развитие остеонекроза, начиналась с 14 мг. Были три пациентки, у которых доза антирезорбтивных препаратов многократно превышала допустимую норму (от 400 до 600 мг). Всем пациентам (140 человек) проводили следующее лечение: лучевое — 31 (22%), химиотерапия — 42 (30%), химиолучевое — 67 (48%).

Пациентам проводили стоматологическое обследование, которое включало опрос, сбор анамнеза и жалоб. Выявляли сопутствующие заболевания, вредные привычки; оценивали гигиеническое состояние полости рта. Причины развития некротического процесса были различные, но их всех объединяла травма челюстно-лицевой области. Чаще всего остеонекроз развивался после удаления зубов — 110 человек (79%) в различные сроки после комбинированной терапии, от двух месяцев и более (до 10 лет). Следующей причиной была хроническая травма плохо припасованным съемным протезом — 8 пациентов (6%). После операции по поводу удаления опухоли и одномоментной пластической операции в челюстно-лицевой области — 12 (8%). Обращали на себя внимание пациенты, у которых остеонекроз развился на беззубой челюсти без видимой травмы — 7 человек (5%). У трех пациентов (2%) остеонекроз развился через несколько месяцев после постановки имплантатов. При этом имела место остеоинтеграция дентального имплантата и его стабилизация.

У поступивших пациентов диагностировали некроз челюстей: нижней челюсти — 91 (66%) человек, верхней — 30 (22%), обе челюсти были поражены у 16 (12%). На нижней челюсти центральный отдел был поражен у 6 человек (7%), тело челюсти — у 56 (62%), угол челюсти — у 25 (27%), ветвь — у 4 (4%) пациентов. Это деление было относительно условным, потому что во время длительного лечения некротический процесс распространялся вдоль челюсти, разрушая ее.

Пациентов обследовали, используя общие, клинические и дополнительные методы исследования. Они, как правило, предъявляли жалобы на постоянную ноющую боль, гнилостный запах изо рта, слабость, быструю утомляемость. В полости рта выявляли участок оголенной узурированной кости. При ОРН пораженная кость была обнажена на всем протяжении и зияла в полость рта, что позволяло продуктам распада некроза вымываться при полоскании рта. При

БОНЧ оголенный участок, как правило, был небольшого размера и весь процесс протекал под воспаленной слизистой оболочкой со свищами, что клинически определяло тяжелое течение процесса. У 24 (17 %) пациентов произошел патологический перелом нижней челюсти; у 17 (12 %) пациентов — сформировался ложный сустав; симптом Венсана отмечали у 68 (50 %) человек; наружные свищи — у 36 (26 %); ороантральное сообщение констатировали у 11 (8 %) лиц. Для объективной оценки состояния костной ткани челюстей проводили лучевые методы исследования (ортопантограмму, компьютерную томографию, магнитно-резонансную компьютерную томографию, конусно-лучевую компьютерную томографию, ультразвуковое исследование). Также выполняли лабораторные методы: анализы крови и мочи, иммунологические исследование крови и ротовой жидкости.

Всем пациентам сначала осуществляли консервативную терапию: противовоспалительную, антибактериальную, общеукрепляющую, десенсибилизирующую, иммуномодулирующую и симптоматическую. Лечение проводили после консультации с врачом-онкологом и химиотерапевтом. После формирования секвестра проводили хирургическое лечение — секвестрэктомию.

Дезинтоксикационную терапию проводили 50 пациентам с помощью внутривенного введения низкомолекулярных растворов; 27 пациентам провели курсы гиперборической оксигенации (ГБО); 11 — курсы иммуномодулирующей терапии под наблюдением врача-иммунолога. У 17 человек провели обследование и применение препаратов заменителей слюны («Гипосаликс» и «Ксеростом»). Одна пациентка провела лечение иглорефлексотерапией, что значительно уменьшило боль и купировало воспалительную реакцию.

Операцию секвестрэктомии провели после отторжения мертвой кости у 78 (57 %) пациентов, что определяли клинически и при помощи лучевых методов исследования. Но даже полное отграничение секвестра не дает гарантию выздоровления и у 15 (19 %) человек был констатирован рецидив остеонекроза. При этом клинические проявления были намного менее выражены: меньше болевых ощущений, меньший объем оголенной кости. операции проводили в амбулаторных условиях, при небольшом участке секвестра, и в стационаре — при секвестре значительных размеров. Секвестр удаляли и рану зашивали наглухо. В ситуациях, когда мягкие ткани были повреждены длительным воспалительным процессом, послеоперационную рану вели под

тампоном до полной эпителизации. Поражение мягких тканей значительно усложняло процесс заживления раны.

Результаты. Из 140 пациентов с остеонекрозом челюстей выздоровление наступило у 63 (46 %) человек, 46 (34 %) погибли в результате распространенности основного заболевания. 18 (13 %) пациентов находятся на лечении и динамическом контроле. О состоянии 13 (9 %) пациентов точной информации нет, так как из них четверо уехали на лечение за границу, девять — находятся в Хосписе.

Заключение. Остеонекрозы, развивающиеся на фоне комбинированной терапии у онкологических пациентов, имеют длительное, вялотекущее течение. Основное направление в лечении занимает консервативная терапия, способствующая формированию секвестра.

Литература.

1. Маркс, Р. Патология полости рта и челюстно-лицевой области в практике стоматолога / Р. Маркс. — М. : Квинтэссенция, 2019. — 369 с.
2. Эбзеев, А. К. Бисфосфонатный остеонекроз челюстей у онкологических пациентов / А. К. Эбзеев // Казан. мед. журн. — 2020. — Vol. 101, № 2. — 226–231. doi: 10.17816/KMJ2020-226
3. American association of oral and maxillofacial surgeons position paper on medication-related osteonecrosis of the jaw — 2014 Update / S. L. Ruggiero [et al.] // J. Oral Maxillofac. Surg. — 2014. Vol. 72, N 10. — P. 1938–1956. doi: 10.1016/j.joms2014.04.031

СОДЕРЖАНИЕ

1. ИМПЛАНТАЦИЯ И ИМПЛАНТАЦИОННЫЕ МАТЕРИАЛЫ В ХИРУРГИЧЕСКОЙ СТОМАТОЛОГИИ И ЧЕЛЮСТНО-ЛИЦЕВОЙ ХИРУРГИИ	4
ЗОНЫ МАКСИМАЛЬНЫХ НАПРЯЖЕНИЙ В ДЕНТАЛЬНОМ ИМПЛАНТАТЕ ПРИ ФУНКЦИОНАЛЬНЫХ НАГРУЗКАХ <i>Берсанова М. Р., Олесова В. Н., Кащенко П. В.</i>	4
ПРИМЕНЕНИЕ МЕТОДА ФОТОДИНАМИЧЕСКОЙ ТЕРАПИИ В КОМПЛЕКСНОМ ЛЕЧЕНИИ ПЕРИИМПЛАНТАЦИОННОГО МУКОЗИТА <i>Бобкова И. Л., Зиновенко О. Г., Кравчук И. В., Коваленко И. П.</i>	9
СОВРЕМЕННЫЕ ПРЕДСТАВЛЕНИЯ О СОХРАНЕНИИ ОБЪЕМА МЯГКИХ ТКАНЕЙ В ДОНОРСКИХ ОБЛАСТЯХ ПОСЛЕ ЗАБОРА СВОБОДНОГО СОЕДИНИТЕЛЬНОВУДНОГО ТРАНСПЛАНТАТА <i>Галяс А. И., Ашурко И. П., Тулуп Ю. О.</i>	16
ПРИМЕНЕНИЕ КОЛЛАГЕНОВЫХ МЕМБРАН ДЛЯ ЗАКРЫТИЯ ДЕФЕКТОВ СЛИЗИСТОЙ ОБОЛОЧКИ РТА В ЭКСПЕРИМЕНТЕ <i>Гостев М. С., Тимашев П. С., Клеванцова Т. С., Казумян С. В.</i>	22
ИССЛЕДОВАНИЕ ВЛИЯНИЯ ВИТАМИНА D3 НА ОСТЕОИНТЕГРАЦИЮ ДЕНТАЛЬНЫХ ИМПЛАНТАТОВ: ЭКСПЕРИМЕНТАЛЬНОЕ ПИЛОТНОЕ ИССЛЕДОВАНИЕ <i>Дьячкова Е. Ю., Петухова М. М., Жильков Ю. А.</i>	27
ЭФФЕКТИВНОСТЬ ОСТЕОПЛАСТИЧЕСКОГО МАТЕРИАЛА НА ОСНОВЕ ГРАНУЛ ОКТАКАЛЬЦИЕВОГО ФОСФАТА <i>Казарян А. А., Гор И. А.</i>	31
ИМПЛАНТАЦИОННОЕ МОДЕЛИРОВАНИЕ ЖЕВАТЕЛЬНОЙ НАГРУЗКИ ДЛЯ ОПРЕДЕЛЕНИЯ МИКРОЗАЗОРА МЕЖДУ ИМПЛАНТАТОМ И АБАТМЕНТОМ <i>Кирсанова В. В.¹, Фурцев Т. В.¹, Лукин Р. С.²</i>	36
ВИРТУАЛЬНОЕ ПЛАНИРОВАНИЕ КАК ИНСТРУМЕНТ ПРИ ПРОТЕЗИРОВАНИИ С ИСПОЛЬЗОВАНИЕМ ДЕНТАЛЬНЫХ ИМПЛАНТАТОВ <i>Мельников Ю. А.², Жолудев С. Е.¹</i>	42

КЛИНИЧЕСКИЙ ОПЫТ КОНСЕРВАТИВНОГО ЛЕЧЕНИЯ ПЕРЕИМПЛАНТИТА ПОСЛЕ ИЗГОТОВЛЕНИЯ РЕСТАВРАЦИИ С НЕМЕДЛЕННОЙ НАГРУЗКОЙ НА ДЕНТАЛЬНЫЙ ИМПЛАНТАТ <i>Черкашин Б. Ф., Фурцев Т. В.</i>	47
АНАЛИЗ МИКРОФЛОРЫ ЗУБНЫХ АЛЬВЕОЛ ПЕРЕД НЕПОСРЕДСТВЕННОЙ УСТАНОВКОЙ ДЕНТАЛЬНЫХ ИМПЛАНТАТОВ <i>Шевела Т. Л.¹, Белый М. Г.^{1,2}</i>	52
2. ИНФЕКЦИОННО-ВОСПАЛИТЕЛЬНЫЕ ПРОЦЕССЫ ЧЕЛЮСТНО-ЛИЦЕВОЙ ОБЛАСТИ И ШЕИ	58
ХИРУРГИЧЕСКОЕ ЛЕЧЕНИЕ ОДОНТОГЕННЫХ ХРОНИЧЕСКИХ ВЕРХНЕЧЕЛЮСТНЫХ СИНУСИТОВ В ЧЕЛЮСТНО-ЛИЦЕВОЙ ХИРУРГИИ И ХИРУРГИЧЕСКОЙ СТОМАТОЛОГИИ. СОСТОЯНИЕ ВОПРОСА НА ТЕКУЩИЙ МОМЕНТ <i>Батуро Д. С.</i>	58
ГОЛОС И ХРОНИЧЕСКИЙ РИНОСИСУСИТ, ЕСТЬ ЛИ ВЗАИМОСВЯЗЬ? <i>Долдова В. С.¹, Меркулова Е. П.², Кобахидзе А. Г.², Васенкова Е. И.³, Еременко Ю. Е.¹, Андрианова Т. Д.¹</i>	63
МАССА БИОПЛЕНКИ КАК ФАКТОР АНТИБИОТИКОРЕЗИСТЕНТНОСТИ ВОЗБУДИТЕЛЕЙ ОДОНТОГЕННЫХ ВОСПАЛИТЕЛЬНЫХ ЗАБОЛЕВАНИЙ <i>Кабанова А. А.¹, Окулич В. К.², Сенькович С. А.², Пинчук А. Н.², Лептеева Т. Н.², Погоцкий А. К.¹, Колчанова Н. Э.³</i>	69
ОЦЕНКА ЭТИОПАТОГЕНЕТИЧЕСКИХ АСПЕКТОВ ФУРУНКУЛА ЧЕЛЮСТНО-ЛИЦЕВОЙ ОБЛАСТИ У ВОЕННОСЛУЖАЩИХ <i>Петрова Т. В., Бородулина И. И.</i>	75
СОВРЕМЕННЫЕ АСПЕКТЫ ЛЕЧЕНИЯ ПРОДУКТИВНО-ДЕСТРУКТИВНОЙ ФОРМЫ ХРОНИЧЕСКОГО ОСТЕОМИЕЛИТА ЧЕЛЮСТЕЙ (ОБЗОР ЛИТЕРАТУРЫ). <i>Трофимов С. А.¹, Дробышев А. Ю.¹, Шулаков В. В.¹, Левкова Е. А.², Нажаева Э. З.¹</i>	84

ВЛИЯНИЕ ЭЛЕКТРОРЕФЛЕКСОТЕРАПИИ НА МОРФОЛОГИЧЕСКИЕ ИЗМЕНЕНИЯ В ИНФЕКЦИОННО- ВОСПАЛИТЕЛЬНОМ ОЧАГЕ ПРИ ФУРУНКУЛАХ ПОДНИЖНЕЧЕЛЮСТНОЙ ОБЛАСТИ В ЭКСПЕРИМЕНТЕ <i>Флерьянович М. С.</i>	90
КОМПЛЕКСНЫЙ ПОДХОД В ЛЕЧЕНИИ ПАЦИЕНТОВ С ФЛЕГМОНАМИ ЧЕЛЮСТНО-ЛИЦЕВОЙ ОБЛАСТИ И ШЕИ С ПРИМЕНЕНИЕМ ФОТОТЕРАПИИ <i>Черняк Л. А.</i>	96
3. ЗАБОЛЕВАНИЯ СЛЮННЫХ ЖЕЛЕЗ	102
ЦИТОМОРФОЛОГИЧЕСКАЯ КАРТИНА У ПАЦИЕНТОВ С ХРОНИЧЕСКИМ СИАЛОАДЕНИТОМ В СТАДИИ ОБОСТРЕНИЯ <i>Алиев С. З. оглы, Мейбализаде Р. М. оглы</i>	102
КЛИНИЧЕСКИЕ ОСОБЕННОСТИ КАРИЕСА ЗУБОВ У ПАЦИЕНТОВ С СИНДРОМ ШЕГРЕНА ПРИ ВЫРАЖЕННОЙ СТАДИИ КСЕРОСТОМИИ <i>Еловикова Т. М.¹, Кощев А. С.²</i>	108
ДИГИТАЛЬНАЯ СУБТРАКЦИОННАЯ СИАЛОГРАФИЯ. ТЕХНОЛОГИЧЕСКАЯ И КЛИНИЧЕСКАЯ ИНФОРМАЦИЯ <i>Мухин П. Н.¹, Акинфиев Д. М.², Щипский А. В.¹</i>	113
ВИРУСЫ КАК ЭТИОЛОГИЧЕСКИЙ ФАКТОР РАЗВИТИЯ СЛЮННОКАМЕННОЙ БОЛЕЗНИ <i>Слижикова Е. Ю.¹, Ермолович М. А.², Сосновская Л. Ю.³</i>	119
4. МЕЖДИСЦИПЛИНАРНЫЙ ПОДХОД К РЕШЕНИЮ ВОПРОСОВ ПАТОЛОГИИ ВИСОЧНО-НИЖНЕЧЕЛЮСТНОГО СУСТАВА	124
ПАТОГИСТОЛОГИЧЕСКИЕ ИЗМЕНЕНИЯ В ТКАНЯХ СУСТАВНЫХ ПОВЕРХНОСТЕЙ ВИСОЧНО-НИЖНЕЧЕЛЮСТНОГО СУСТАВА ПРИ МОДЕЛИРОВАНИИ ОСТЕОАРТРОЗА У ЛАБОРАТОРНОГО ЖИВОТНОГО <i>Крат М. И.¹, Походенько-Чудакова И. О.¹, Юдина О. А.², Макаревич Ж. А.³</i>	124

5. ИНТЕГРАТИВНАЯ МЕДИЦИНА В ПРОФИЛАКТИКЕ, ДИАГНОСТИКЕ, ЛЕЧЕНИИ ХИРУРГИЧЕСКОЙ ПАТОЛОГИИ ЧЕЛЮСТНО-ЛИЦЕВОЙ ОБЛАСТИ И ШЕИ	131
ВЗАИМОСВЯЗЬ ОРТОГНАТИЧЕСКОЙ ХИРУРГИИ И ФУНКЦИИ ДЫХАНИЯ	
<i>Берро Ф., Галазов А. Т., Редько Н. А., Дробышев А. Ю.</i>	131
КИНЕЗИОТЕРАПИРОВАНИЕ НА АМБУЛАТОРНОМ ХИРУРГИЧЕСКОМ ПРИЕМЕ	
<i>Гончарова А. И., Минина А. Н.</i>	137
OPTIMIZATION OF FEEDING OF PATIENTS WITH PATHOLOGY OF THE MAXILLOFACIAL REGION USING A SPECIAL DEVICE	
<i>Hrychaniuk D. A.¹, Kanchak V. V.¹, Petrova M. N.².....</i>	141
АДДИТИВНЫЕ МЕТОДЫ И 3D-ТЕХНОЛОГИИ В СТОМАТОЛОГИИ И ЧЕЛЮСТНО-ЛИЦЕВОЙ ХИРУРГИИ	
<i>Луцкая И. К.</i>	146
СИНДРОМ НИЙМЕГЕН У РЕБЕНКА (КЛИНИЧЕСКОЕ НАБЛЮДЕНИЕ)	
<i>Малец Е. Л., Сташкевич Е. Ю.</i>	151
ПРИМЕНЕНИЕ ДИОДНОГО ЛАЗЕРА ПРИ ХИРУРГИЧЕСКОМ ЛЕЧЕНИИ СТОМАТОЛОГИЧЕСКИХ ПАЦИЕНТОВ	
<i>Морозова Е. А., Разумова С. Н, Браго А. С., Манвелян А. С., Разумов Н. М.</i>	158
КЛИНИКО-ЭКСПЕРИМЕНТАЛЬНОЕ ОБОСНОВАНИЕ ИСПОЛЬЗОВАНИЯ ФРАКЦИОННОГО ЛАЗЕРНОГО ФОТОТЕРМОЛИЗА У ПАЦИЕНТОВ С ДЕФИЦИТОМ КЕРАТИНИЗИРОВАННОЙ ДЕСНЫ	
<i>Османов П. Р., Давтян А. А.</i>	164
РЕПАРАТИВНАЯ РЕГЕНЕРАЦИЯ РАНЫ СЛИЗИСТОЙ ОБОЛОЧКИ ПОЛОСТИ РТА, СОЗДАННОЙ ПРИ ВОЗДЕЙСТВИИ ЛАЗЕРНЫМ ИЗЛУЧЕНИЕМ ДЛИНОЙ ВОЛНЫ 445 НМ	
<i>Романенко Н. В.¹, Серезжникова Н. Б.², Щетинина Е. В.¹, Жорник М. А.¹</i>	169
МЕЖДИСЦИПЛИНАРНАЯ КОМБИНИРОВАННАЯ ТЕРАПИЯ ВПЧ-АССОЦИИРОВАННОЙ ПАТОЛОГИИ СЛИЗИСТОЙ ОБОЛОЧКИ РТА И АНОГЕНИТАЛЬНОЙ ОБЛАСТИ	
<i>Силантьева Е. Н.^{1,2}, Юнусова Е. И.², Рувинская Г. Р.^{1,2}.....</i>	175

ЭФФЕКТИВНОСТЬ ПРИМЕНЕНИЯ ФОТОДИНАМИЧЕСКОЙ ТЕРАПИИ КАК АНТИСЕПТИЧЕСКОГО СРЕДСТВА В ПОЛОСТИ РТА <i>Сологова Д. И., Тарасенко С. В.</i>	183
СПЕЦИФИКА УДАЛЕНИЯ ЗУБОВ, ЗУБОСОХРАНЯЮЩИХ ОПЕРАЦИЙ И ДЕНТАЛЬНОЙ ИМПЛАНТАЦИИ У ПАЦИЕНТОВ С ВРОЖДЕННЫМИ КОАГУЛОПАТИЯМИ <i>Чой П., Узурчиев Ю. С., Шинкевич Д. С.</i>	189
К ВОПРОСУ О ГЕМОДИНАМИКЕ У РАЗЛИЧНЫХ ТИПОВ ЛИЧНОСТИ СТОМАТОЛОГИЧЕСКИХ ПАЦИЕНТОВ ПРИ ПРОВЕДЕНИИ МЕСТНОГО ИНЪЕКЦИОННОГО ОБЕЗБОЛИВАНИЯ <i>Шишкова В. И.</i>	195
6. РОТОВАЯ ЖИДКОСТЬ — ПЕРСПЕКТИВНАЯ БИОЛОГИЧЕСКАЯ СРЕДА ДЛЯ ДИАГНОСТИКИ И ПРОГНОЗИРОВАНИЯ	200
ПРОГНОСТИЧЕСКОЕ ЗНАЧЕНИЕ КРИСТАЛЛОГРАФИЧЕСКОГО МЕТОДА ИССЛЕДОВАНИЯ РОТОВОЙ ЖИДКОСТИ У ДЕТЕЙ С ДИЗОНТОГЕНЕЗОМ <i>Данилова М. А., Залазаева Е. А., Хузягулов Г. Ф.</i>	200
ОПРЕДЕЛЕНИЕ МАЛИГНИЗАЦИИ ПРЕДРАКОВЫХ ПОРАЖЕНИЙ СЛИЗИСТОЙ ОБОЛОЧКИ ПОЛОСТИ РТА ПРИ ПОМОЩИ ПОКАЗАТЕЛЯ МИКРОКРИСТАЛЛИЗАЦИИ РОТОВОЙ ЖИДКОСТИ <i>Лебедева В. В.</i>	207
РЕЗУЛЬТАТЫ ИССЛЕДОВАНИЯ ФИЗИЧЕСКИХ ПАРАМЕТРОВ РОТОВОЙ ЖИДКОСТИ ПРИ ИНФЕКЦИОННО- ВОСПАЛИТЕЛЬНЫХ ПРОЦЕССАХ ЗУБОЧЕЛЮСТНОЙ СИСТЕМЫ <i>Максимович Е. В.¹, Саид Омар Абдулрахман Саид¹, Гульченко О. Л.², Куценко М. М.³, Рутковская И. Л.⁴</i>	211
МАРКЕРЫ МЕТАБОЛИЗМА КОСТНОЙ ТКАНИ ПРИ ОПЕРАЦИИ СЛОЖНОГО УДАЛЕНИЯ ЗУБА <i>Рослик Е. А.¹, Кабанова С. А.²</i>	217

7. ПРОГНОЗИРОВАНИЕ РАЗВИТИЯ И ТЕЧЕНИЯ ХИРУРГИЧЕСКОЙ ПАТОЛОГИИ ЧЕЛЮСТНО-ЛИЦЕВОЙ ОБЛАСТИ И ШЕИ	223
ПРОГНОЗИРОВАНИЕ ТЯЖЕСТИ УДАЛЕНИЯ ЗУБОВ НА ОСНОВЕ ДАННЫХ КЛКТ <i>Лущик М. Д., Лецко Е. А.</i>	223
ПЕРСОНАЛИЗАЦИЯ ОЦЕНКИ РИСКА И ПРОГНОЗИРОВАНИЕ ИСХОДОВ КОСТНОПЛАСТИЧЕСКИХ ОПЕРАЦИЙ В ПОЛОСТИ РТА <i>Полуян П. В., Сипкин А. М., Лапшин В. П., Титова Н. В., Клеструп Д. В., Степанюк А. В.</i>	228
8. ВОПРОСЫ ОНКОЛОГИИ ЧЕЛЮСТНО-ЛИЦЕВОЙ ОБЛАСТИ И ШЕИ	236
ЭФФЕКТИВНОСТЬ РАННЕГО ВЫЯВЛЕНИЯ ЗЛОКАЧЕСТВЕННЫХ НОВООБРАЗОВАНИЙ ГОЛОВЫ И ШЕИ СПЕЦИАЛИСТАМИ АМБУЛАТОРНО-ПОЛИКЛИНИЧЕСКОГО ЗВЕНА <i>Колядич Ж. В.¹, Семенов А. В.², Писарик В. М.², Орлова М. Г.²</i>	236
СРАВНИТЕЛЬНЫЙ АНАЛИЗ ФУНКЦИОНАЛЬНЫХ ПРОБ У ПАЦИЕНТОВ С ДЕФЕКТАМИ ВЕРХНЕЙ ЧЕЛЮСТИ ПРИ РАЗЛИЧНЫХ МЕТОДАХ ПРОТЕЗИРОВАНИЯ <i>Петражицкая Г. В.</i>	241
LONG-TERM RESULTS OF SURGICAL TREATMENT OF ROOT CYSTS OF THE JAWS <i>Rachkov A. A.¹, Evtuhov V. L.²</i>	246
ЛЕЧЕНИЕ АМЕЛОБЛАСТОМЫ НИЖНЕЙ ЧЕЛЮСТИ В ДЕТСКОМ ВОЗРАСТЕ <i>Терехова Т. Н.¹, Ницзяти Н.², Хуан Л.², Зенькевич Ю. В.¹</i>	252
ТЕХНОЛОГИЧЕСКИЕ АСПЕКТЫ КЛЕТОЧНОЙ ТЕРАПИИ ДЕНДРИТНЫМИ КЛЕТКАМИ РЕЦИДИВОВ ПЛОСКОКЛЕТОЧНОГО РАКА ПОЛОСТИ РТА И РОТОГЛОТКИ <i>Тризна Н. М.¹, Дорошенко Т. М.², Северин И. Н.², Боброва Н. М.²</i>	258
ПЛАСТИКА РАН В ОБЛАСТИ АЛЬВЕОЛЯРНОЙ КОСТИ СИЛИКОНОВЫМИ МЕМБРАНАМИ <i>Хрипунков В. А.</i>	264

ОРТОПЕДИЧЕСКОЕ ЛЕЧЕНИЕ ПАЦИЕНТОВ С ДЕФЕКТАМИ ЧЕЛЮСТНЫХ КОСТЕЙ В СОСТАВЕ КОМПЛЕКСНОЙ РЕАБИЛИТАЦИИ. КЛИНИЧЕСКИЕ НАБЛЮДЕНИЯ <i>Шулятникова О. А.¹, Мозговая С. В.², Быстрых М. А.¹</i>	271
9. МЕЖДИСЦИПЛИНАРНЫЙ ПОДХОД ПРИ РЕШЕНИИ ВОПРОСОВ НЕЙРОСТОМАТОЛОГИИ	278
МОРФОЛОГИЧЕСКИЕ ПРЕДПОСЛКИ ФОРМИРОВАНИЯ ШИЛОПОДЪЯЗЫЧНОГО СИНДРОМА <i>Давыдова Л. А., Трушель Н. А., Рыжкова А. В.</i>	278
10. ТРАВМАТОЛОГИЯ ЧЕРЕПНО-ЧЕЛЮСТНО-ЛИЦЕВОЙ ОБЛАСТИ	286
ИНДИВИДУАЛИЗИРОВАННЫЙ ПОДХОД К ЛЕЧЕНИЮ ПАЦИЕНТОВ С ПЕРЕЛОМАМИ ВЕРХНЕЙ ЧЕЛЮСТИ В ОБЛАСТИ НИЖНЕЙ СТЕНКИ ГЛАЗНИЦЫ <i>Абдулкеримов Т. Х.¹, Абдулкеримов Х. Т.¹, Мандра Ю. В.², Абдулкеримов З. Х.³, Абдулкеримова С. Ю.¹</i>	286
ЧАСТОТА ВСТРЕЧАЕМОСТИ ПЕРЕЛОМОВ КОСТЕЙ И ТРАВМ ЗУБОВ ЧЕЛЮСТНО-ЛИЦЕВОЙ ОБЛАСТИ У ЖИТЕЛЕЙ МЕГАПОЛИСА <i>Ахмедов Г. Д.¹, Ильясова С. Т.², Духовская А. А.¹, Тогоев Г. О.¹, Ахмедов К. Г.³</i>	293
ДИНАМИКА ТРАВМАТИЗМА ЧЕЛЮСТНО-ЛИЦЕВОЙ ОБЛАСТИ В ВИТЕБСКОМ РЕГИОНЕ ЗА 2018–2023 ГГ. <i>Константинович М. А.</i>	298
ПРОБЛЕМЫ ДИАГНОСТИКИ ПОЗДНИХ ИНФЕКЦИОННО- ВОСПАЛИТЕЛЬНЫХ ОСЛОЖНЕНИЙ ТРАВМАТИЧЕСКОГО ПОВРЕЖДЕНИЯ НИЖНЕЙ ЧЕЛЮСТИ <i>Салеева Г. Т.¹, Мубаракова Л. Н.², Шакирова Л. Р.¹, Салеев Н. Р.¹</i>	304
11. НЕОТЛОЖНЫЕ СОСТОЯНИЯ В ЧЕЛЮСТНО-ЛИЦЕВОЙ ХИРУРГИИ И ХИРУРГИЧЕСКОЙ СТОМАТОЛОГИИ	310
ПРИМЕНЕНИЕ НЕЙРОПОДОБНОЙ ДИНАМИЧЕСКОЙ ЭЛЕКТРОНЕЙРОСТИМУЛЯЦИИ ДЛЯ КОРРЕКЦИИ УРОВНЯ	

АРТЕРИАЛЬНОГО ДАВЛЕНИЯ, ВЕГЕТАТИВНОГО СТАТУСА И СОМНОЛОГИЧЕСКИХ РАССТРОЙСТВ У ПАЦИЕНТОВ С АРТЕРИАЛЬНОЙ ГИПЕРТЕНЗИЕЙ <i>Дробышев В. А.¹, Умникова М. В.², Власов А. А.²</i>	310
РЕГЛАМЕНТ ПРОФИЛАКТИКИ СОМАТИЧЕСКИХ ОСЛОЖНЕНИЙ У ПАЦИЕНТОВ В АМБУЛАТОРНЫХ УСЛОВИЯХ МЕДИЦИНСКОЙ ОРГАНИЗАЦИИ, В ТОМ ЧИСЛЕ ОКАЗАНИЯ МЕДИЦИНСКОЙ ПОМОЩИ В ЭКСТРЕННОЙ И НЕОТЛОЖНОЙ ФОРМАХ <i>Шугайлов И. А.^{1,2,3,4}, Походенько-Чудакова И. О.⁵</i>	318
12. БИСФОСФОНАТНЫЕ ОСТЕОНЕКРОЗЫ ЧЕЛЮСТЕЙ	324
ОСТЕОНЕКРОЗ ЧЕЛЮСТИ КАК ОСЛОЖНЕНИЕ АНТИРЕЗОРБТИВНОЙ ТЕРАПИИ У ПАЦИЕНТОВ С ОСТЕОПОРОЗОМ <i>Жукова Н. А.¹, Волков А. Г.², Дикопова Н. Ж.²</i>	324
РЕАБИЛИТАЦИЯ ПАЦИЕНТОВ ПОСЛЕ ОПЕРАТИВНОГО ЛЕЧЕНИЯ БИСФОСФОНАТНОГО ОСТЕОНЕКРОЗА ЧЕЛЮСТЕЙ <i>Журавлев А. Н.¹, Филимонова Л. Б.¹, Журавлева А. Н.², Журавлева А. С.³</i>	329
МЕДИКАМЕНТ-АССОЦИИРОВАННЫЕ ОСТЕОНЕКРОЗЫ ЛИЦЕВОГО ЧЕРЕПА. МЕЖДИСЦИПЛИНАРНЫЙ ПОДХОД В ДИАГНОСТИКЕ И ЛЕЧЕНИИ <i>Медведев Ю. А.¹, Петрук П. С.², Поляков К. А.², Захарова И. В.³</i>	336
ОСТЕОНЕКРОЗЫ ЧЕЛЮСТЕЙ <i>Титова О. Н., Белозерова Н. Н.</i>	341

Научное издание

**ПАРИНСКИЕ ЧТЕНИЯ 2024. ДИАГНОСТИКА,
ЛЕЧЕНИЕ, ВОССТАНОВИТЕЛЬНЫЙ ПЕРИОД
И ДИСПАНСЕРИЗАЦИЯ ПАЦИЕНТОВ
С ХИРУРГИЧЕСКОЙ ПАТОЛОГИЕЙ
ЧЕРЕПНО-ЧЕЛЮСТНО-ЛИЦЕВОЙ ОБЛАСТИ**

Сборник трудов
Национального конгресса с международным участием
«Паринские чтения 2024»,
(Минск, 3 мая 2024 года)

Ответственная за выпуск *Т. Ф. Рослик*
Компьютерная верстка *И. П. Гришиной*

На русском и английском языках

В авторской редакции

Подписано в печать 16.04.2024. Формат 60×84 ¹/₁₆. Бумага офсетная.
Цифровая печать. Усл. печ. л. 20,69. Уч.-изд. л. 18,4.
Тираж 50 экз. Заказ 77.

Издатель и полиграфическое исполнение:
республиканское унитарное предприятие
«Издательский центр Белорусского государственного университета».
Свидетельство о государственной регистрации издателя, изготовителя,
распространителя печатных изданий № 1/159 от 27.01.2014,
№ 2/63 от 19.03.2014.
Ул. Красноармейская, 6, 220030, Минск.