

УЧРЕЖДЕНИЕ ОБРАЗОВАНИЯ  
«БЕЛОРУССКИЙ ГОСУДАРСТВЕННЫЙ МЕДИЦИНСКИЙ УНИВЕРСИТЕТ»

УДК 618.146–007.41–06:615.849.+544.525

**ГРИШАНОВИЧ**  
**Регина Владимировна**

**ФОТОДИНАМИЧЕСКАЯ ТЕРАПИЯ ОСЛОЖНЕННЫХ  
ФОРМ ЦЕРВИКАЛЬНОЙ ЭКТОПИИ**

Автореферат  
диссертации на соискание ученой степени  
кандидата медицинских наук

по специальности 14.01.01 – акушерство и гинекология

Минск 2013

Работа выполнена в ГУО «Белорусская медицинская академия последипломного образования»

**Научный руководитель:** **Русакевич Петр Сергеевич**, доктор медицинских наук, профессор кафедры акушерства и гинекологии ГУО «Белорусская медицинская академия последипломного образования»

**Официальные оппоненты:** **Жукова Наталия Петровна**, доктор медицинских наук, профессор кафедры акушерства и гинекологии УО «Витебский государственный ордена Дружбы народов медицинский университет»

**Беляковский Василий Николаевич**, доктор медицинских наук, профессор, заведующий кафедрой онкологии с курсом лучевой диагностики и лучевой терапии УО «Гомельский государственный медицинский университет»

**Оппонирующая организация:** УО «Гродненский государственный медицинский университет»

Защита диссертации состоится 17 апреля 2013 г. в 10<sup>00</sup> часов на заседании совета по защите диссертаций Д 03.18.01 при УО «Белорусский государственный медицинский университет» по адресу: 220116, г. Минск, пр-т Дзержинского, 83; тел. 272-55-98.

С диссертацией можно ознакомиться в библиотеке УО «Белорусский государственный медицинский университет».

Автореферат разослан « \_\_\_\_ » \_\_\_\_\_ 2013 г.

Ученый секретарь совета  
по защите диссертаций  
кандидат медицинских наук



О. Н. Волкова



## **ВВЕДЕНИЕ**

Цервикальная эктопия (ЦЭ) с осложненным клиническим течением занимает ведущее место в структуре доброкачественных поражений шейки матки (ШМ). У молодых нерожавших женщин до 25 лет эктопия ШМ выявляется от 85 до 89% случаев, при этом ее неосложненная форма встречается лишь в 17,7% [Рудакова Е.Б., 2004]. ЦЭ существует на фоне выраженных дисбиотических нарушений и в сочетании с инфекциями, передаваемыми половым путем, которые оказывают влияние на процессы заживления [Новиков А.И., 2002]. Данная патология осложняется воспалительными заболеваниями внутренних половых органов, нарушением репродуктивной функции женщины, патологическим течением беременности, родов, послеродового периода [Рудакова Е.Б., 2007; Вишнякова С.В., 2008]. Немаловажен и онкологический аспект проблемы, так как ЦЭ с нарушением процессов метаплазии является первым этапом патологического изменения эпителия [Прилепская В.Н. и соавт., 2002; Кондриков Н.И., 2010].

Современные методы лечения осложненных форм ЦЭ имеют определенные недостатки. Так, аблативно/эксцизионные методы лечения сопровождаются возникновением различных осложнений [Lundeen S.P. et al., 2002; Penna C. et al., 2005]. Перспективным направлением является использование фотодинамической терапии (ФДТ) [Soergel P. et al., 2008; Макаров О.В., 2009]. Однако при лечении неопухолевых процессов на сегодняшний день вопросы ФДТ окончательно не разработаны. В связи с этим изучение и разработка методики ФДТ с местным применением фотосенсибилизаторов (ФС) хлорофиллипта и метиленового синего при осложненных формах ЦЭ являются актуальными. Предполагается, что ее использование в клинической практике может явиться ключом к решению отдельных задач эффективного лечения и улучшения в целом специфических функций организма женщины.

## **ОБЩАЯ ХАРАКТЕРИСТИКА РАБОТЫ**

### **Связь работы с крупными научными программами и темами**

Диссертационная работа выполнена на клинической базе кафедры акушерства и гинекологии ГУО «Белорусская медицинская академия последипломного образования» в УЗ «Клинический родильный дом Минской области» в рамках ГНТП «Оптотех» подпрограмма «Оптотех-1» задание «Разработать и освоить в производстве универсальный многоцветный фототерапевтический комплекс на основе фотодиодных

излучателей высокой мощности для эффективного лечения обширных гнойных и хронических ран, трофических язв и другой патологии. На основе применения данного комплекса разработать и внедрить в медицинскую практику технологии эффективного лечения указанных патологий» (№ госрегистрации 20100385 от 25.03.2010 г., сроки выполнения 2009–2011 гг.).

**Цель исследования:** повышение эффективности лечения пациенток с осложненными формами цервикальной эктопии путем применения фотодинамической терапии с хлорофиллиптом или метиленовым синим.

**Задачи исследования:**

1. Оценить в эксперименте фотохимическую активность хлорофиллипта с уточнением возможности его применения в качестве фотосенсибилизатора при фотодинамической терапии и определением оптимальной длины волны лазерного излучения при его использовании.

2. Определить факторы риска возникновения осложненного течения цервикальной эктопии.

3. Выявить особенности клинического течения, структуры и функции органов репродуктивной системы у пациенток с осложненными формами цервикальной эктопии.

4. Изучить клинические эффекты фотосенсибилизаторов хлорофиллипта и метиленового синего при фотодинамической терапии осложненных форм цервикальной эктопии.

5. Разработать дифференцированный подход к использованию фотосенсибилизаторов хлорофиллипта и метиленового синего при фотодинамической терапии осложненных форм цервикальной эктопии.

**Объект исследования** – 161 пациентка с осложненными формами цервикальной эктопии и 20 женщин без патологии эпителия шейки матки.

**Предмет исследования** – шейка матки, сосуды матки и яичников, венозная кровь пациенток с осложненными формами цервикальной эктопии и женщин без патологии эпителия шейки матки.

**Положения диссертационной работы, выносимые на защиту:**

1. Применение фотодинамической терапии в комплексном лечении осложненных форм цервикальной эктопии высокоэффективно при использовании в качестве фотосенсибилизатора официального раствора хлорофиллипта и длине волны лазерного излучения для этого фотосенсибилизатора  $670 \pm 20$  нм.

2. Осложненное течение цервикальной эктопии связано с комплексом медико-социальных факторов риска, включающих особенности преморбидного фона и соматического статуса, и с неэффективностью проведенного ранее лечения.

3. Осложненное течение цервикальной эктопии сопровождается выраженной клинической симптоматикой, полиморфизмом кольпоскопических и морфологических данных, воспалительным процессом неспецифической этиологии, структурно-функциональными нарушениями органов репродуктивной системы.

4. Фотодинамическая терапия осложненных форм цервикальной эктопии с местным применением фотосенсибилизаторов хлорофиллипта или метиленового синего нормализует структуру и функцию органов репродуктивной системы пациенток, оказывает выраженный местный противовоспалительный эффект и нормализует процессы заживления в измененном эпителии шейки матки.

5. Фотосенсибилизаторы хлорофиллипт и метиленовый синий обладают выраженным лечебным эффектом при фотодинамической терапии осложненных форм цервикальной эктопии. Большая активность метиленового синего по сравнению с хлорофиллиптом в элиминации вируса папилломы человека определяет возможность дифференцированного выбора фотосенсибилизатора для фотодинамической терапии пациенток с осложненными формами цервикальной эктопии.

#### **Личный вклад соискателя**

Диссертационная работа является результатом самостоятельного исследования. Автором лично определены цель, задачи. Формирование групп женщин для исследования, обследование, лечение и динамическое наблюдение выполнено автором самостоятельно. Автором лично составлена база данных на электронном и бумажном носителях, выполнена статистическая обработка, анализ и теоретическое обобщение полученных результатов исследования с формулировкой выдвигаемых на защиту научных положений и выводов. Клинико-экспериментальные исследования проводились на базе Института физики им. Б.И. Степанова НАН Беларуси (директор – доктор физико-математических наук В.В. Кабанов) соискателем совместно с заместителем директора по научной и инновационной работе, заведующим лабораторией гетерогенных органических сред, кандидатом физико-математических наук В.Ю. Плавским. Основные научные результаты, представленные в диссертации, получены автором лично, изложены в научных публикациях. Фотохимические свойства хлорофиллипта представлены в статье [7], материалах конференций [12, 14] – вклад диссертанта 85%. Факторы риска осложненного течения цервикальной эктопии описаны в статье [5] – вклад диссертанта 100%. Особенности клинического течения осложненных форм цервикальной эктопии отражены в статьях [2, 3, 4, 5,

6, 7], материалах конференций [8, 9, 10, 11] – вклад диссертанта 90%. Результаты применения фотодинамической терапии представлены в статьях [3, 5, 6, 7], материалах конференций [8, 9, 10, 11] – вклад диссертанта 95%. Получены положительные решения Национального центра интеллектуальной собственности о выдаче патента Республики Беларусь на изобретение по заявкам № а20110109 от 26.01.2011 «Способ фотодинамической терапии цервикальной эктопии» и № а20110230 от 24.02.2011 «Способ лечения цервикальной эктопии» [18, 19]. Утверждена Министерством здравоохранения Республики Беларусь инструкция по применению «Фотодинамическая терапия различных форм цервикальной эктопии с фотосенсибилизаторами хлорофиллипт и метиленовый синий» [17]. Имеется 11 актов внедрения, из них – 7 актов об использовании результатов исследования в практическом здравоохранении, 4 – в учебном процессе ГУО «БелМАПО», УО «БГМУ», УО «ВГМУ».

#### **Апробация результатов диссертации**

Основные результаты исследований, включенные в диссертационную работу, доложены и обсуждены на Республиканском семинаре «Достижения медицины» (Минск, 2010); Всероссийском конгрессе «Амбулаторно-поликлиническая практика – новые горизонты» (Москва, 2010); Республиканской научно-практической конференции с международным участием «Актуальные проблемы современной онкогинекологии» (Гродно, 2010); Международной научно-практической конференции «Актуальные вопросы диагностики и лечения социально значимых дерматозов и инфекций, передаваемых половым путем» (Витебск, 2010); VIII международной конференции «Лазерная физика и оптические технологии» (Минск, 2010); Международном конгрессе «Новые подходы в системе последиplomного образования и подготовки специалистов» (Минск, 2011); XXXVI Международной научно-практической конференции «Применение лазеров в медицине и биологии» (Судак, 2011); научно-практической конференции с международным участием «Инновационные технологии в лазерной медицине» (Москва, 2011); Республиканской научно-практической конференции «Лазерные технологии в медицине» (Минск, 2012); IX съезде акушеров-гинекологов и неонатологов Республики Беларусь (Минск, 2012).

#### **Опубликованность результатов диссертации**

По материалам диссертационного исследования опубликовано 14 печатных научных работ (5,4 авторских листа). Из них 7 научных статей (6 из которых в рецензируемых журналах Республики Беларусь, 1 – в журнале СНГ, 1 – в единоличном авторстве) (4,3 авторских листа), 7 статей в сборниках и материалах конференций (1,1 авторских листа), из

которых 4 – в сборниках СНГ. Издано учебно-методическое пособие «Цервикальная эктопия в гинекологической практике» (рекомендовано УМС ГУО «БелМАПО», протокол от 21.01.2011 №1), производственно-практическое издание «Цервикальная эктопия». Разработана и утверждена Министерством здравоохранения Республики Беларусь (регистрационный номер 012-0311 от 02.05.2011) инструкция по применению: «Фотодинамическая терапия различных форм цервикальной эктопии с фотосенсибилизаторами хлорофиллипт и метиленовый синий».

### **Структура и объем диссертации**

Диссертационная работа состоит из введения, общей характеристики работы, 5 глав, заключения, библиографического списка и приложений. Объем диссертации составляет 175 страниц, включая 90 страниц основного текста. Работа иллюстрирована 42 таблицами и 23 рисунками (31 страница). Библиографический список включает 389 наименований (278 русскоязычных и 111 зарубежных) и 19 собственных публикаций автора (36 страниц). Раздел «Приложения» включает 14 приложений и занимает 18 страниц.

## **ОСНОВНОЕ СОДЕРЖАНИЕ РАБОТЫ**

### **Материал и методы исследования**

Проведено проспективное динамическое контролируемое рандомизированное исследование. Обследована 181 женщина в возрасте от 18 до 35 лет. Основную группу (n=161) составили пациентки с осложненными формами ЦЭ, контрольную группу (n=20) – женщины, не имеющие изменений эпителия ШМ. Основная группа по способу лечебного воздействия была разделена на три подгруппы. В первой подгруппе (n=65) проводилась ФДТ с хлорофиллиптом, во второй подгруппе (n=66) – ФДТ с метиленовым синим, в третьей подгруппе – (подгруппе сравнения, n=30) – низкоинтенсивное лазерное воздействие (НИЛИ).

В качестве источника лазерного излучения использовался лазерный терапевтический аппарат «Родник-1» (Институт физики НАН Беларуси, УП «Аксикон» НАН Беларуси и ПК «Люзар») с длиной волны  $0,67 \pm 0,02$  мкм, плотностью мощности 150–300 мВт/см<sup>2</sup>. В качестве ФС был использован официальный раствор хлорофиллипта или 1% раствор метиленового синего на 5% водном растворе натрия бикарбоната.

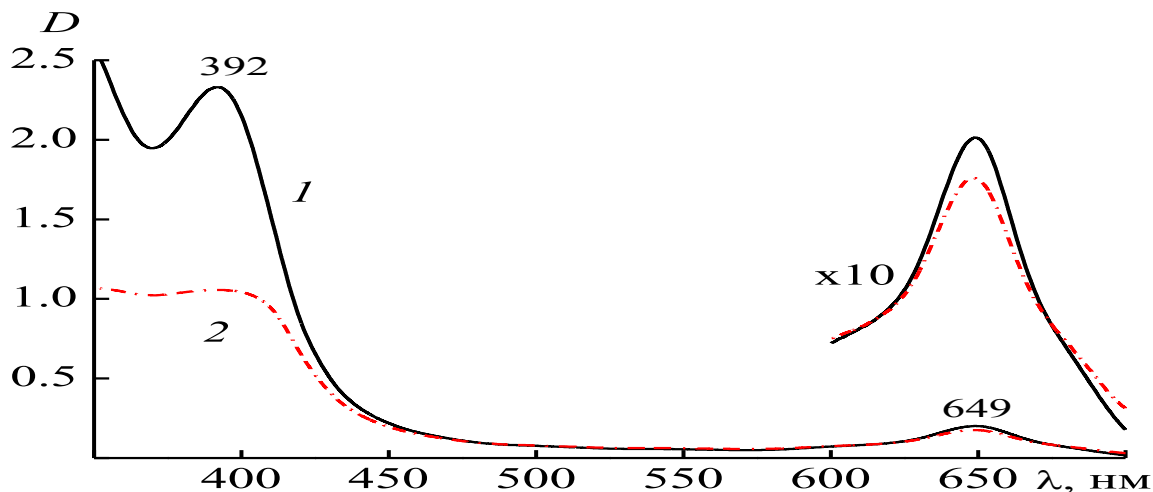
В исследовании использованы следующие методы обследования: клинические, гормональные, микробиологические, онкологические, ультразвуковые.



Статистическая обработка результатов исследования проведена с использованием стандартного пакета программ «STATISTICA» (версия 8.0). Полученные результаты проверялись на нормальность распределения с помощью анализа гистограммы распределения и W критериев Колмогорова–Смирнова и Lilliefors. Для сравнения количественных данных использовали U-критерий Манна–Уитни (Mann–Whitney U test) для независимых групп и критерий Уилкоксона (Wilcoxon) для зависимых групп. Для сравнения качественных данных использовали двухсторонний критерий Фишера (Fisher, two-tailed). Для оценки взаимосвязи количественных признаков использовали ранговую корреляцию по Спирмену ( $r$ ).

### Результаты собственных исследований

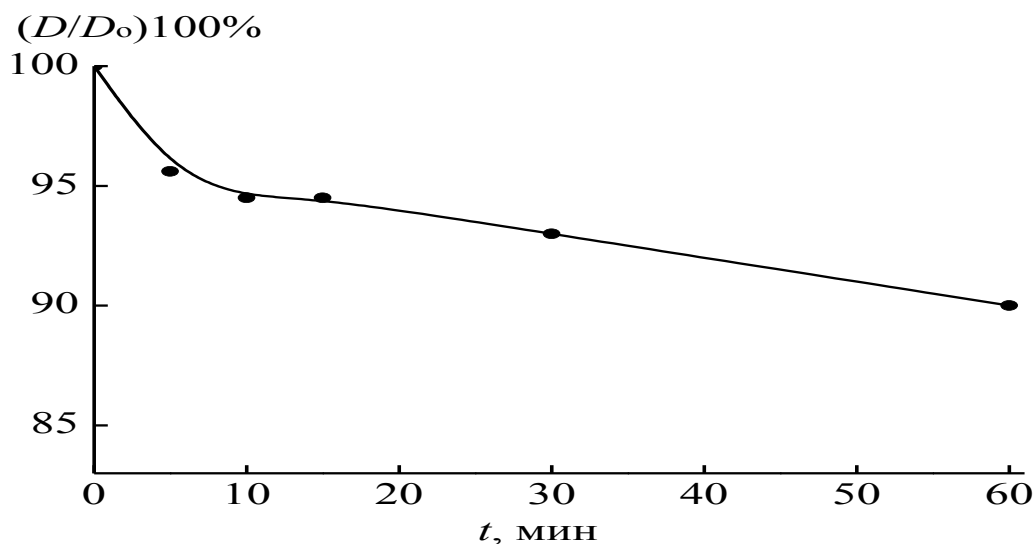
Для определения стабильности химической активности ФС при прохождении через него лазерного излучения в экспериментальной части настоящего исследования изучены спектры поглощения 1% спиртового раствора хлорофиллипта до и после облучения ФДТ-лазером с длиной волны излучения  $\lambda = 670 \pm 20$  нм в течение 60 минут при плотности мощности  $100 \text{ мВт/см}^2$  (рисунок 1), согласно которым наблюдалось лишь незначительное снижение оптической плотности в красной области спектра, что свидетельствует о том, что при указанной энергетической нагрузке не наблюдается существенной фотодеструкции ФС.



1 – спектр поглощения хлорофиллипта до облучения; 2 – спектр поглощения хлорофиллипта после облучения

**Рисунок 1 – Изменение спектра поглощения хлорофиллипта после облучения ФДТ-лазером с длиной волны излучения  $\lambda = 670 \pm 20$  нм в течение  $t = 60$  минут при плотности мощности  $100 \text{ мВт/см}^2$**

Динамика снижения оптической плотности раствора хлорофиллипта при той же плотности мощности, но при разной экспозиции (рисунок 2) показала, что за первые 5 минут облучения наблюдается снижение оптической плотности раствора на 4–5%, а далее (55 минут экспозиции) снижение продолжается еще на 5%, что указывает на высокую фотохимическую стабильность препарата.



**Рисунок 2 – Изменение оптической плотности в максимуме полосы поглощения ( $\lambda_{\text{макс}} = 650$  нм) хлорофиллипта при облучении ФДТ-лазером с длиной волны излучения  $\lambda = 670 \pm 20$  нм в течение 5, 10, 15, 30, 60 минут при плотности мощности  $100 \text{ мВт/см}^2$**

**Клиническая характеристика обследованных женщин.** Средний возраст женщин первой и второй подгруппы составил 24 (22–27) года, подгруппы сравнения – 22,5 (21–25) года, контрольной группы – 24 (22,5–29,5) года ( $p > 0,05$ ). Для пациенток с осложненными формами ЦЭ было характерно более раннее начало половой жизни: 17 (16–18) лет в первой и второй подгруппах, 17 (16–17) лет – в подгруппе сравнения, тогда как у женщин группы контроля возраст начала половой жизни соответствовал 18 (17–18) годам ( $p < 0,05$ ). Количество половых партнеров у женщин основной группы (первой, второй подгруппы и подгруппы сравнения): 8 (7–11), 8,5 (8–10) и 9 (8–11) соответственно превышало аналогичный показатель – 5 (4,5–6) у женщин контрольной группы ( $p < 0,05$ ). Пациентки с осложненными формами ЦЭ, не планировавшие беременность, в 3,1 раза чаще использовали нерегулярную контрацепцию и в 4,3 раза чаще прерывали нежелательную беременность по сравнению с женщинами контрольной группы. При этом все женщины основной группы имели в анамнезе перенесенные воспалительные заболевания репродуктивной

системы различной локализации, в том числе хламидийной ( $18,6\pm 3,1\%$ ) и мико-, уреоплазменной ( $72,6\pm 3,5\%$ ) этиологии ( $p<0,05$ ). Сопутствующие заболевания дисгормонального характера встречались в  $90,7\pm 2,3\%$  случаев. Доминировали различные нарушения менструальной функции ( $52,8\pm 3,9\%$ ), дисменорея ( $48,7\pm 7,1\%$ ), функциональные кисты яичников ( $30,4\pm 3,6\%$ ), фиброзно-кистозная мастопатия ( $33,5\pm 3,7\%$ ), а репродуктивная функция была нарушена у  $26,7\pm 3,5\%$  женщин ( $p<0,05$ ). В структуре сопутствующих экстрагенитальных заболеваний наиболее часто ( $p<0,05$ ) отмечены хронические воспалительные процессы различной локализации ( $46,6\pm 3,9\%$ ) и структурная патология щитовидной железы без нарушения ее функции ( $18,0\pm 3,0\%$ ). У 119 ( $73,9\pm 3,5\%$ ) пациенток основной группы констатирована низкая эффективность применяемого ранее местного противовоспалительного лечения. Рецидивы после химической аблации солковагином выявлены у 33 ( $20,5\pm 3,2\%$ ), а после диатермоэлектрохирургического лечения – у 9 ( $5,6\pm 1,8\%$ ) пациенток.

Основной **жалобой** пациенток при обращении за медпомощью были патологические выделения (бели), беспокоившие 129 ( $80,1\pm 3,1\%$ ) пациенток. Жалоб не предъявляли лишь 5 ( $7,7\pm 3,3\%$ ) пациенток первой подгруппы, 4 ( $6,1\pm 3,0\%$ ) – второй и 2 ( $6,7\pm 4,6\%$ ) – подгруппы сравнения ( $p>0,05$ ). Две и более жалобы имели 44 ( $67,7\pm 5,8\%$ ) обследованных первой подгруппы, 48 ( $72,7\pm 5,5\%$ ) – второй и 22 ( $73,3\pm 8,1\%$ ) – подгруппы сравнения ( $p>0,05$ ). Через 6 месяцев после лечения жалоб не предъявляли 63 ( $96,9\pm 2,1\%$ ) пациентки, получавшие ФДТ с хлорофиллиптом, 64 ( $97\pm 2,1\%$ ) – с метиленовым синим и 21 ( $70\pm 8,4\%$ ) – НИЛИ ( $p<0,05$ ).

Выполненное **гистологическое исследование** ( $n=161$ ) цервикобиопсий подтвердило наличие в основной группе ЦЭ с плоскоклеточной метаплазией у 113 ( $70,2\pm 3,6\%$ ), ЦЭ без метаплазии – у 48 ( $29,8\pm 3,6\%$ ) пациенток. В 119 ( $73,9\pm 3,5\%$ ) цервикобиоптатах констатирован воспалительный процесс, носящий хронический характер у 90 ( $55,9\pm 3,9\%$ ) женщин, подострый – у 29 ( $18,0\pm 3,0\%$ ). Вирусные поражения ШМ суммарно диагностированы в 70 ( $43,5\pm 3,9\%$ ) случаях, при этом гистологические маркеры поражения вирусом папилломы человека (ВПЧ) встречались у 47 ( $29,2\pm 3,6\%$ ) пациенток, герпетического поражения – у 23 ( $14,3\pm 2,8\%$ ). В 56 ( $80\pm 4,8\%$ ) случаях вирусные поражения локализовались в зоне плоскоклеточной метаплазии.

При **цитологическом исследовании** мазков эндо- и эктоцервикса ( $n=161$ ) у 69 ( $42,9\pm 3,9\%$ ) пациенток с осложненными формами ЦЭ была выявлена цитограмма воспаления. Спустя 6 месяцев после лечения нормальная цитограмма была у 64 ( $98,5\pm 1,5\%$ ) пациенток первой

подгруппы, 65 (98,5±1,5%) – второй и 26 (86,6±6,2%) – в подгруппе сравнения ( $p<0,05$ ).

**Микробиоценоз гениталий.** По данным бактериоскопии у пациенток с осложненными формами ЦЭ до лечения выявлялась только IV степень чистоты влагалища ( $p<0,05$ ). Через 6 месяцев после лечения I и II степень чистоты была характерна для 63 (96,9±2,1) пациенток первой подгруппы, 63 (95,5±2,6%) – второй и 17 (56,7±9,1%) – подгруппы сравнения ( $p<0,05$ ). В цервикальном канале у пациенток основной группы преобладала смешанная или кокковая микрофлора ( $p<0,05$ ). Палочковая флора выявлялась только в 28 (43,1±6,1%) случаях в первой подгруппе, в 31 (47±6,1%) – во второй и в 12 (40,0±8,9%) в подгруппе сравнения, в отличие от группы контроля, где встречалась только палочковая флора ( $p<0,05$ ). Через 6 месяцев после лечения у всех пациенток первой и второй подгруппы преобладала палочковая флора, в отличие от подгруппы сравнения, где у 5 (16,7±6,8%) пациенток сохранялась кокковая или смешанная флора ( $p<0,05$ ).

По данным микробиологического исследования ( $n=130$ ) для большинства обследованных основной группы (85 (77,3±4,0%) пациенток) был характерен четвертый тип биоценоза влагалища по классификации Е.Ф. Кира (1995) – неспецифический вагинит, третий тип (дисбиоз) был выявлен у 25 (22,7±4,0%) пациенток основной группы в отличие от группы контроля, где у всех женщин наблюдался первый тип состояния биоценоза влагалища (норма) (20 (100,0 – 4,1%)) ( $p<0,05$ ). У пациенток основной группы по сравнению с контрольной достоверно чаще ( $p<0,05$ ) выявлялись следующие условно-патогенные микроорганизмы (УПМ): *Staphylococcus coagulase* – у 23 (20,9±3,9%), *Enterococcus species* – у 31 (28,2±4,3%), *Peptostreptococcus species* – у 27 (24,5±4,1%), *Escherichia coli* – у 25 (22,7±4,0%), *Gardnerella vaginalis* – у 26 (23,6±4,0) и *Candida albicans* – у 25 (22,7±4,0%) пациенток. Титр УПМ в первой подгруппе составил 9 (7–10), во второй – 9 (7,5–10), в подгруппе сравнения – 9 (7,5–10), в то время как в группе контроля – 2 (2–2) ( $p<0,05$ ). При этом у 82 (74,5±4,2%) обследованных основной группы лактофлора отсутствовала, а у 28 (25,5±4,2%) пациенток определялась в низком титре. Титр лактобацилл составил 0 (0–0), 0 (0–1) и 0 (0–2) в первой, второй подгруппах и подгруппе сравнения соответственно, а в группе контроля – 5 (4–5) ( $p<0,05$ ).

До лечения у 58 (36±3,8%) пациенток с осложненными формами ЦЭ получены положительные результаты ВПЧ-тестирования: у 23 (35,4±5,9%) – в первой подгруппе, у 22 (33,3±5,8%) – во второй и у 13 (43,3±9,0%) – в подгруппе сравнения. Через 6 месяцев после лечения

количество женщин с положительным ВПЧ-тестом после ФДТ достоверно снизилось и составило в первой подгруппе 9 ( $13,8 \pm 4,3\%$ ), во второй – 2 ( $3,0 \pm 2,1\%$ ), а при применении НИЛИ – 10 ( $33,3 \pm 8,6\%$ ) ( $p < 0,05$ ). Таким образом, использование метиленового синего в качестве ФС было в 1,4 раза эффективнее для элиминации ВПЧ, чем применение хлорофиллипта ( $p < 0,05$ ).

У пациенток основной группы концентрации в крови фолликулостимулирующего гормона (ФСГ), лютеинизирующего гормона (ЛГ), а также их соотношение в фолликулярную фазу менструального цикла (МЦ) до лечения были выше контрольной группы ( $p < 0,05$ ). Уровень ФСГ в первой подгруппе составил 5,4 (5,1–5,9) мМЕ/л, во второй – 5,4 (5–5,9) мМЕ/л, в подгруппе сравнения – 5,2 (5–5,8) мМЕ/л, а в группе контроля – 4,7 (4,5–4,7) мМЕ/л ( $p < 0,05$  по сравнению с контрольной группой). Уровень ЛГ соответственно: 9,7 (7,1–11,9) мМЕ/л, 9,7 (7,6–12) мМЕ/л, 9,8 (7,2–12) мМЕ/л и 6 (4,8–7,2) мМЕ/л ( $p < 0,05$  по сравнению с контрольной группой). Соотношение ФСГ/ЛГ составляло соответственно 1,6 (1,3–2,2), 1,7 (1,4–2,2), 1,8 (1,3–2,4) и 1,3 (1,1–1,4) ( $p < 0,05$  по сравнению с контрольной группой). После проведения ФДТ отмечено снижение уровня ФСГ во всех подгруппах до уровней сопоставимых с таковым в группе контроля: в первой подгруппе 4,9 (4,5–5,6) мМЕ/л, во второй – 4,9 (4,5–5,2) мМЕ/л, в подгруппе сравнения – 4,9 (4,6–5,1) мМЕ/л ( $p > 0,05$ ). В подгруппах с ФДТ после лечения отмечено снижение в фолликулярную фазу МЦ содержания ЛГ, а также соотношения ЛГ/ФСГ: в первой подгруппе соответственно 6,4 (5,3–7,9) мМЕ/л и 1,3 (1,2–1,5), во второй – 6,1 (5,6–7) мМЕ/л и 1,3 (1,2–1,4) ( $p > 0,05$  по сравнению с контрольной группой). В подгруппе сравнения уровень ЛГ и соотношение ЛГ/ФСГ, снизившись после лечения, составили 6,3 (5,2–7,9) мМЕ/л и 1,6 (1,2–1,8) и имели достоверные различия с группой контроля ( $p < 0,05$ ).

Содержание эстрадиола в крови ( $E_2$ ) в фолликулярную фазу МЦ до лечения у пациенток основной группы было достоверно ниже группы контроля и составляло в первой подгруппе 43 (34–74) пг/мл, во второй – 43 (36–65) пг/мл, в подгруппе сравнения – 38 (34–75) пг/мл, а в группе контроля – 70 (68–73) пг/мл ( $p < 0,05$ ). После ФДТ уровень  $E_2$  в первой подгруппе повысился до 67 (60–79) пг/мл, во второй – до 74 (67–79) пг/мл ( $p > 0,05$  по сравнению с контрольной группой), а после воздействия НИЛИ – до 60,5 (45–74) пг/мл ( $p < 0,05$  по сравнению с контрольной группой). До лечения в лютеиновую фазу МЦ уровень прогестерона (П) составлял у пациенток в первой подгруппе – 5,4 (4,1–9,5) нмоль/л, во второй – 5,2 (4,2–9,9) нмоль/л, в подгруппе сравнения – 5 (3,8–7,1) нмоль/л, а в группе контроля – 39,6 (38–42) нмоль/л ( $p < 0,05$  по сравнению с

контрольной группой). После ФДТ уровень П повысился в первой подгруппе до 39 (34–41) нмоль/л, во второй – до 38,4 (34,8–39,8) нмоль/л – по сравнению с контрольной группой ( $p>0,05$ ), а после воздействия НИЛИ – только до 29,2 (7,9–35) нмоль/л ( $p<0,05$ ).

Недостаточность лютеиновой фазы (НЛФ) в сочетании с абсолютной/относительной гиперэстрогенией либо гипоэстрогенией до лечения была диагностирована у 107 (66,5±3,7%) пациенток ( $p<0,05$ ). При этом основным статистически значимым показателем нарушения стероидогенеза в данную фазу МЦ являлась НЛФ с относительной гиперэстрогенией ( $p<0,05$ ), выявляемая у 33 (50,8±6,2%) женщин в первой подгруппе, у 36 (54,5±6,1%) – во второй и у 18 (60±8,9) – в подгруппе сравнения. После ФДТ НЛФ с относительной гиперэстрогенией была диагностирована только у 3 (4,6± 2,6) пациенток первой подгруппы и у 2 (3,0±2,1) – второй ( $p>0,05$ ), в отличие от подгруппы получавшей НИЛИ, которое несмотря на повышение уровня прогестерона полностью не приводило к коррекции лютеиновой фазы с сохранением нарушений в 11 (36,7±8,8) случаях ( $p<0,05$ ). До лечения транзиторная гиперпролактинемия выявлялась у 35 (21,7±3,2%) пациенток с осложненными формами ЦЭ и не встречалась в группе контроля ( $p<0,05$ ). После лечения в основной группе частота преходящих повышений уровня пролактина не имела статистически значимых различий с контрольной группой ( $p>0,05$ ).

**Базальная температура.** У пациенток основной группы в 110 (68,3±3,7%) случаях до лечения имелись изменения в графиках базальной температуры. Прогестерондефицитное состояние (второй тип базальной кривой) выявлено до лечения у 27 (41,5±6,1) женщин первой подгруппы, у 29 (43,9±6,1) – второй и у 12 (40±8,9) – подгруппы сравнения (при сравнении с контрольной группой,  $p<0,05$ ). Ановуляция (третий тип) констатирована у 15 (23,1±5,2) пациенток первой подгруппы, у 17 (25,8±5,4) – второй и у 10 (33,3±8,6) – подгруппы сравнения (при сравнении с контрольной группой,  $p<0,05$ ). Частота первого типа ректальной температуры у женщин первой и второй подгруппы после проведения ФДТ составила 89,2±3,8% и 93,9±2,9% и стала сопоставима с таковой в группе контроля (100 – 4,1%) ( $p>0,05$ ), достоверно отличаясь от подгруппы сравнения (63,3±8,8%) ( $p<0,05$ ). Второй тип составлял в первой подгруппе 10,8±3,8%, во второй – 6,1±2,9%, что достоверно отличалось от подгруппы сравнения (36,7±8,8%) ( $p<0,05$ ).

**Эхоскопия органов малого таза.** При осложненных формах ЦЭ до лечения толщина ШМ составляла в первой подгруппе 28 (26–29) мм, второй – 28 (27–28) мм, подгруппе сравнения – 28 (27–29) мм, а в контрольной группе – 24 (24–24) мм ( $p<0,05$ ). Через 3 месяца после

лечения ШМ составляла в первой подгруппе 25 (24–26) мм, во второй – 25 (24–26) мм, в то время как в подгруппе сравнения – 26 (25–27) мм ( $p < 0,05$ ).

До лечения толщина эндоцервикса составляла в первой подгруппе 7 (6–8) мм, второй – 7 (6,2–7,8) мм, подгруппе сравнения – 7,1 (6,4–8) мм, что достоверно отличалось от контрольной группы – 3,5 (3,2–3,7) мм ( $p < 0,05$ ). Через 3 месяца после лечения толщина эндоцервикса составляла в первой подгруппе 4,5 (3,8–4,9) мм, во второй подгруппе – 4,1 (3,7–4,7) мм, а в подгруппе сравнения – 5,1 (4,7–5,4) мм ( $p < 0,05$ ).

Мультифолликулярное строение яичников было выявлено у 41 (25,5±3,4%) обследованной основной группы (18 (27,7±5,6%) – в первой подгруппе, 14 (21,2±5,0%) – во второй и 9 (30±8,4%) – в подгруппе сравнения) и не выявлено в контрольной группе ( $p < 0,05$ ). После проведения ФДТ в обеих подгруппах выявлено достоверное ( $p < 0,05$ ) снижение нарушения строения яичников до значений, сопоставимых с группой контроля (1 (1,54±1,53) в первой и 0 (0±2,4%) во второй подгруппе) ( $p > 0,05$ ) с появлением статистически значимых различий с подгруппой сравнения (5 (16,7±6,8%)) ( $p < 0,05$ ).

Толщина эндометрия в лютеиновую фазу МЦ до лечения составляла в первой подгруппе 9,7 (8,4–10) мм, во второй – 9,0 (8,0–10,0) мм, в подгруппе сравнения – 9,1 (7,9–9,9) мм, что статистически значимо отличалось от контрольной группы – 11 (11–12) мм ( $p < 0,05$ ). После лечения эти различия в первой и второй подгруппах (11,0 (11–12) мм и 11,0 (10,7–11,9) мм) соответственно достигали показателей контрольной группы ( $p > 0,05$ ). В подгруппе сравнения отмечено нарастание толщины эндометрия до 10 (10–11) мм, однако эти показатели оказались статистически ниже, по сравнению с таковыми в контрольной группе и подгруппах, где проводилось ФДТ ( $p < 0,05$ ).

До лечения у пациенток основной группы по сравнению с контрольной ( $p < 0,05$ ) в артериях яичников и ШМ выявлены более высокие индексы резистентности (ИР) и снижение максимальной систолической скорости кровотока (МССК). После всех видов воздействия установлено снижение ИР, однако в подгруппе сравнения сохранялись статистически значимые различия с группой контроля ( $p < 0,05$ ). МССК после ФДТ не отличалась от показателей контрольной группы ( $p > 0,05$ ). В подгруппе сравнения значения МССК были достоверно ниже, чем в группе контроля ( $p < 0,05$ ).

**Расширенная кольпоскопия** (классификация IFCCP, Барселона, 2002) у всех женщин с осложненными формами ЦЭ выявила признаки воспаления, на фоне которого отмечена высокая частота аномальных и

разных кольпоскопических данных, свидетельствующих о нарушении процесса дифференцировки клеток эпителия (таблица 1).

Таблица 1 – Динамика кольпоскопических данных при осложненных формах ЦЭ в процессе лечения

Кольпоскопический признак	Основная группа пациенток (n=161), абс. (M±m%)					
	Подгруппа 1 (n=65)		Подгруппа 2 (n=66)		Подгруппа сравнения (n=30)	
	До лечения	После лечения через 6 месяцев	До лечения	После лечения	До лечения	После лечения
Открытые протоки желез (ОПЖ)	19 (29,2±5,6)	15 (23,1±5,2)*	18 (27,3±5,5)	14 (21,2±5,0)*	7 (23,3±7,7)	14 (46,7±9,1)
ОПЖ с ободком	33 (50,8±6,2)	1 (1,54±1,53)*	34 (51,5±6,2)	0 (0±2,4)*	17 (56,7±9,1)	7 (23,3±7,7)
Кератоз (лейкоплакия)	60 (92,3±3,3)	7 (10,8±3,8)*	61 (92,4±3,3)	5 (7,6±3,3)*	28 (93,3±4,6)	15 (50±9,1)
Воспаление	65 (100 – 2,4)	2 (3,1±2,2)*	66 (100 – 2,4)	3 (4,5±2,6)*	30 (100 – 3,4)	10 (33,3±8,6)
Ацетобелый эпителий	37 (56,9±6,1)	2 (3,1±2,2)*	37 (56,1±6,1)	2 (3,0±2,1)*	18 (60±8,9)	10 (33,3±8,6)
Мозаика	26 (40±6,1)	8 (12,3±4,1)*	27 (40,9±6,1)	7 (10,6±3,8)*	15 (50±9,1)	10 (33,3±8,6)
Пунктации	11 (16,9±4,3)	0 (0±2,4)*	11 (16,7±4,6)	0 (0±2,4)*	5 (16,7±6,8)	3 (10,0±5,5)

Примечание – \* различия достоверны по сравнению с подгруппой сравнения (p<0,05).

Сочетание нормальных, разных и атипичных кольпоскопических данных выявлено у 43 (66,2±5,9%) пациенток первой подгруппы, у 46 (69,7±5,7%) – второй и у 24 (80±7,3%) – подгруппы сравнения, а сочетание нормальных и разных данных соответственно – у 22 (33,8±5,9%), у 20 (30,3±5,7%), у 6 (20±7,3%) женщин. ФДТ в большей степени оказывала нормализующее воздействие на осложнения ЦЭ, чем НИЛИ, что способствовало переходу осложненных форм в неосложненные с появлением изолированных нормальных кольпокартин в 54 (83,1±4,6%) случаях в первой подгруппе, в 56 (84,8±4,6%) – во второй, по сравнению с 10 (33,3±8,6%) – в подгруппе сравнения (p<0,05). Соответственно происходило уменьшение частоты сочетания нормальных, разных и атипичных данных в первой подгруппе до 8 (12,3±4,1%), во второй – до 7 (10,6±3,8%), по сравнению с 12 (40,0±8,9%) – в подгруппе сравнения



( $p < 0,05$ ) и частоты сочетания нормальных и разных данных в первой подгруппе до 3 ( $4,6 \pm 2,6\%$ ), во второй – до 3 ( $4,5 \pm 2,6\%$ ), в сравнении с 8 ( $26,7 \pm 8,1\%$ ) в подгруппе сравнения ( $p < 0,05$ ).

В зависимости от соотношения видов эпителия эктоцервикса по данным кольпоскопии оценивали эффект от проведенного лечения. «Положительная динамика» характеризовалась уменьшением площади ЦЭ за счет увеличения зоны трансформации и оригинального сквамозного эпителия, «отсутствие эффекта» – сохранением исходного соотношения эпителиев. Полная эпителизация эктоцервикса через 6 месяцев после лечения констатирована в первой и второй подгруппах соответственно в 25 ( $38,5 \pm 6,0\%$ ) и в 25 ( $37,9 \pm 6,0\%$ ) случаях, а в подгруппе сравнения – в 2 ( $6,7 \pm 4,6\%$ ) ( $p < 0,05$ ). Суммарно положительный эффект через полгода после лечения (положительная динамика, полная эпителизация) наблюдался в первой подгруппе у 64 ( $98,5 \pm 1,5\%$ ), во второй – у 65 ( $98,5 \pm 1,5\%$ ), подгруппе сравнения – у 23 ( $76,7 \pm 7,7\%$ ) женщин ( $p < 0,05$ ).

В результате проведенных исследований разработан трехэтапный алгоритм обследования, наблюдения и лечения пациенток с осложненными формами ЦЭ методом ФДТ с дифференцированным выбором ФС на 2 этапе. Экономия от использования ФДТ с хлорофиллиптом в 2,8 раза, а ФДТ с метиленовым синим в 2,9 раза больше, чем при использовании НИЛИ за счет исключения деструктивных методов лечения. Критериями исключения для проведения ФДТ с неблагоприятным прогностическим исходом в отношении полной эпителизации эктопии явились: нарушение биоархитектоники шейки матки ( $p < 0,05$ ), гистологические вирусассоциированные поражения ( $p < 0,05$ ), длительность эктопического процесса более 5 лет ( $p < 0,05$ ).

## **ЗАКЛЮЧЕНИЕ**

### **Основные научные результаты диссертации**

1. Спектр поглощения хлорофиллипта в красной области спектра формируется за счет нескольких хромофоров. Суммарно все указанные соединения образуют спектр поглощения в красном диапазоне с максимумом в области 650 нм, что соответствует длине волны используемого лазерного излучения красной области спектра  $670 \pm 20$  нм. Присутствующие в препарате флуоресцирующие соединения, характеризующиеся низкой фотохимической стабильностью, составляют менее 5%. В целом раствор хлорофиллипта характеризуется высокой фотохимической стабильностью, как фотосенсибилизатор для антимикробной фотодинамической терапии [7, 13, 15].

2. Медико-социальными факторами риска осложненного течения эктопии шейки матки у женщин являются:

А. Особенности преморбидного фона: более раннее начало половой жизни (17 (16–18) лет), большее количество половых партнеров (9 (8–11)), нерегулярная контрацепция (в 3,1 раза чаще) и искусственное прерывание беременности (в 4,3 раза чаще) ( $p < 0,05$ ); высокая частота гинекологической патологии воспалительного (100 – 1,6%), в том числе хламидийной (18,6±3,1%) и мико-уреаплазменной (72,6±3,5%) этиологии ( $p < 0,05$ ), и дисгормонального (90,7±2,3%) характера, в том числе нарушения менструальной (52,8±3,9%) и репродуктивной (26,7±3,5%) функции, функциональные кисты яичников (30,4±3,6%), дисменорея (48,7±7,1%), фиброзно-кистозная мастопатия (33,5±3,7%) ( $p < 0,05$ );

Б. Неэффективно проведенное ранее лечение: противовоспалительное (73,9±3,5%), химическая абляция солковагином (20,5±3,2%), диатермоэлектрорадиологические вмешательства (5,6±1,8%) ( $p < 0,05$ );

В. Особенности соматического статуса: инфекционно-воспалительные заболевания различной локализации (46,6±3,9%), структурная патология щитовидной железы без нарушения ее функции (18,0±3,0%) ( $p < 0,05$ ) [5].

3. Особенности клинического течения цервикальной эктопии при возникновении осложнений являются: клиническая манифестация с полисимптомностью (70,8±3,6%), реже – с моносимптомностью (22,4±3,3%), доминирующим симптомом являются патологические бели (80,1±3,1%); высокая частота воспалительной реакции, выявляемая кольпоскопическим (100 – 1,6%), бактериоскопическим (100 – 1,6%), гистологическим (73,9±3,46%) и цитологическим (42,9±3,9%) методами; высокая инфицированность факультативной условно-патогенной грамвариабельной (*Enterococcus species* 28,2±4,3%, *Esherichia coli* 22,7±4,0%, *Staphylococcus coagulase* 20,9±3,9%) и облигатно-анаэробной (*Peptostreptococcus species* 24,5±4,1%, *Gardnerella vaginalis* 23,6±4,0%) микрофлорой с кандидозным компонентом (22,7±4,0%) на фоне резкого снижения/отсутствия лактобацилл 0 (0–2) с развитием в 22,7±4,0% случаев многокомпонентного дисбиоза, в 77,3±4,0% – неспецифического вагинита, а также ВПЧ-позитивностью у 36±3,8% пациенток ( $p < 0,05$ ); полиморфизм кольпоскопических данных: в 70,2±3,6% случаев в виде сочетания нормальных, разных и патологических картин, в 29,8±3,6% – нормальных и разных картин; наличие гистопатологических форм осложнений, а именно воспаление (73,9±3,5%), преимущественно хронического течения 55,9±3,9%, реже подострого 18,0±3,0%, и вирусные поражения (43,5±3,9%) различного генеза (ВПЧ-поражение – 29,2±3,6%, герпетические изменения – 14,3±2,8%). В 80±4,8% случаев вирусные

поражения выявляются в метаплазированном эпителии [2, 3, 4, 6, 7, 8, 9, 10, 11].

4. При осложненном течении цервикальной эктопии выявляются следующие структурно-функциональные изменения:

А. Гормональные: увеличение ЛГ/ФСГ в  $37,9 \pm 3,8\%$  случаев, транзиторная гиперпролактинемия – в  $21,7 \pm 3,2\%$ ; прогестерондефицитное состояние в сочетании с абсолютной/относительной гиперэстрогенией либо гипоэстрогенией в  $66,5 \pm 3,7\%$  случаев, гипоэстрогения в первую фазу менструального цикла – в  $41 \pm 3,9\%$  ( $p < 0,05$ );

Б. Ультрасонографические: увеличение размеров шейки матки и толщины эндоцервикса, уменьшение толщины эндометрия в лютеиновую фазу менструального цикла, мультифолликулярное строение яичников и доплерометрические: повышение индекса резистентности и снижение максимальной систолической скорости кровотока в сосудах яичников и шейки матки ( $p < 0,05$ ) [5, 7].

5. Клиническими эффектами фотодинамической терапии с хлорофиллиптом или метиленовым синим являются:

А. Ликвидация манифестации заболевания спустя 6 месяцев после лечения в  $96,9 \pm 2,1\%$  случаев (хлорофиллипт) и  $97 \pm 2,1\%$  (метиленовый синий) по сравнению с применением низкоинтенсивного лазерного излучения –  $70 \pm 8,4\%$  ( $p < 0,05$ );

Б. Коррекция овуляторной функции; нормализация параметров гемодинамики в сосудах яичников и шейки матки; уменьшение размеров шейки матки и толщины эндоцервикса ( $p < 0,05$ );

В. Устранение воспалительной реакции по результатам бактериоскопии в  $96,9 \pm 2,1\%$  (хлорофиллипт) и  $95,5 \pm 2,6\%$  (метиленовый синий) случаев ( $p < 0,05$ ); уменьшение в 8,8 раз через 6 месяцев после лечения воспалительных цитогрaмм ( $p < 0,05$ ); ликвидация эквивалентов воспаления по результатам кольпоскопии в  $96,9 \pm 2,1\%$  (хлорофиллипт) и  $97 \pm 2,1\%$  (метиленовый синий) случаев ( $p < 0,05$ ); восстановление нормальной палочковой микрофлоры влагалища ( $p < 0,05$ );

Г. Нормализация процессов метаплазии в  $83,1 \pm 4,6\%$  и  $84,8 \pm 4,6\%$  случаев (соответственно) с переходом осложненной формы цервикальной эктопии в неосложненную по сравнению с применением низкоинтенсивного лазерного излучения –  $33,3 \pm 8,6\%$  ( $p < 0,05$ ), полной эпителизацией в  $38,5 \pm 6,0\%$  и  $37,9 \pm 6,0\%$  (соответственно) по сравнению с применением низкоинтенсивного лазерного излучения –  $6,7 \pm 4,6\%$  ( $p < 0,05$ );

Д. Снижение экономических затрат в 2,8 и 2,9 раза (соответственно) за счет исключения деструктивных методов лечения [3, 5, 6, 7, 8, 9, 10, 11].

6. Фотодинамическая терапия с местным применением хлорофиллипта и метиленового синего при осложненных формах цервикальной эктопии оказывает суммарный положительный эффект в 98,5±1,5% случаев независимо от используемого фотосенсибилизатора. Эффект элиминации ВПЧ у метиленового синего в 1,4 раза превышает аналогичный у хлорофиллипта ( $p < 0,05$ ), что определяет возможность дифференцированного выбора фотосенсибилизатора. Критериями исключения, определяющими неблагоприятный прогностический исход в отношении полной эпителизации эктопии служат: нарушение биоархитектоники шейки матки, гистологические вирусассоциированные поражения и длительность эктопического процесса более 5 лет ( $p < 0,05$ ) [6, 7].

### **Рекомендации по практическому использованию результатов**

1. Пациентки с осложненными формами цервикальной эктопии требуют активного ведения с полным клинико-инструментально-лабораторным обследованием и лечением с дифференцированным использованием фотодинамической терапии.

2. Перед проведением фотодинамической терапии у пациенток с осложненными формами цервикальной эктопии при выявлении специфических возбудителей воспалительного процесса необходимо проведение этиотропной терапии с последующим контролем излеченности.

3. Лечение осложненных форм цервикальной эктопии должно проводиться с момента выявления осложнений, так как длительность существования осложненного эктопического процесса более 5 лет значительно снижает вероятность полной эпителизации шейки матки.

4. При наличии воспалительного процесса неспецифической этиологии, сопутствующего цервикальной эктопии, показано проведение фотодинамической терапии без предварительного специфического лечения.

5. У пациенток с положительным ВПЧ-тестом в качестве фотосенсибилизатора при фотодинамической терапии предпочтительно использовать метиленовый синий.

## **СПИСОК ПУБЛИКАЦИЙ СОИСКАТЕЛЯ ПО ТЕМЕ ДИССЕРТАЦИИ**

### **Статьи в журналах**

1. Русакевич, П.С. Цервикальная эктопия в современной гинекологической практике: оптимизация клинического течения и лечения / П.С. Русакевич, Р.В. Гришанович // Мед. панорама. – 2009. – № 8. – С. 58–63.

2. Русакевич, П.С. Вирусные изменения шейки матки, ассоциированные с доброкачественными и предраковыми поражениями: новые возможности лечения и профилактики / П.С. Русакевич, К.И. Шмак, Р.В. Гришанович // Мед. новости. – 2010. – № 3. – С. 79–84.

3. Русакевич, П.С. Возможности применения фотодинамической терапии с местным применением фотосенсибилизаторов при нейродистрофических заболеваниях вульвы, цервикальной эктопии и метаплазии / П.С. Русакевич, Р.В. Гришанович, В.Ю. Плавский // Онкол. журн. – 2010. – Т. 4, № 1. – С. 47–53.

4. Русакевич, П.С. Системный и функциональный подход к диагностике и лечению вирусных изменений цервикса / П.С. Русакевич, Р.В. Гришанович // Сиб. онкол. журн. – 2010. – № 3. – С. 22–28.

5. Гришанович, Р.В. Особенности состояния репродуктивной системы у пациенток с осложненными формами цервикальной эктопии и их динамика в процессе фотодинамической терапии / Р.В. Гришанович // Репродуктив. здоровье. Восточная Европа. – 2011. – № 6. – С. 11–21.

6. Гришанович, Р.В. Фотодинамическая терапия осложненных форм цервикальной эктопии / Р.В. Гришанович, П.С. Русакевич // Репродуктив. здоровье. Восточная Европа. – 2011. – № 6. – С. 26–34.

7. Гришанович, Р.В. Возможности фотодинамической терапии при осложненном течении цервикальной эктопии / Р.В. Гришанович, П.С. Русакевич, В.Ю. Плавский // ARS medica. – 2012. – № 10 (65). – С. 84–79.

### **Материалы научных конференций**

8. Гришанович, Р.В. Фотодинамическая терапия новыми фотосенсибилизаторами при цервикальной эктопии и осложненной метаплазии / Р.В. Гришанович, П.С. Русакевич // Амбулаторно-поликлиническая практика – новые горизонты : материалы Всерос. конгр., Москва, 29 марта 2010 г. / редкол.: Г.Т. Сухих [и др.]. – М., 2010. – С. 84–85.

9. Гришанович, Р.В. Особенности микробного инфицирования при цервикальной эктопии и метаплазии, подвергнутых фотохимическому

воздействию (фотодинамическая терапия) с местным применением фотосенсибилизаторов хлорофиллипт и метиленовый синий / Р.В. Гришанович, П.С. Русакевич // Актуальные вопросы диагностики и лечения социально значимых дерматозов и инфекций, передаваемых половым путем : сб. материалов междунар. науч.-практ. конф., Витебск, 16–17 сент., 2010 г. – Витебск, 2010. – С. 184–187.

10. Гришанович, Р.В. Воспаление, как основной фактор осложненного течения цервикальной эктопии и возможности фотодинамической терапии с местными фотосенсибилизаторами хлорофиллипт и метиленовый синий для его устранения / Р.В. Гришанович, П.С. Русакевич, В.Ю. Плавский // Лазерная физика и оптические технологии : сб. материалов VIII междунар. науч.-практ. конф., Минск, 27–30 сент., 2010 г. : в 2 т. / редкол.: В.А. Орлович [и др.]. – Минск, 2010. – Т 1. – С. 171–174.

11. Гришанович, Р.В. Лазерная фотодинамическая терапия различных форм цервикальной эктопии / Р.В. Гришанович, П.С. Русакевич, В.Ю. Плавский // Лазерная физика и оптические технологии : сб. материалов VIII междунар. науч.-практ. конф., Минск, 27–30 сент., 2010 г. : в 2 т. / редкол.: В.А. Орлович [и др.]. – Минск, 2010. – Т 1. – С. 175–178.

12. Фотофизические свойства и фотохимическая активность лекарственных препаратов на основе *Nurpericum perforatum* и *Eucoliptus viminalis* Labill для антимикробной фотодинамической терапии / В.Ю. Плавский, Л.Г. Плавская, А.И. Третьякова, М.В. Парохоц, Б.М. Джагаров, А.Ю. Курочкина, Н.А. Юдина, П.С. Русакевич, Р.В. Гришанович // Лазер. медицина. – 2011. – Т. 15, № 2. – С. 70.

13. Антимикробная фотодинамическая терапия слизистых тканей метиленовым синим: оптимизация режимов облучения и доставки / В.Ю. Плавский, Г.А. Залеская, Л.Г. Астафьева, П.С. Русакевич, Р.В. Гришанович, А.Н. Заблоцкий, А.М. Коробов // Применение лазеров в медицине и биологии : сб. материалов XXXVI междунар. науч.-практ. конф., Судак, 5–8 окт., 2011 г. – Судак, 2011. – С. 46–48.

14. Антисептики как фотосенсибилизаторы для антимикробной фотодинамической терапии / В.Ю. Плавский, А.М. Коробов, Л.Г. Плавская, А.И. Третьякова, М.В. Парохоц, Б.М. Джагаров, П.С. Русакевич, Р.В. Гришанович, Н.С. Сердюченко, Т.А. Лесная, В.А. Коробов, В.В. Бойко // Применение лазеров в медицине и биологии : сб. материалов XXXVI междунар. науч.-практ. конф., Судак, 5–8 окт., 2011 г. – Судак, 2011. – С.130.

### **Прочие публикации**

15. Русакевич, П.С. Цервикальная эктопия в гинекологической практике : учеб.-метод. пособие / П.С. Русакевич, Р.В. Гришанович ; БелМАПО. – Минск : БелМАПО, 2011. – 103 с.

16. Русакевич, П.С. Цервикальная эктопия : производственно-учебное издание для врачей / П.С. Русакевич, Р.В. Гришанович. – Минск : Зималетто, 2011. – 96 с.

### **Инструкции**

17. Русакевич, П.С. Фотодинамическая терапия различных форм цервикальной эктопии с фотосенсибилизаторами хлорофиллипт и метиленовый синий : инструкция по применению : утв. М-вом здравоохранения Респ. Беларусь 02.05.11 / сост.: П.С. Русакевич, Р.В. Гришанович, В.Ю. Плавский ; М-во здравоохранения Респ. Беларусь, Белорус. мед. акад. последипл. образования, Ин-т физики им. Б.И. Степанова Нац. акад. наук Беларуси. – Минск, 2011. – 5 с.

### **Патенты**

18. Способ фотодинамической терапии цервикальной эктопии : заявка на изобретение Респ. Беларусь, МПК А61N 5/06 (2006.01) / Р.В. Гришанович, П.С. Русакевич, В.Ю. Плавский ; заявитель Ин-т физики им. Б.И. Степанова Нац. акад. наук Беларуси. – № а 20110109 ; заявл. 26.01.2011 ; опубл. 30.08.2012 // Афіцыйны бюл. / Нац. цэнтр інтэлектуал. уласнасці. – 2012. – № 4. – С. 14–15. – Положительное решение Национального центра интеллектуальной собственности о выдаче патента на изобретение.

19. Способ лечения цервикальной эктопии : заявка на изобретение Респ. Беларусь, МПК А61N 5/06 (2006.01) / Р.В. Гришанович, П.С. Русакевич, В.Ю. Плавский ; заявитель Ин-т физики им. Б.И. Степанова Нац. акад. наук Беларуси. – № а 20110230 ; заявл. 24.02.2011 ; опубл. 30.10.2012 // Афіцыйны бюл. / Нац. цэнтр інтэлектуал. уласнасці. – 2012. – № 5. – С. 13. – Положительное решение Национального центра интеллектуальной собственности о выдаче патента на изобретение.

## РЭЗЮМЭ

### Грышановіч Рэгіна Уладзіміраўна Фотадынамічная тэрапія ўскладненых форм цэрвікальнай эктапіі

**Ключавыя словы:** ускладненая форма цэрвікальнай эктапіі, фотадынамічная тэрапія, хларафіліпт, метыленавы сіні.

**Мэта даследавання:** павышэнне эфектыўнасці лячэння пацыентак з ускладненымі формамі цэрвікальнай эктапіі шляхам прымянення фотадынамічнага ўздзеяння з хларафіліптам альбо метыленавым сінім.

**Метады даследавання:** клінічны, біяхімічны, цыталагічны, кальпаскапічны, гісталагічны, мікрабіялагічны, ультрагукавы, статыстычны.

**Атрыманыя вынікі і іх навізна:** устаноўлены ўплыў асаблівасцяў прэмарбіднага фону і саматычнага статусу, неэфектыўна праведзенага раней лячэння, адначасовай генітальнай і экстрагенітальнай паталогіі, на ўскладненае цяжэнне цэрвікальнай эктапіі. Паказана, што ўскладненыя формы цэрвікальнай эктапіі суправаджаюцца змяненнямі клінічных, структурных, функцыянальных і гемадынамічных характарыстык рэпрадуктыўнай сістэмы жанчын. Абаснавана прымяненне новага метаду лячэння названай паталогіі фотахімічным уздзеяннем з хларафіліптам альбо метыленавым сінім. Устаноўлена яго высокая клінічная эфектыўнасць (96,9% і 97%), выяўлены супрацьзапаленчы эфект, нармалізацыя працэсаў зажыўлення эктапіі з пераходам ускладненага цяжэння ў неўскладненае ў 83,1% і 84,8% выпадкаў і поўнай эпідэлізацыяй у 38,5% і 37,9%, што дазваляе адмовіцца ад дэструктыўнага лячэння, нармалізацыя парушэнняў у рэпрадуктыўнай сістэме жанчын. Даказаны элімінауючы ўплыў абодвух фотасенсібілізатараў на вірус папіломы чалавека высокай канцэрагеннай рызыкі з пераважным (эфектыўнасць у 1,4 разы вышэй) прымяненнем метыленавага сіняга.

**Рэкамендацыі па выкарыстанні:** метадыка ФДТ ускладненых форм цэрвікальнай эктапіі прызначана для распаўсюджанага прымянення на амбулаторным і стацыянарным узроўнях аказання спецыялізаванай дапамогі дадзеным пацыентам.

**Вобласць прымянення:** акушэрства і гінекалогія.



## РЕЗЮМЕ

### Гришанович Регина Владимировна Фотодинамическая терапия осложненных форм цервикальной эктопии

**Ключевые слова:** осложненная форма цервикальной эктопии, фотодинамическая терапия, хлорофиллипт, метиленовый синий.

**Цель исследования:** повышение эффективности лечения пациенток с осложненными формами цервикальной эктопии путем применения фотодинамического воздействия с хлорофиллиптом или метиленовым синим.

**Методы исследования:** клинический, биохимический, цитологический, кольпоскопический, гистологический, микробиологический, ультразвуковой, статистический.

**Полученные результаты и их новизна:** установлено влияние особенностей преморбидного фона и соматического статуса, неэффективно проведенного ранее лечения, сопутствующей генитальной и экстрагенитальной патологии на осложненное течение цервикальной эктопии. Показано, что осложненные формы цервикальной эктопии сопровождаются изменениями клинических, структурных, функциональных и гемодинамических характеристик репродуктивной системы женщин. Обосновано применение нового метода лечения указанной патологии фотохимическим воздействием с хлорофиллиптом или метиленовым синим. Установлена его высокая клиническая эффективность (96,9% и 97%), выраженный противовоспалительный эффект, нормализация процессов заживления эктопии с переходом осложненного течения в неосложненное в 83,1% и 84,8% случаев и полной эпителизацией в 38,5% и 37,9%, что позволяет отказаться от деструктивного лечения, нормализация нарушений в репродуктивной системе женщин. Доказано элиминирующее влияние обоих фотосенсибилизаторов на вирус папилломы человека высокого канцерогенного риска с предпочтительным (эффективность в 1,4 раза выше) применением метиленового синего.

**Рекомендации по использованию:** методика ФДТ осложненных форм цервикальной эктопии предназначена для повсеместного применения на амбулаторном и стационарном уровне оказания специализированной помощи данным пациенткам.

**Область применения:** акушерство и гинекология.

## SUMMARY

**Rehina Hryshanovich**

### **Photodynamic therapy for complicated forms of cervical ectopia**

**Key words:** complicated form of cervical ectopia, photodynamic therapy, chlorophyllipt, methylen blue.

**Aim of the study:** to increase the efficacy of treating the patients with complicated forms of cervical ectopia by using photodynamic exposure with chlorophyllipt or methylen blue.

**Methods of the study:** clinical, biochemical, cytological, colposcopic, histological, microbiological, ultrasound, statistical.

**The results obtained and their novelty:** the effect of peculiarities of premorbid background and somatic status, ineffective early carried out treatment, concomitant genital and extragenital pathology on complicated course of cervical ectopia was established. Complicated forms of cervical ectopia have been shown to be accompanied by changes of clinical, structural, functional, and hemodynamic features of women reproductive system. Using the new method for treatment of noted pathology by photochemical exposure with chlorophyllipt or methylen blue has been substantiated. Its high clinical effectiveness (96.9% and 97%), marked anti-inflammatory effect, normalization of ectopia healing processes from complicated course to uncomplicated one in 83.1% and 84.8% cases and complete epithelization in 38.5% and 37.9% cases allowing refusal of destructive treatment, normalization of disturbances in women reproductive system have been established. Eliminating effect of both photosensitizers on human papilloma virus of high carcinogenic risk with preferable use of methylen blue (1.4 times higher effectiveness) has been proved.

**Recommendations for the use:** the method of photodynamic therapy for complicated forms of cervical ectopia is recommended for general use at ambulatory and stationary level of rendering specialized medical care to given patients.

**Field of application:** Obstetrics and Gynecology.

Подписано в печать 14.02.13. Формат 60×84/16. Бумага писчая «Zoom».

Печать ризографическая. Гарнитура «Times».

Усл. печ. л. 1,39. Уч.-изд. л. 1,35. Тираж 60 экз. Заказ 81.

Издатель и полиграфическое исполнение:

учреждение образования «Белорусский государственный медицинский университет».

ЛИ № 02330/0494330 от 16.03.2009.

Ул. Ленинградская, 6, 220006, Минск.